

Государственное автономное профессиональное образовательное учреждение  
Саратовской области  
«Вольский медицинский колледж им. З. И. Маресевой»

Методическое пособие  
для выполнения контрольной работы по УД  
Анатомия и физиология человека  
специальность 33.02.01 Фармация  
очно-заочная форма обучения

г. Вольск

2024г.

## Пояснительная записка

Конспекты лекций предназначены для обучающихся 1 курса по специальности Фармации изучающих учебную дисциплину «Анатомия и физиология человека». Конспекты лекций составлены на основе Рабочей программы ОП.02 «Анатомия и физиология человека» для специальности 33.02.01 Фармация и соответствуют требованиям ФГОС по данной специальности.

Цель пособия – помочь студентам освоить достаточно сложный и объемный материал, структурировав его. Конспекты лекций необходимы, как основа для выполнения контрольной работы. Все конспекты лекций составлены по разделам.

**МЕТОДИЧЕСКИЕ УКАЗАНИЯ** для обучающихся 1 курса очной и очно – заочной, заочной форм обучения обучающихся по программе подготовки специалистов среднего звена по специальности 33.02.01 Фармация на базе основного общего образования предусмотрено выполнение контрольной работы.

Выполнение контрольной работы должно предшествовать полному усвоению курса по темам, которые представлены в учебно – тематическом плане. Каждый обучающийся должен выполнить один вариант контрольной работы. Выбор варианта происходит по начальной букве своей фамилии.

№ Варианта	Начальная буква фамилии у обучающегося
Вариант 1	А, Л, Х
Вариант 2	Б, М, Ц
Вариант 3	В, Н, Ч
Вариант 4	Г, О, Ш
Вариант 5	Д, П, Щ
Вариант 6	Е, Р, Э
Вариант 7	Ж, С, Ю
Вариант 8	З, Т, Я
Вариант 9	И, У
Вариант 10	К, Ф

### УВАЖАЕМЫЙ СТУДЕНТ!

Работы, выполненные не по своему варианту, проверяться не будут. Текст работы оформляется на бумаге стандартного формата А4 (210x290) в **печатном виде**. Работа сдается в учебную часть **НЕ ПОЗДНЕЕ 02 ДЕКАБРЯ 2024г.**

Наличие положительной оценки каждого вида работы необходимо для получения зачета по дисциплине и/или допуска к экзамену, поэтому в случае невыполнения работы по любой причине или получения неудовлетворительной оценки за работу Вы должны найти время для ее выполнения или пересдачи.

**Желаем Вам успехов!!!**

СХЕМА ТИТУЛЬНОГО ЛИСТА

Государственное автономное профессиональное образовательное учреждение

Саратовской области

«Вольский медицинский колледж им. З.И.Марсевой»

Контрольная работа по УД

Анатомия и физиология человека

Специальность 33.02.01 Фармация

Вариант № \_\_\_\_\_

Выполнил: обучающийся группы № \_\_\_\_\_

Фамилия Имя Отчество

г. Вольск

2024г.

## СОДЕРЖАНИЕ

<b>ЧАСТЬ 1. ТЕОРЕТИЧЕСКИЙ МАТЕРИАЛ. Конспекты лекций учебной дисциплины.</b>		
<b>Раздел № 1.</b>	<b>Анатомия и физиология – науки, изучающие структуры и функции человека. Организм и его составные части</b>	
<b>Тема 1.1. Ткани</b>	<b>Содержание учебного материала</b>	
	1	Предмет, его задачи и значение в системе фармацевтического образования.
	2	Многоуровневость организма человека. Функциональное единство структур.
	3.	Органный и системный уровни строения организма. Основные плоскости, оси тела человека и условные линии, определяющие положение органов и их частей в теле.
	4	Ткани, определение, классификация, функциональные различия.
	5	Эпителиальная ткань - расположение в организме, виды, функции, строение.
	6	Соединительная ткань - расположение в организме, виды, функции, строение.
	7	Мышечная ткань - расположение в организме, виды, функции, строение.
	8.	Нервная ткань. Строение нейрона и виды. Нервное волокно – строение, виды. Нервные окончания: рецепторы, эффекторы.
<b>Раздел № 2.</b>	<b>Опорно-двигательный аппарат</b>	
<b>Тема 2.1. Костная система</b>	<b>Содержание учебного материала</b>	
	1	Особенности скелета человека. Морфологические и функциональные характеристики непрерывных и прерывных соединений костей.
	2	Строение кости, как органа; химический состав костей; рост костей в длину и толщину.
	3	Классификация костей; виды соединения костей.
	4	Функциональная анатомия отдельных частей скелета: скелета туловища, скелета черепа, скелета верхней и нижней конечности.
	5.	Изменения скелета под влиянием физической нагрузки. Роль занятий спортом на формирование, развитие, состояние скелета, предупреждение сколиоза; факторы внешней и внутренней среды, оказывающие влияние на состояние костной ткани в возрастном аспекте.
<b>Тема 2.2. Мышечная система</b>	<b>Содержание учебного материала</b>	
	1.	Роль мышечной системы в организме. Механизмы мышечного сокращения и функциональные рабочие группы, выполняющие многочисленные функции.
	2.	Функциональная анатомия мышц отдельных областей тела человека: туловища, головы, верхней и нижней конечностей.
	3.	Возрастные особенности мышц, изменение мышц под влиянием физической нагрузки. Утомление мышц и изменения в организме при мышечном утомлении. Роль спорта, здорового образа жизни, влияющие на функциональные качества работы мышц.
<b>Раздел № 3</b>	<b>Анатомо-физиологические основы саморегуляции функций организма</b>	
<b>Тема 3.1. Введение в изучение нервной системы. Функциональная анатомия спинного и головного мозга</b>	<b>Содержание учебного материала</b>	
	1.	Значение, классификация нервной системы. Общие принципы строения центральной нервной системы – серое вещество, белое вещество. Нервный центр – понятие. Виды нервных волокон, нервы – строение, виды.
	2.	Рефлекторная дуга как система нейронов и их отростков, контактирующих посредством синапсов. Структуры рефлекторной дуги. Синапсы, их строение, функции, значение.
	3.	Краткие данные: спинной мозг. Рефлексы спинного мозга. Рефлекторные дуги простых и сложных соматических рефлексов.
	4.	Головной мозг, функциональная анатомия отделов мозга. Физиологические свойства коры.
	5.	Функциональная анатомия ядерных субстанций головного мозга. Оболочки мозга, полости головного мозга. Ликвор.
	6.	Условные и безусловные рефлексы. Универсальные процессы нервной деятельности (возбуждение и торможение), носители информации (нервный импульс и медиаторы), принцип нервной деятельности (саморегуляция на основе прямой обратной связи). Особенности ВНД у человека.
<b>Тема 3.2. Вегетативная нервная система</b>	<b>Содержание учебного материала</b>	
	1.	Классификация вегетативной нервной системы, области иннервации и функции вегетативной нервной системы.
	2.	Центральные и периферические отделы вегетативной нервной системы. Роль парасимпатического и симпатического отделов вегетативной нервной системы.
	3.	Влияние вегетативной иннервации на внутренние органы. Вегетативная рефлекторная дуга, медиаторы в синапсах
<b>Тема 3.3. Функциональная анатомия сенсорных систем</b>	<b>Содержание учебного материала</b>	
	1.	Определение и значение сенсорной системы.
	2.	Функциональные структуры анализатора, механизм кодирования информации в ЦНС.
	3.	Органы чувств, их вспомогательный аппарат и значение в познании внешнего мира.
	4.	Рецепторный аппарат, проводящие пути, центральный отдел - зрительной, слуховой, вестибулярной, двигательной, тактильной, болевой, температурной, обонятельной и вкусовой сенсорных систем человека.



	5. Глаз, глазное яблоко, вспомогательный аппарат глаза. Оптическая система глаза, структуры к ней относящиеся. Аккомодация, аккомодационный аппарат.
	6. Орган слуха и равновесия, анатомическое строение, анатомо-физиологические основы слуховых ощущений.
	7. Строение кожи – эпидермис, дерма; подкожный слой, железы кожи; производные кожи: волосы, ногти; функции кожи.
<b>Тема 3.4. Эндокринная система</b>	<b>Содержание учебного материала</b>
	1. Виды секреции желез. Гормоны, механизм действия, виды гормонов, свойства гормонов.
	2. Гипофиззависимые и гипофизнезависимые железы внутренней секреции (гипофиз, эпифиз, щитовидная, паращитовидные, поджелудочная, вилочковая, половые железы, надпочечники - расположение, внешнее и внутреннее строение), гормоны и их физиологические эффекты, проявление гипо- и гиперфункции желез.
<b>Раздел № 4</b>	<b>Анатомо-физиологические основы крово- и лимфообращения</b>
<b>Тема 4.1. Анатомо-физиологические основы кровообращения</b>	<b>Содержание учебного материала</b>
	1. Анатомическое строение и топография сердца.
	2. Строение стенки сердца: миокард, эндокард, перикард. Камеры сердца. Клапанный аппарат сердца.
	3. Фазы сердечной деятельности. Тоны сердца.
	4. Частота сердечных сокращений. Брадикардия. Тахикардия.
	5. Проводящая система сердца. Артерии. Вены. Капилляры.
	6. Круги кровообращения. Сосуды малого и большого круга кровообращения.
	7. Пульс. Артериальное давление. Понятие гипертония и гипотония.
<b>Тема 4.2. Анатомо-физиологические основы лимфообращения</b>	<b>Содержание учебного материала</b>
	1. Строение системы лимфообращения. Лимфа.
	2. Отличие строения лимфатического капилляра от кровеносного.
	3. Строение лимфоузла, его функции.
	4. Строение и функции селезенки.
	5. Значение лимфатической системы для организма, и её связь с иммунной системой.
<b>Раздел № 5</b>	<b>Внутренняя среда организма. Кровь</b>
<b>Тема 5.1. Анатомо-физиологические особенности системы крови</b>	<b>Содержание учебного материала</b>
	1. Общая характеристика и физиологическое значение жидкостей, образующих внутреннюю среду организма.
	2. Кровь, определение, функции. Понятие осмотического и онкотического давления крови. Буферные системы крови.
	3. Состав крови. Плазма. Белки плазмы.
	4. Форменные элементы крови. Эритроциты. СОЭ. Гемолиз. Гемоглобин. Лейкоциты, их виды. Понятие лейкоцитарной формулы. Фагоцитоз. Тромбоциты.
	5. Свертывающая и противосвертывающая системы крови.
	6. Группы крови. Резус- фактор. Донор. Реципиент. Переливание крови.
	7. Влияние факторов внешней среды, социальных факторов на качественный состав крови.
<b>Тема 5.2. Иммунная система</b>	<b>Содержание учебного материала</b>
	1. Иммунитет – определение, виды (врожденный, приобретенный, активный, пассивный, специфический, неспецифический, клеточный, гуморальный). Понятия «антиген», «антитело».
	2. Органы иммунной системы: центральные (красный костный мозг, вилочковая железа) и периферические (лимфатические узлы, лимфоидная ткань кишечника, селезенка, кровь).
	3. Функциональная характеристика иммунной системы.
	4. Влияние факторов внешней среды на состояние иммунной системы.
<b>Раздел № 6</b>	<b>Анатомо-физиологические основы процесса дыхания</b>
<b>Тема 6.1. Строение органов дыхательной системы</b>	<b>Содержание учебного материала</b>
	1. Грудная полость. Органы средостения.
	2. Плевра. Плевральная полость.
	3. Воздухоносные органы: полость носа, носоглотка, гортань, трахея, бронхи, бронхиальное дерево – строение стенки, анатомические образования.
	4. Анатомическое строение легких. Ацинус.
<b>Тема 6.2. Физиология органов дыхания</b>	<b>Содержание учебного материала</b>
	1. Дыхание, определение. Дыхание в разных условиях, адаптационные изменения.
	2. Нервно-рефлекторный и гуморальный механизмы регуляции дыхания.
	3. Механизм вдоха и выдоха. Жизненная емкость легких. Состав вдыхаемого и выдыхаемого воздуха.
	4. Этапы дыхания. Регуляция дыхания. Дыхательный центр. Роль CO <sub>2</sub> в регуляции дыхания.
<b>Раздел № 7</b>	<b>Анатомо-физиологические основы пищеварения</b>
<b>Тема 7.1.</b>	<b>Содержание учебного материала</b>

<b>Строение органов пищеварительного тракта</b>	1. Пищеварительный тракт и органы его составляющие: полость рта, язык, зубы, глотка, пищевод, желудок, тонкая и толстая кишка. Принцип и особенности строения стенки, анатомические образования.
<b>Тема 7.2. Строение больших пищеварительных желез</b>	<b>Содержание учебного материала</b>
	1. Большие слюнные железы: строение, места открытия выводных протоков, секрет слюнных желез.
	2. Поджелудочная железа – анатомическое строение и месторасположение, функции.
	3. Печень – анатомическое строение и месторасположение, функции, макро- и микроскопическое строение печени.
<b>Тема 7.3. Физиология пищеварения</b>	<b>Содержание учебного материала</b>
	1. Регуляция пищеварения. Роль пищи в регуляции пищеварения. Основные питательные вещества. Функции пищеварительного тракта. Ферменты. Роль И.П. Павлова в развитии учения о пищеварении.
	2. Пищеварение в полости рта. Физиология слюнных желез.
	3. Глотание, движение пищи в глотке и пищеводе.
	4. Пищеварение в желудке под воздействием ферментов желудочного сока. Физиология желез желудка.
	4. Эвакуация содержимого желудка в двенадцатиперстную кишку.
	5. Физиология печени, поджелудочной железы.
	6. Пищеварение в тонком кишечнике, виды. Моторная функция тонкой кишки. Всасывание в тонкой кишке.
	7. Пищеварение в толстой кишке под действием ферментов кишечного сока и бактерий. Формирование каловых масс.
8. Регуляторные механизмы секреции и отделения пищеварительных соков.	
<b>Тема 7.4. Обмен веществ и энергии</b>	<b>Содержание учебного материала</b>
	1. Понятие об ассимиляции, диссимиляции. Обмен веществ и энергии – определение.
	2. Пищевой рацион – определение, распределение суточного рациона. Режим питания. Диета – определение, основы действия.
	3. Энергетический баланс. Основной обмен, факторы на него влияющие. Рабочая прибавка.
	4. Белки: биологическая ценность, энергетическая ценность, суточная потребность человека в белках. Азотистый баланс, понятие, виды. Конечные продукты белкового обмена, пути выведения из организма.
	5. Углеводы: биологическая ценность, энергетическая ценность, суточная потребность человека в углеводах, пути выведения из организма.
	6. Жиры: биологическая ценность, энергетическая ценность, суточная потребность человека в углеводах, пути выведения из организма.
	7. Водно-солевой обмен.
8. Витамины – понятие, биологическая ценность, факторы, влияющие на потребность организма в витаминах. Понятие о гиповитаминозах, авитаминозах, гипервитаминозах.	
<b>Раздел № 8</b>	<b>Анатомо-физиологические основы выделения и репродукции</b>
<b>Тема 8.1. Строение и функции органов мочевой системы</b>	<b>Содержание учебного материала</b>
	1. Мочевая система, органы ее образующие.
	2. Топография почек.
	3. Почки, макроскопическое строение: края, ворота, оболочки, фиксирующий аппарат, корковое и мозговое вещество, чашечки, сосочки, лоханки. Кровоснабжение почки.
	4. Строение нефронов, их виды.
	5. Мочеточники, расположение, строение.
	6. Мочевой пузырь – расположение, отношение к брюшине, строение.
	7. Мочеиспускательный канал женский и мужской
	8. Определение и характеристика мочевыделения. Механизмы образования мочи: фильтрация, реабсорбция, секреция.
9. Количество и состав первичной мочи, количество и состав конечной мочи. Суточный диурез. Водный баланс.	
<b>Тема 8.2. Строение и функции органов половой системы</b>	<b>Содержание учебного материала</b>
	1. Процесс ово - и сперматогенеза. Мужской и женский половой цикл. Механизм движения яйцеклетки из яичника в матку. Оплодотворение яйцеклетки. Механизм движения сперматозоидов.
	2. Критерии оценки процесса репродукции – развитие вторичных половых признаков, менструаций, возможность наступления и развития беременности.

	3. Женские половые органы – внутренние (яичники, маточные трубы, матка, влагалище) и наружные (большие и малые половые губы, клитор, девственная плева).
	4. Молочная железа – функция, расположение, внешнее строение, строение дольки.
	5. Мужские половые органы – внутренние (яичко, придаток яичка, семявыносящий проток, семенные пузырьки, предстательная железа, куперовы железы) и наружные (половой член, мошонка).

## ЧАСТЬ 1. ТЕОРЕТИЧЕСКИЙ МАТЕРИАЛ

### РАЗДЕЛ № 1. АНАТОМИЯ И ФИЗИОЛОГИЯ – НАУКИ, ИЗУЧАЮЩИЕ СТРУКТУРЫ И ФУНКЦИИ ЧЕЛОВЕКА. ОРГАНИЗМ И ЕГО СОСТАВНЫЕ ЧАСТИ

#### Содержание учебного материала

1. Предмет, его задачи и значение в системе фармацевтического образования.
2. Многоуровневость организма человека. Функциональное единство структур.
3. Органный и системный уровни строения организма.
4. Основные плоскости, оси тела человека и условные линии, определяющие положение органов и их частей в теле.

**Анатомия и физиология** человека – основные предметы теоретической и практической подготовки медресистов. Анатомия – наука о форме, строении и развитии организма. Основным методом анатомии было рассечение трупа (anatemne– рассечение). Анатомия человека изучает форму и строение человеческого тела и его органов. Физиология изучает функции и процессы организма, их взаимосвязь. Анатомия и физиология – составные части биологии, относятся к медико-биологическим наукам. Анатомия и физиология – теоретический фундамент клинических дисциплин. Первоосновой медицины является изучение тела человека. «Анатомия в союзе с физиологией – царица медицины» (Гиппократ). Человеческий организм является целостной системой, все части которого связаны между собой и с окружающей средой. На ранних этапах развития анатомии проводилось лишь описание органов человеческого тела, которые наблюдали при вскрытии трупов, так появилась описательная анатомия. В начале 20 века возникла систематическая анатомия, т.к. организм стали изучать по системам органов. При хирургических вмешательствах потребовалось точно определять местоположение органов, так появилась топографическая анатомия. С учетом запросов художников выделилась пластическая анатомия, описывающая внешние формы. Затем сформировалась функциональная анатомия, т.к. органы и системы стали рассматривать во взаимосвязи с их функциями. Раздел, изучающий двигательный аппарат дал начало динамической анатомии. **Возрастная анатомия** изучает изменение органов и тканей в связи с возрастом. **Сравнительная изучает** сходства и различия организма человека и животных.

С момента изобретения микроскопа образовалась микроскопическая анатомия, описательная, систематическая, топографическая, пластическая, функциональная, динамическая, возрастная, сравнительная, патологическая.

**Методы анатомического исследования** делятся на 2 группы:

<i>1 группа – на трупе</i>	
Препарирование	Рассечение с помощью инструментов (скальпель, пила) под контролем невооруженных глаз – позволяет изучить строение и топографию органов
Вымачивание	Труп вымачивают в жидкости для выделения скелета и изучают его строение
Распиливание замороженных трупов	Предоставляет возможность изучить взаимоотношение органов
Коррозия	Вводят в полость или просвет сосудов жидкий металл или пластмассу, затем разрушают ткани органов крепкими растворами кислот, после чего остается слепок изучаемого образования
Инъекция	В полости вводят красящие вещества, затем освещают ткани и изучают строение органов
Микроскопия	Изучают структуры органов с помощью увеличительных приборов
<i>2 группа – на живом человеке</i>	
Соматоскопия	Осмотр тела (конституция тела, искривление позвоночника и пр.)
Антропометрия	Измерение частей тела, изучение внешних форм и пропорции тела

Рентгеноскопия и рентгенография	Изучает структуру органов и их топография
Эндоскопия	С помощью световодной техники изучает внутреннюю поверхность полых органов
Компьютерная томография	Вокруг исследуемого объекта помещается рентгеноизлучатель, а детектор регистрирует изображение разных срезов исследуемого объекта
Ультразвуковая эхолокация	Основан на излучении ультразвука и регистрации сигналов, отраженных от поверхностей раздела тканей, имеющих разную эхоплотность, и поэтому по-разному поглощающих и отражающих ультразвук, позволяет оценить состояние внутренних органов
Ядерно-магнитный резонанс	Основан на избирательном поглощении веществом электромагнитного излучения, позволяет изучить структуры и молекулярное движение в разных веществах, механизм действия БАВ, а также получить изображение объекта в любом сечении

**Физиология** – экспериментальная наука. Для экспериментов используют методы раздражения, удаления, пересадки органов, фистул.

Отцом физиологии является Сеченов (перенос газов по крови, теории утомления, активный отдых, центральное торможение, рефлекторная деятельность головного мозга).

#### Разделы физиологии:

1. медицинская
2. возрастная (геронтология)
3. физиология труда
4. физиология спорта
5. физиология питания
6. физиология экстремальных условий
7. патофизиология

Основными **методами физиологии** являются: эксперимент и наблюдение. Эксперимент (опыт) может быть острым, хроническим и без оперативного вмешательства.

1. Острый – вивексия (живосечение) – Гарвей 1628 год. От руки экспериментаторов гибло около 200 млн. подопытных животных.

2. Хронический – Басов 1842 год – длительное время изучают функцию организма. Впервые выполнен на собаке (желудочная фистула).

3. Без оперативного вмешательства – 20 век – регистрация электрических потенциалов работающих органов. Получение информации одновременно от многих органов.

Указанные разделы изучают здорового человека – **нормальная анатомия и физиология**.

Человек – биосоциальное существо. Организм – биологическая система, наделенная разумом. Человеку присущи закономерности жизни (самообновление, самовоспроизведение, саморегуляция). Эти закономерности реализуются с помощью процессов обмена веществ и энергии, раздражимости, наследственности и гомеостаза – относительно динамическое постоянство внутренней среды организма. Организм человека является многоуровневым:

- молекулярный
- клеточный
- тканевой
- органной
- системный

Взаимосвязь в организме достигается путем нервной и гуморальной регуляции. У человека постоянно возникают новые потребности. Способы их удовлетворения: самоудовлетворение или с посторонней помощью.

#### Механизмы самоудовлетворения:

- врожденные (изменение метаболизма, работа внутренних органов)
- приобретенные (сознательное поведение, психические реакции)

#### Структуры удовлетворения потребностей:

1. исполнительные (дыхательная, пищеварительная, выделительная)
2. регуляторные (нервная и эндокринная)

**Тело человека делят на части:** голова, туловище, конечности.

**Система органов** – группа органов, сходных по происхождению, строению и выполняемым функциям. Органы располагаются в полостях, заполненных жидкостью. Они сообщаются с внешней средой. Совокупность анатомических терминов, определяющих положение органов в теле и их направление – анатомическая номенклатура.

В теле человека условно проводят линии и плоскости:

**Плоскости и оси.** За анатомический стандарт принято тело обнаженного мужчины, стоящего прямо, чуть расставив ноги, смотрящего вдаль и повернувшего опущенные руки ладонями вперед. Оси и плоскости расположены взаимно перпендикулярно друг другу.

<i>Плоскости</i>	<p>1) <i>горизонтальная</i> — лежит параллельно линии горизонта и разделяет тело на верхнюю и нижнюю части;</p> <p>2) <i>фронтальная</i> — в вертикальном направлении параллельно плоскости лба, делит тело на передний и задний отделы;</p> <p>3) <i>сагиттальная</i> (<i>sagitta</i> — стрела) — вертикальная, делит тело в переднезаднем направлении на правую и левую части; при прохождении через середину тела делит его на 2 симметричные половины (правую и левую) и называется <i>срединной</i> плоскостью.</p>
<i>Оси</i>	<p>1) <i>вертикальная</i> — сверху вниз;</p> <p>2) <i>фронтальная</i> (поперечная) — слева направо;</p> <p>3) <i>сагиттальная</i> — спереди назад.</p>
<i>Условные линии</i> – 1. для определения проекции границ органов грудной полости (сердце, легкие, плевра и др.) и некоторых органов живота на поверхности тела	<p>Вертикальные линии, ориентированные вдоль тела человека:</p> <p>— <i>передняя срединная линия</i>, <i>linea mediana anterior</i>, проходит по передней поверхности тела человека, на границе между правой и левой его половинами;</p> <p>— <i>задняя срединная линия</i>, <i>linea mediana posterior</i>, идет вдоль позвоночного столба, над вершинами остистых отростков позвонков;</p> <p>— <i>грудинная линия</i>, <i>linea sternalis</i>, идет по краю грудины;</p> <p>— <i>среднеключичная линия</i>, <i>linea medioclavicularis</i>, проходит через середину ключицы, нередко совпадает с положением соска молочной железы;</p> <p>— <i>передняя подмышечная линия</i>, <i>linea axillaries anterior</i>, начинается от одноименной складки (<i>plica axillaris anterior</i>), в области подмышечной ямки и идет вдоль тела;</p> <p>— <i>средняя подмышечная линия</i> (<i>б</i>), <i>linea axillaries media</i>, начинается от самой глубокой точки подмышечной ямки;</p> <p>— <i>задняя подмышечная линия</i>, <i>linea axillaries posterior</i>, — от одноименной складки (<i>plica axillaries posterior</i>);</p> <p>— <i>лопаточная линия</i>, <i>linea scapularis</i>, проходит через нижний угол лопатки;</p> <p>— <i>околопозвоночная линия</i>, <i>linea paravertebral</i>, — вдоль позвоночного столба через ребернопоперечные суставы (поперечные отростки позвонков).</p> <p>Две горизонтальные линии: первая соединяет самые нижние точки десятых ребер; вторая — передние верхние подвздошные ости.</p>
2. Для определения границ органов брюшной полости	<p>Две вертикальные линии проведены по наружному краю прямых мышц живота. Эти линии делят живот на области:</p> <p><i>надчревьё</i>, а в нем правая (<i>а</i>) и левая (<i>в</i>) подреберные области и надчревная область (подложечка);</p> <p><i>чревьё</i> — правая и левая боковые области живота и пупочная область;</p> <p><i>подчревьё</i> — правая и левая паховые области и лобковая область.</p>

### Типы телосложения человека:

Типы конституции	Особенности	
	Строение	функции
долихоморфный (от греч. <i>dolichos</i> — длинный), астеник	Узкое и длинное туловище, длинные конечности, узкая и плоская грудная клетка, длинная шея, узкие плечи, продолговатое	Повышенная возбудимость нервной системы, склонность к неврозу, опущению внутренних органов, язвенной болезни, туберкулезу

	лицо, слабо развитая мускулатура, тонкая и бледная кожа	
брахиморфный (от греч. <i>brachys</i> – короткий), гиперстеник	Короткое, широкое туловище, короткие конечности, голова круглая, широкая грудь, выступающий живот	Люди общительные, подвижные, практичны, склоны к ожирению, диабету, атеросклерозу, желче-каменной болезни, повышена функция половых желез и надпочечников
мезоморфный (от греч. <i>mesos</i> – средний), нормостеник	Относительно пропорциональные размеры тела, хорошо развита костная и мышечная ткани	Люди энергичные, склоны к заболеваниям верхних дыхательных путей, двигательного аппарата, к развитию атеросклероза, инфаркта миокарда

Врачевание возникло раньше, чем появились первые сведения о строении тела человека и животных. В древние времена вскрытие животных производилось при жертвоприношениях и приготовлении пищи, вскрытие человека при бальзамировании. Медицина в античной Греции достигла небывалых успехов для того времени. Впервые точные сведения о строении тела появились у врача и философа Гиппократ. Аристотель впервые назвал сердце главным органом, приводящим в движение кровь. Большое значение на развитие медицины и анатомии имела Александрийская школа, т.к. ее врачам разрешалось вскрывать трупы с научной целью. К началу нашей эры была подготовлена почва для развития медицины.

Клавдий Гален создал первую теорию кровообращения: печень – центральный кроветворный орган, а сердце – главный циркулятор в организме. В странах запада и востока господствовали религиозные запреты, которые тормозили развитие медицины. Абу – Али – Ибн - Сина (Авиценна) - таджикский ученый – собрал все известные сведения о медицине того времени в книгу «Введение в анатомию и физиологию». Выделились специальные школы во Франции и Италии. Основателем современной анатомии считают бельгийского ученого того времени Андреаса Везалия (1514 – 1564). Он, рискуя жизнью, добывал трупы для изучения на кладбищах и на основе собственного препарирования создал труд «семь книг о строении тела человека». Дедушкой анатомии считают Гиппократ. Сервет и Гарвей опровергнули теорию Галена о кровообращении. Сервет правильно описал малый круг кровообращения, Гарвей – большой. Для утверждения данных теорий важное значение имело открытие Мальпиги капилляров (1661). Азелио описал лимфатические сосуды в брыжейке собаки. Очень важным для развития физиологии явилось открытие в 1 половине 18 века рефлекса французским физиологом Рене Декартом и теория Дарвина о том, что организмы развиваются в процессе эволюции под действием борьбы за существование, естественного отбора и наследственности. В 1839 году Шванн открыл клеточную теорию организмов, в которой доказал, что новые клетки образуются путем деления материнских, животные клетки отличаются от растительных... В 17 веке в Москве создается первая медицинская школа при аптекарском приказе. Основатель первой анатомической школы – Загорский, его ученик – Буяльский – профессор кафедры анатомии – предложили метод бальзамирования трупов. Основателем топографической анатомии – Пирогов Н.И. – разработал метод последовательных распилов замороженных трупов для изучения топографии органов. Развитию анатомии способствовали труды Мечникова, Бехтерева, Тимирязева, Северцова, Воробьева, Стефаниса, Зернова.

Воробьев разработал метод исследования нервной системы при помощи бинокулярной лупы с предварительной обработкой материала растворами слабых кислот.

Збарский вместе с Зерновым разработали метод бальзамирования (Ленин). Тонков вместе с учениками проводили опыты и исследования сосудистой системы. Изучением кровеносных сосудов и периферических нервов занимался Шевкуненко. Достижения в изучении лимфатической системы связаны с именами Иосифова, Стефаниса, Жданова.

Значительные результаты были получены благодаря открытию новых методик электрической регистрации деятельности органов. Изучение нервной регуляции явилось одним из самых крупных достижений физиологии 19 века (Сеченов – процесс торможения, 1862 год). В начале 20 века И.П.Павловым было создано учение о ВНД и о двух сигнальных системах. Посников открыл причины смерти на органном уровне. Клод Бернар – о внутренней среде организма (рН), Овсянников – с/с центр, Сеченов – перенос газов кровью, утомление, активный отдых, центр торможения, рефлекторная деятельность головного мозга, Введенский – регистрация биопотенциалов, парабоз. 1889 год – Луinin – открытие витаминов, Анохин – функциональные системы.

Огромны заслуги Павлова и в изучении физиологии кровообращения и пищеварения. Им и его учениками был разработан метод физиологической хирургии. В настоящее время больших успехов достигло исследование физиологических процессов, происходящих в отдельных клетках и их структурных элементах. Успехи электрофизиологии тесно связаны с использованием электроники и радиотехники. Электрофизиологические исследования получили большое значение в медицине (электрокардиография, электроэнцефалография).

## АНАТОМИЧЕСКАЯ НОМЕНКЛАТУРА

- верхний — superior
- передний — anterior
- правый — dexter
- проксимальный — proximalis — ближайший к месту отхождения конечностей от туловища
- медиальный — medialis — лежит ближе к срединной плоскости
- внутренний — internus — лежащий внутри
- поверхностный — superficialis — расположенный на поверхности
- вентральный — ventralis — лежит ближе к передней поверхности тела (venter — живот)
- краниальный — cranialis — расположен ближе к голове
- нижний — inferior
- задний — posterior
- левый — sinister
- дистальный — distalis — удаленный от туловища участок конечности
- латеральный — lateralis (боковой) — расположен дальше от срединной плоскости
- наружный — externus — лежащий снаружи
- глубокий — profundus — лежащий глубже
- дорсальный — dorsalis — лежит ближе к задней поверхности тела (dorsum - спина)
- каудальный — caudalis — расположен ближе к хвосту (копчику)

### *Латинские и греческие приставки*

- intra — внутри
- sub — под, ниже чего-либо
- super-, supra — над чем-либо
- endo-, end — внутренний
- extra — вне, снаружи, сверх
- ekto — внешний, наружный, над, выше, превышение
- pre — впереди, предшествующий чему-либо
- post — позади, за чем-либо
- para — рядом, вблизи чего-либо, искажения чего-либо (парамнезия — искажения памяти)
- peri — вокруг, при чем либо
- a-, an — отсутствие признака или качества
- mes-, meso — средний, посередине, занимающий промежуточное положение
- pan — охватывающий все в целом
- poli — много, множество, больший по сравнению с нормой
- mono — один, единый, единственный
- dys — затруднение, отклонение от нормы, нарушение функции

## ТЕМА 1.1. ТКАНИ

### Содержание учебного материала

1. Ткани, определение, классификация, функциональные различия.
2. Эпителиальная ткань - расположение в организме, виды, функции, строение.
3. Соединительная ткань - расположение в организме, виды, функции, строение.
4. Мышечная ткань - расположение в организме, виды, функции, строение.
5. Нервная ткань. Строение нейрона и виды. Нервное волокно – строение, виды.
6. Нервные окончания: рецепторы, эффекторы.

#### **«Основы гистологии – ткани».**

Организм человека состоит из тканей – исторически сложившаяся система клеток и неклеточных структур, обладающих общностью строения и специализированных на выполнении определенных функций.

#### **«Основы цитологии – клетка».**

Организм многоклеточных состоит из клеток и межклеточного вещества. Клетка является элементарной единицей живого. Это основа строения, развития и жизнедеятельности. Шванн в 1839 году открыл клеточную теорию (размножаются делением, если клетка теряет ядро, то теряет способность к делению – эритроцит). В состав клеток входят белки, углеводы, липиды, соли, ферменты и вода. В клетке выделяют цитоплазму и ядро. Цитоплазма включает в себя **гиалоплазму**, органеллы и включения. **Ядро** расположено в центре клетки и отделено двуслойной оболочкой. Имеет шаровидную или вытянутую форму. Оболочка – кариолема – имеет поры, необходимые для обмена веществ между ядром и цитоплазмой. Содержимое ядра жидкое – кариоплазма, в которой содержатся плотные тельца – ядрышки. В них выделяется зернистость – рибосомы. Основная масса

ядра – ядерные белки – нуклеопротеиды, в ядрышках – рибонуклеопротеиды, а в кариоплазме – дезоксирибонуклеопротеиды. Клетка покрыта клеточной оболочкой, которая состоит из белковых и липидных молекул, имеющих мозаичную структуру. Оболочка обеспечивает обмен веществ между клеткой и межклеточной жидкостью.

**ЭПС** – система канальцев и полостей, на стенках которых располагаются рибосомы, обеспечивающие синтез белка. Рибосомы могут и свободно располагаться в цитоплазме.

**Митохондрии** – двумембранные органоиды, внутренняя мембрана которых имеет выросты – кристы. Содержимое полостей – матрикс. Митохондрии содержат большое количество липопротеидов и ферментов. Это энергетические станции клетки.

**Аппарат Гольджи (1898)** – система трубочек, выполняет выделительную функцию в клетке.

**Клеточный центр** – шаровидное плотное тело – centrosфера, внутри которой имеются 2 тельца – центриоли, соединенные перемычкой. Участвует в делении клеток.

**Лизосомы** – круглые или овальные образования с тонкозернистым содержимым. Выполняют пищеварительную функцию.

Основная часть цитоплазмы – гиалоплазма.

Внутриклеточные включения – это белки, жиры, гликоген, витамины и пигменты.

Основные свойства клетки:

- обмен веществ
- чувствительность
- способность к размножению

Клетка живет во внутренней среде организма – кровь, лимфа и тканевая жидкость. Основными процессами в клетке являются окисление, гликолиз – расщепление углеводов без кислорода. Проницаемость клетки избирательна. Она определяется реакцией на высокую или низкую концентрацию солей, фаго- и пиноцитоз. Секреция – образование и выделение клетками слизеподобных веществ (муцин и мукоиды), защищающие от повреждения и участвующие в образовании межклеточного вещества.

#### **Виды движений клетки:**

1. амебоидное (ложноножки) – лейкоциты и макрофаги.
2. скользящее – фибробласты
3. жгутиковый тип – сперматозоиды (реснички и жгутики)

#### **Деление клеток.**

1. не прямое (митоз, кариокинез, мейоз)
2. прямое (амитоз)

При митозе ядерное вещество распределяется равномерно между дочерними клетками, т.к. хроматин ядра концентрируется в хромосомах, которые расщепляются на две хроматиды, расходящиеся в дочерние клетки.

#### **Фазы митоза:**

1. Профаза (хромосомы в ядре в виде округлых телец, клеточный центр увеличивается и концентрируется возле ядра, формируются хромосомы и растворяются ядрышки)
2. Метафаза (расщепляются хромосомы, растворяется ядерная оболочка, клеточный центр переходит в веретено деления, хромосомы образуют на экваторе экваториальную пластинку, на них образуются продольные нити)
3. Анафаза (дочерние хромосомы расходятся к полюсам, происходит деление цитоплазмы в экваториальной плоскости)
4. Телофаза (образуются дочерние клетки)

При созревании половых клеток хромосомный набор уменьшается вдвое, а при оплодотворении восстанавливается вновь. Сокращенное число – гаплоидное, полное – диплоидное. Человек имеет  $46 - 2n$ . Дочерние клетки приобретают набор хромосом, идентичный материнскому. Процессы наследственности связаны с молекулами ДНК. Прямое деление (**амитоз**) – деление путем перешнуровки. Сначала делится на 2 ядро, затем цитоплазма.

#### **Виды ткани:**

1. Эпителиальная
2. Кровь и лимфа
3. соединительная
4. Мышечная
5. Нервная

В состав каждого органа входит несколько видов тканей. В течение жизни организма происходит изнашивание и отмирание клеточных и неклеточных элементов (физиологическая дегенерация) и их восстановление (физиологическая регенерация). Ткани восстанавливаются при повреждении неодинаково. Эпителий восстанавливается быстро, поперечно-полосатая только при определенных условиях, в нервной ткани восстанавливаются только нервные волокна. Восстановление тканей при их повреждении – репаративная регенерация.

#### **Характеристика эпителиальной ткани.**

По происхождению эпителий образуется из 3 зародышевых листков:

1. из эктодермы – многослойный – кожный
2. из энтодермы – однослойный – кишечный



3. из мезодермы – эпителий почечных канальцев, серозных оболочек, половых почек

Эпителий покрывает поверхность тела, выстилает слизистые оболочки внутренних полых органов, серозные оболочки, образует железы. Делится на покровный (кожный) и железистый (секреторный).

**Покровный** – пограничная ткань, выполняет функции защиты, обмена веществ (газообмен, всасывание и выделение), создает условия для подвижности органов (сердце, легкие). Секреторный образует и выделяет вещества (секреты) во внешнюю среду или в кровь и лимфу (гормоны). Секреторная – способность клеток образовывать и выделять вещества, необходимые для жизнедеятельности клеток. Эпителий всегда занимает пограничное положение между внешней и внутренней средой. Это пласты клеток – эпителиоцитов – неодинаковых по форме. Эпителиоциты располагаются на базальной мембране, которая состоит из аморфного вещества и фибриллярных структур. Являются полярными, т.е. по-разному располагаются их базальные и верхушечные отделы. Они способны к быстрой регенерации. Между клетками нет межклеточного вещества. Клетки соединяются с помощью контактов – десмосом. Кровеносные сосуды отсутствуют. Тип питания ткани диффузный через базальную мембрану из подлежащих слоев. Ткань прочная из-за наличия тонофибрилл. В основе классификации эпителия лежит отношение клеток к базальной мембране и форма эпителиоцитов.

ЭПИТЕЛИЙ					
ПОКРОВНЫЙ		ЖЕЛЕЗИСТЫЙ			
Однослойный					
Многослойный					
Плоский		Плоский неороговевающий	Эндокринные железы	Экзокринные железы	
<i>Эндо-телий</i>	Плоский ороговевающий		Одноклеточные (бокаловидные)	Многоклеточные	
		Кубический	Переходный	клетки)	<i>Простые</i>
Призматический		Плоский неороговевающий			
Многорядный			Плоский ороговевающий		

**Однослойный плоский** представлен эндотелием и мезотелием. Эндотелий выстилает интиму кровеносных и лимфатических сосудов, камеры сердца. Мезотелий – серозные оболочки полости брюшины, плевры и перикарда. Однослойный кубический – слизистые оболочки почечных канальцев, протоков желез, бронхов. Однослойный призматический – слизистую желудка, тонкого и толстого кишечника, матки, маточных труб, желчного пузыря, протоков печени, поджелудочной железы, канальцев почек. Многорядный мерцательный – слизистую воздухоносных путей. Многослойный плоский неороговевающий - роговицу глаза, слизистую оболочку полости рта и пищевода. Многослойный плоский ороговевающий выстилает кожу (эпидермис). Переходный – мочевыводящие пути.

**Экзокринные железы** выделяют свой секрет в полости внутренних органов или на поверхность тела. Обязательно имеют выводные протоки. Эндокринные железы выделяют секрет (гормоны) в кровь или лимфу. Они не имеют протоков. Одноклеточные экзокринные выделяют слизь, располагаются в дыхательных путях, в слизистой оболочке кишечника (бокаловидные клетки). Простые железы имеют неветвящийся выводной проток, сложные – ветвящийся.

Различают **3 типа секреции**:

1. мерокриновый тип (железистые клетки сохраняют свои структуры – слюнные железы)
2. апокриновый тип (верхушечное разрушение клеток – молочные железы)
3. голокриновый тип (полное разрушение клеток, клетки становятся секретом - сальные железы)

#### Виды экзокринных желез:

1. белковые (серозные)
2. слизистые
3. сальные
4. смешанные

Эндокринные железы состоят только из железистых клеток, не имеют протоков и выделяют во внутреннюю среду организма гормоны (гипофиз, эпифиз, нейросекреторные ядра гипоталамуса, щитовидная, околощитовидные железы, тимус, надпочечники)

#### Соединительная ткань, ее виды.

Она очень разнообразна по своему строению, но имеет общий морфологический признак – в ней мало клеток, но много межклеточного вещества, включающего в себя основное аморфное вещество и специальные волокна. Это ткань внутренней среды организма, имеет мезодермальное происхождение. Она участвует в построении внутренних органов. Ее клетки отделены прослойками межклеточного вещества. Чем оно плотнее, тем лучше

выражена механическая, опорная функция (костная ткань). Трофическая функция лучше обеспечивается полужидким межклеточным веществом (рыхлая соединительная ткань, окружающая кровеносные сосуды).

#### Функции соединительной ткани:

1. Механическая, опорная, формообразующая (кости, хрящи, связки)
2. Защитная
3. Трофическая (регуляция питания, обмена веществ и поддержание гомеостаза)
4. Пластическая (участие в приспособительных реакциях к изменяющимся условиям среды – заживление ран)
5. Может участвовать в кроветворении при патологии

#### СОЕДИНИТЕЛЬНАЯ

СОБСТВЕННО СОЕДИНИТЕЛЬНАЯ		СКЕЛЕТНАЯ	
Волокнистая	Со специальными свойствами	Хрящевая	Костная
1. рыхлая	1. ретикулярная	1. гиалиновый хрящ	1. грубоволокнистая
2. плотная	2. жировая	2. эластический хрящ	2. пластинчатая:
3. оформленная	3. слизистая	3. волокнистый хрящ	<i>компактное вещество</i>
4. неоформленная	4. пигментная		<i>зубчатое вещество</i>

В рыхлой соединительной ткани волокна межклеточного вещества расположены рыхло и имеют разное направление. В плотной имеется большое количество плотно-расположенных волокон, много аморфного вещества и мало клеток.

#### Строение рыхлой волокнистой соединительной ткани.

##### Виды клеток:

1. фибробласты
2. малодифференцированные
3. макрофаги
4. тканевые базофилы
5. плазмоциты
6. липоциты
7. пигментоциты

**Межклеточное вещество** содержит основное аморфное вещество – коллоид – и **волокна**:

1. коллагеновые
2. эластические
3. ретикулярные

**Фибробласты** – наиболее многочисленные клетки (fjbra – волокно, blastos – росток), участвует в образовании основного аморфного вещества и специальных волокон – клетки-ткачи.

**Малодифференцированные клетки** могут превращаться в адвентициальные клетки (адвентиция – оболочка) и клетки-пероциты, сопровождающие кровеносные и лимфатические сосуды. Макрофаги (macros – большой, fagos – пожирающий), участвуют в фагоцитозе и секретируют в межклеточное вещество интерферон, лизоцим, пирогенны. В совокупности формируют макрофагическую систему. Тканевые базофилы (тучные клетки) вырабатывают гепарин, препятствующий свертыванию крови. Плазмоциты участвуют в гуморальном иммунитете и синтезируют антитела – гамма-иммуноглобулины. Липоциты – жировые клетки (резерв), формируют жировую ткань. Пигментоциты содержат меланин. Основное вещество имеет вид геля, обеспечивает транспорт веществ, механическую, опорную и защитную функции.

**Коллагеновые волокна (kola – клей)** – толстые, прочные, нерастяжимые. Состоят из фибрилл и белка коллагена. Эластические волокна содержат белок эластин, тонкие хорошо растяжимые, увеличиваются в 2-3 раза. Ретикулярные – незрелые коллагеновые волокна.

**Рыхлая соединительная ткань** содержится во всех органах, т.к. сопровождает кровеносные и лимфатические сосуды. Плотная неоформленная волокнистая ткань образует соединительно – тканную основу кожи, плотная оформленная ткань – сухожилия мышц, связки, фасции, перепонки. В соединительной ткани со специальными свойствами преобладают однородные клетки.

**Ретикулярная соединительная** имеет сетевидное строение. Состоит из ретикулярных клеток и ретикулярных волокон. Ретикулярные клетки имеют отростки, которые, переплетаясь, образуют сеть. **Ретикулярные волокна** располагаются во всех направлениях. Она образует скелет костного мозга, лимфатических узлов и селезенки. Жировая ткань - скопление липоцитов. В большом количестве содержится в большом и малом сальниках, брыжейке кишки и вокруг некоторых органов (почки). Является депо жира, защищает от механических повреждений, обеспечивает физическую терморегуляцию. Слизистая ткань имеется только у зародыша в

пупочном канатике, защищая пупочные сосуды от повреждения. Пигментная – скопление меланоцитов – кожа в области сосков, мошонки, анального отверстия, родимые пятна, родинки и радужка глаз.

**Скелетная** выполняет функции опоры, защиты, водно-солевого обмена.

**Хрящевая ткань** состоит из хрящевых пластинок, собранных по – трое, основного вещества и волокон.

#### Виды хрящей:

1. Гиалиновый хрящ – суставные хрящи, хрящи ребер, эпифизарные хрящи. Он прозрачен, голубоватого цвета (стекловидный).

2. Эластический хрящ – в органах, где возможны изгибы (ушная раковина, слуховая труба, наружный слуховой проход, надгортанник). Непрозрачный, желтого цвета.

3. Волокнистый – межпозвоночные диски, мениски, внутрисуставные диски, грудно-ключичный и височно-нижнечелюстной суставы. Непрозрачный, желтого цвета.

Рост и питание хряща осуществляется за счет надхрящницы, окружающей его. Хрящевая клетка – хондроцит.

**Костная ткань** является очень прочной из-за межклеточного вещества, пропитанного солями кальция. Она образует все кости скелета, является депо кальция и фосфора.

#### Виды клеток:

- Остеобласты (osteon – кость, blastos – росток) – молодые клетки, образующие костную ткань.
- Остеоциты (osteon – кость, cutos – клетка) – основные клетки, утратившие способность к делению
- Остеокласты (osteon – кость, clao – раздроблять) – клетки, разрушающие кость и обызвествляющие хрящ.

**Грубоволокнистая соединительная ткань** – пучки коллагеновых волокон, расположенных в разных направлениях. Находится в зародышах и молодых организмах.

**Пластинчатая костная ткань** состоит из костных пластинок и образует все кости скелета. Если костные пластинки упорядочены, образуется компактное вещество (диафизы трубчатых костей), если образуют перекладины, губчатое вещество (эпифизы трубчатых костей).

#### Мышечная ткань.

Образует скелетные мышцы и мышечные оболочки внутренних органов, кровеносных и лимфатических сосудов. Благодаря ее сокращению происходят дыхательные движения, передвижение пищи, крови и лимфы по сосудам. Произошла из мезодермы. Основным свойством является ее сократимость – способность укорачиваться на 50% длины.

#### Виды мышечной ткани:

1. поперечно-полосатая (исчерченная и скелетная)
2. гладкая (неисчерченная и висцеральная)
3. сердечная

**Поперечно-полосатая** образует скелетные мышцы (скелетная). Состоит из вытянутых волокон, имеющих форму цилиндрических нитей, концы которых крепятся к сухожилиям. Эти параллельные нити – миофибриллы – сократительный аппарат мышц. Каждая миофибрилла состоит из более тонких нитей – миофиламенты, содержащие сократительные белки актин и миозин.

На микроскопическом уровне эта ткань состоит из правильно чередующихся дисков с разными свойствами: темные диски (А) – анизотропные, содержат актин и миозин, светлые диски (И), содержат только актин. Они по-разному преломляют световые лучи, придавая ткани исчерченность или полосатость. Клетки этой ткани сливаются между собой – симпласт. Снаружи ткань покрыта оболочками (эндомизий и саркоlemma), которые предохраняют ткань от растяжения.

**Гладкая мышечная ткань** образует стенки полых внутренних органов, кровеносных и лимфатических сосудов, содержится в коже и в сосудистой оболочке глазного яблока. Имеет хорошо выраженные клетки – миоциты – веретенообразной формы. Они собраны в пучки, а пучки в пласты. Сокращение медленное, длительное, автономное. Ткань способна сокращаться до 12 часов в сутки (роды).

**Сердечная** находится в сердце. Состоит из клеток кардиомиоцитов цилиндрической формы. Они объединяются друг с другом, образуя функциональные волокна. В ткани также содержатся проводящие кардиомиоциты, способные вырабатывать электрические импульсы с частотой 70-90 раз в минуту и способные передавать сигналы к сокращению сердца (проводящая система сердца).

Признаки	Поперечно-полосатая	Гладкая	Сердечная
<b>Местонахождение ткани</b>	Крепится к костям – саркоlemma - мясо	Стенки внутренних органов, кровеносных и лимфатических сосудов	Стенка сердца
<b>Форма клетки</b>	Вытянутая	Веретенообразная	Вытянутая
<b>Число ядер</b>	Множество	Одно	Одно-два
<b>Положение ядер</b>	Периферия	Центр	Центр
<b>Полосатость</b>	+	-	+
<b>Скорость сокращения</b>	Высокая	Низкая	Промежуточная
<b>Регуляция сокращения</b>	Произвольная	Непроизвольная	Непроизвольная

### **Нервная ткань.**

Является главным компонентом нервной системы, осуществляющую регуляцию всех процессов и взаимосвязь с внешней средой. Обладает легкой возбудимостью и проводимостью. Произойшла из эктодермы. Она включает в себя нейроны (нейроциты) и клетки нейроглии.

Нейрон – многоугольная клетка неправильной формы с отростками, по которым проходят нервные импульсы. Они содержат базофильное вещество, вырабатывающее белки, и нейрофибриллы, проводящие нервные импульсы.

#### **Виды отростков:**

1. Длинные (аксоны), проводят возбуждение от тела нейрона, axis – ось. Аксон как правило один, начинается от возвышения на нейроне – аксональный холмик, в котором генерируется нервный импульс.

2. Короткие (дендриты), проводят возбуждение к телу нейрона, dendron – дерево.

Существует одно **исключение** в организме: в околопозвоночных ганглиях аксоны нейронов короткие, а дендриты длинные.

#### **Классификация нейронов по количеству отростков:**

1. Псевдоуниполярные (отросток отходит от нейрона, затем Т-образно делится) - боковые рога спинного мозга.

2. Биполярные (содержат 2 отростка)

3. Мультиполярные (множество отростков)

#### **Классификация по функциям:**

1. Афферентные (чувствительные) – проводят импульсы от рецепторов, располагаются на периферии.

2. Промежуточные (вставочные, кондукторные) – осуществляют связь между нейронами (боковые рога спинного мозга)

3. Эфферентные (двигательные) – передают импульсы от ЦНС к рабочему органу.

Нейроглия окружает нейроны и выполняет опорную, трофическую, секреторную и защитную функции. Делится на макроглию и микроглию.

#### **Макроглия (глиоциты):**

1. эпендимоциты (спинно-мозговой канал и желудочки головного мозга)

2. астроциты (опора для ЦНС)

3. олигодендроциты (окружают тела нейронов)

#### **Микроглия (глиальные макрофаги) – осуществляют фагоцитоз.**

Нервные волокна – отростки нервных клеток, покрытые оболочками. Нерв – совокупность нервных волокон, заключенные в соединительно-тканную оболочку.

#### **Виды нервных волокон:**

1. миелиновые (мякотные): состоят из осевого цилиндра, покрытого шванновской и миелиновой оболочками. Через равные промежутки миелиновая оболочка прерывается, оголяя шванновские клетки – перехват Л. Ранвье. Возбуждение передается по таким волокнам скачками через перехваты Ранвье с высокой скоростью - сальтаторно.

2. безмиелиновые (безмякотные): состоят из осевого цилиндра, покрытого только шванновскими клетками. Возбуждение передается очень медленно.

#### **Физиологические свойства нервной ткани:**

1. Возбудимость – способность нервного волокна отвечать на действие раздражителя изменением физиологических свойств и возникновением процесса возбуждения.

2. Проводимость – способность волокна проводить возбуждение.

3. Рефрактерность – отсутствие возбудимости нервной ткани. Относительная рефрактерность – временное отсутствие возбудимости (отдых). Абсолютная рефрактерность – возбудимость утеряна полностью.

4. Лабильность – способность живой ткани возбуждаться в единицу времени определенное число раз. В нервной ткани она высокая.

#### **Законы проведения возбуждения:**

1. Закон анатомической и физиологической непрерывности волокна (перевязка нерва, охлаждение или обезболивание новокаином прекращает процесс возбуждения).

2. Закон двустороннего проведения возбуждения (при нанесении раздражения возбуждение передается в обе стороны: центробежное и центростремительное).

3. Закон изолированного проведения возбуждения (возбуждение не передается на соседние волокна).

Введенский Н.Е. (1883) – нервы практически неутомляемые, т.к. малы энергзатраты при возбуждении и высокая лабильность.

На этом основании И.М.Сеченов – отдых, сопровождающийся умеренной работой мышечных групп (активный отдых) более эффективен для борьбы с утомлением двигательного аппарата, чем покой (пассивный отдых).

Отростки нейронов контактируют между собой и с другими клетками и тканями для передачи нервных импульсов. Синапс (synaps – связь) – функциональное соединение между пресинаптическим окончанием аксона и мембраной постсинаптической клетки (Шеррингтон).

#### **Строение синапса:**

1. пресинаптическая мембрана
2. синаптическая щель
3. постсинаптическая мембрана

1. – электрогенная мембрана, включающая в себя большое количество пузырьков:
  - гранулярная (норадреналин)
  - агранулярная (ацетилхолин)
2. – открывается во внеклеточное пространство и заполнено межтканевой жидкостью
3. электрогенная мембрана мышечного волокна, имеющая большое количество складок, содержащая холинорецепторы (взаимодействуют с ацетилхолином), адренорецепторы (взаимодействуют с норадреналином) и фермент холинэстераза (разрушает ацетилхолин).

#### **Виды синапсов:**

1. **По виду медиатора:**
  - Адренергические
  - Холинергические
2. **По действию:**
  - Возбуждающие
  - Тормозные
3. **По способу передачи возбуждения:**
  - Электрические
  - Химические:
    1. **По локализации:**
      - Центральные
      - Периферические

#### **Виды центральных синапсов:**

1. аксосоматические
2. аксодендритические
3. аксоаксональные

#### **Виды периферических синапсов:**

1. нервно-мышечные
2. нервно-железистые

## **РАЗДЕЛ № 2. ОПОРНО-ДВИГАТЕЛЬНЫЙ АППАРАТ**

### **ТЕМА 2.1. КОСТНАЯ СИСТЕМА**

#### **Содержание учебного материала**

*Особенности скелета человека. Морфологические и функциональные характеристики непрерывных и прерывных соединений костей.*

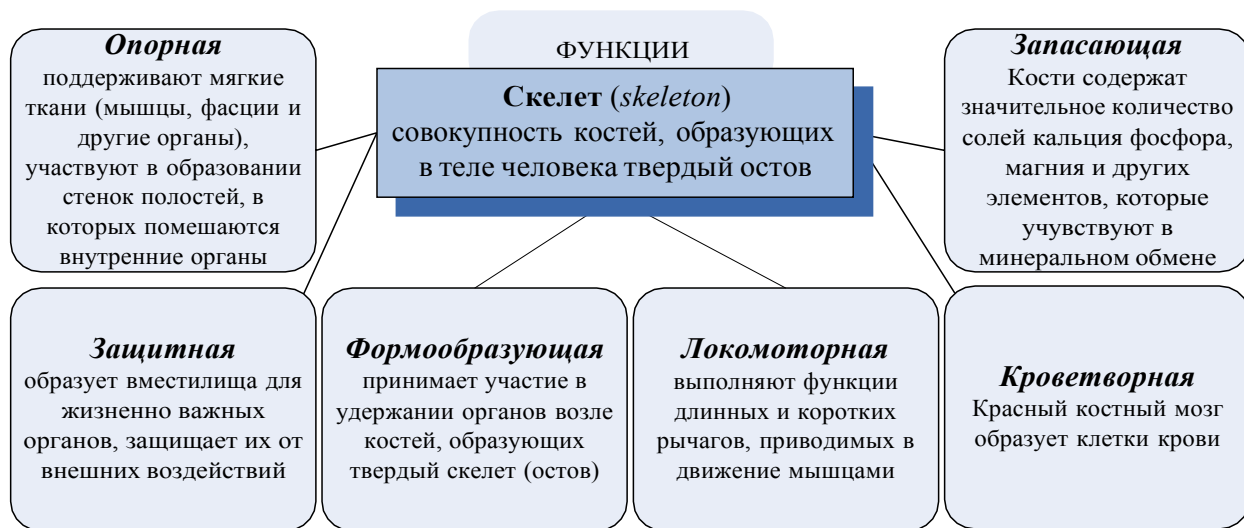
*Строение кости, как органа; химический состав костей; рост костей в длину и толщину.*

*Классификация костей; виды соединения костей.*

*Функциональная анатомия отдельных частей скелета: скелета туловища, скелета черепа, скелета верхней и нижней конечности.*

#### **«Общие вопросы анатомии и физиологии аппарата движения человека».**

**Скелет (skeleton – высохший)** – совокупность костей и их соединений. Наука о костях составляющих скелет человека – **остеология (osteologia)**, об их соединениях – артрология. Система скелета человека включает около 200 костей, 85 из которых парные. Кости – пассивная часть скелета.







Кость является самостоятельным органом. Основу кости составляет пластинчатая костная ткань, состоящая из компактного и губчатого вещества. Снаружи кость покрыта периостом (надкостница), через который осуществляется обмен веществ и питание. Суставные поверхности лишены периоста, они покрыты гиалиновым хрящом. Внутри кости находится красный и желтый костный мозг. Кость густо снабжена кровеносными сосудами и нервами. В компактном веществе пластинки образуют остеоны – гаверсовы системы. Структурно-функциональной единицей кости является остеон – образование, состоящее из 5-20 цилиндрических пластинок, разных по диаметру и вставленных друг в друга. В центре остеона проходит гаверсов канал, содержащий кровеносные сосуды. Между остеонами залегают вставочные пластинки, снаружи – окружающие. Губчатое вещество образует множество ячеек. Живая кость на 50% состоит из воды, на 15,7 % из органических веществ, на 21,8% из неорганических, на 15,7% из жира. Неорганические вещества придают кости прочность, органические – гибкость.



**Рис. 2.** Строение кости.

**Рис. 3.** Скелет человека.

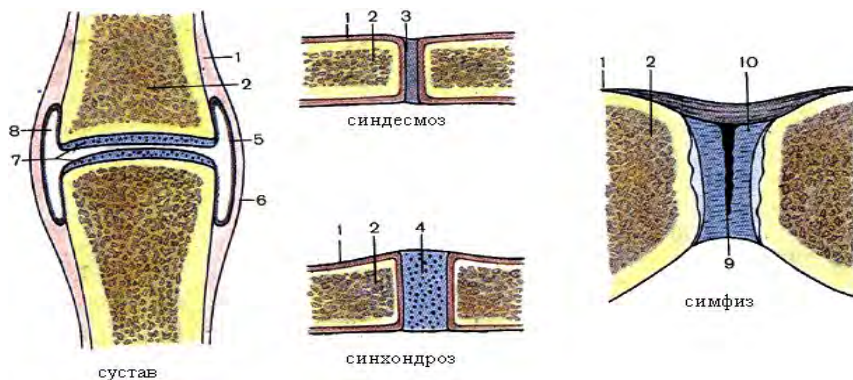
### Классификация костей

Форма	строение	Функции
<p>1. Трубчатые</p> <ul style="list-style-type: none"> <li>- длинные (кости плеча, предплечья, бедра, голени);</li> <li>- короткие (пястные, плюсневые, фаланги пальцев)</li> </ul>	<p>Имеет удлинённой, цилиндрической или трёхгранной формы среднюю часть – тело кости (диафиз); утолщённые концы (эпифизы), на концах которых имеется суставная поверхность, покрытая суставным хрящом для соединения с соседними костями. Участок кости, где диафиз переходит в эпифиз – метафиз</p>	<p>Длинные – рычаги движения. За счёт метафиза кость растёт в длину. Короткие кости выдерживают большую нагрузку (например, во время опоры на кисть)</p>
<p>2. Губчатые</p> <ul style="list-style-type: none"> <li>-длинные (ребра, грудина);</li> <li>- короткие (позвонки, кости запястья и пр.)</li> </ul>	 <p>Имеет форму неправильного куба или многогранника, снаружи покрыты тонким слоем компактного вещества, не имеют внутри канала</p>	<p>Располагаются в участках скелета, где прочность костей сочетается с подвижностью</p>
<p>3. Сесамовидные</p>	<p>Находятся в толще сухожилий мышц, похожи на сесамовые зерна растения кунжут</p>	<p>Укрепляют сухожилия, увеличивая плечо силы</p>
<p>4. Плоские</p> <ul style="list-style-type: none"> <li>(лопатка, тазовые кости, кости крыши черепа)</li> </ul>	 <p>Состоят из тонкого слоя губчатого вещества, расположенного между двумя пластинками компактного вещества</p>	<p>Участвуют в образовании полостей тела и выполняют функцию защиты; представляют обширные поверхности для прикрепления мышц.</p>
<p>5. Смешанные, или ненормальные (ключица, кости основания черепа, позвонки)</p>	 <p>Кости построены сложно, форма их разнообразна, при развитии сливаются из нескольких частей</p>	<p>Тело позвонка по форме и по строению относится к губчатым костям; дуга и отростки к плоским</p>
<p>6. Воздухоносные, или пневматические (лобная, клиновидная, решетчатая, верхняя челюсть)</p>	 <p>Имеют в теле полость, выстланную слизистой оболочкой и заполненную воздухом</p>	<p>Облегчают вес черепа и служат резонаторами при голосообразовании</p>

Кости очень прочны, являются депо воды, кальция, фосфора. Для нормального развития и роста костей необходим витамин Д. При его недостатке развивается рахит – кости искривляются, замедляется их рост, они становятся хрупкими. Характерной картиной является симптом «куриная грудь»: грудина выступает вперед, грудная клетка сплющивается с боков, органы грудной клетки сдавливаются.



### Виды соединения костей.



**Рис. 4.** Виды соединения костей, где 1 – надкостница, 2 – кость, 3 – волокнистая соединительная ткань, 4 – хрящ, 5 – синовиальная мембрана, 6 – фиброзная мембрана, 7 – суставной хрящ, 8 – суставная полость, 9 – щель, 10 – диск.

Непрерывные (синартрозы)	Прерывные (диартрозы)	Переходные (полусуставы, гемиартрозы)	формы симфизы,
1. фиброзные (синдесмозы) – связки, мембраны, швы, 2. хрящевые (синхондрозы) - временные, постоянные вколачивания 3. костные (синостозы)	По строению: 1. простые 2. сложные 3. комбинированные 4. комплексные (двухкамерные) <u>По форме суставных поверхностей:</u> 1. многоосные: • шаровидный (плечевой) • чашеобразный (тазобедренный) • плоский (суставы между суставными отростками позвонков) 2. двуосные: • эллипсоидный (лучезапястный) • седловидный (запястно-пястный, сустав большого пальца) • мыщелковый (коленный) 3. одноосные: • цилиндрический (проксимальный и дистальный лучелоктевые) • винтообразный (плечелоктевой) • блоковидный (межфаланговые)	1. симфиз рукоятки грудины 2. межпозвоночные симфизы 3. лобковый симфиз	

Наиболее совершенными из всех соединений костей являются диартрозы (суставы) - подвижные соединения костей, выполняют функции движения. В позвоночном столбе их около 120.

### Классификация суставов

Форма	Число суставных поверхностей	Количество осей, вокруг которых происходит движение	
1. цилиндрический; 2. эллипсоидный; 3. шаровидный; 4. мыщелковый; 5. плоский; 6. седловидный; 7. блоковидный.	1. простой – две суставных поверхности; 2. сложный (более двух суставных поверхностей).	1. одноосный (цилиндрический, блоковидный); 2. двуосный (эллипсоидный, седловидный); 3. трехосный (шаровидный, плоский)	<p>The diagrams illustrate four types of joints:                      1. <b>блоковидный</b> (block joint): A joint where two bones are connected by two flat surfaces, allowing movement in two planes.                      2. <b>эллипсоидный</b> (ellipsoidal joint): A joint where one bone has an elliptical surface fitting into a concave surface of another bone, allowing movement in two planes.                      3. <b>седловидный</b> (saddle joint): A joint where the surfaces of two bones are concave and convex in different directions, allowing movement in two planes.                      4. <b>шаровидный</b> (ball-and-socket joint): A joint where a spherical head of one bone fits into a cup-like socket of another bone, allowing movement in three planes.</p>
Различают <b>комплексный</b> (характеризуется наличием между сочленяющимися поверхностями суставного диска для мениска, который делит полость сустава на два этажа) и <b>комбинированный</b> (представлен двумя анатомическими изолированными суставами, действующими совместно (например, височно-нижнечелюстные)) суставы.			

### Строение простого сустава:

Основные элементы	Вспомогательные элементы
<ol style="list-style-type: none"> <li>1. суставные поверхности</li> <li>2. суставные хрящи</li> <li>3. суставная капсула</li> <li>4. суставная полость</li> <li>5. синовиальная жидкость</li> </ol>	<ul style="list-style-type: none"> <li>• связки</li> <li>• суставные диски</li> <li>• суставные мениски</li> <li>• суставные губы</li> <li>• синовиальные сумки</li> </ul>

**Суставные поверхности** – участки соприкосновения костей. Имеют форму: шаровидную, чашеобразную, эллипсовидную, седловидную, мыщелковую, цилиндрическую, блоковидную, винтообразную. Если поверхности костей соответствуют друг другу, - конгруэнтные, если нет – инконгруэнтные. **Суставной хрящ** (0,2 – 6 мм.) покрывает суставные поверхности, сглаживает неровности костей, амортизирует движения. Чаще встречается гиалиновый хрящ (искл.: височно-нижнечелюстной и грудино-ключичный имеют волокнистый хрящ). **Суставная капсула** герметично закрывает суставные поверхности. Имеет 2 слоя: наружный – фиброзная мембрана (крепкая, прочная, функция защиты) и внутренний - синовиальная (вырабатывает синовию, функция смазки, напоминает белок куриного яйца). **Суставная полость** – узкая щель, ограниченная суставными поверхностями и синовиальной мембраной, герметически изолированная. В норме в ней всегда отрицательное давление (ниже атмосферного).

Внесуставные и внутрисуставные связки укрепляют сустав и капсулу. **Суставные диски и мениски** – сплошные и несплошные хрящевые пластинки, расположенные между инконгруэнтными суставными поверхностями. Сглаживают неровности. **Суставная губа** - хрящевой валик, расположенный вокруг суставной впадины и служащий для увеличения ее размера. **Синовиальная сумка** – выпячивание синовиальной мембраны в истонченных участках фиброзной мембраны капсулы сустава (коленный, до 17 сумок).

Функция амортизации и скольжения. Сустав, образованный двумя суставными поверхностями – простой, тремя и более – сложный. Если в суставе присутствует мениск, разделяющий полость на 2 этажа, - комплексный. Два анатомически изолированных друг от друга, но работающих вместе, - комбинированные. Если движение в суставе осуществляется по одной оси - одноосный, по двум – двуосный, по трем и более, - многоосный. **Гемиартроз (симфиз)** – хрящевое соединение костей, в центре которого имеется узкая щель, внутри нет синовиальной мембраны, а снаружи не покрыто капсулой. В нем возможны лишь небольшие смещения костей (лобковый симфиз – роды – крестцово-позвоночный симфиз).

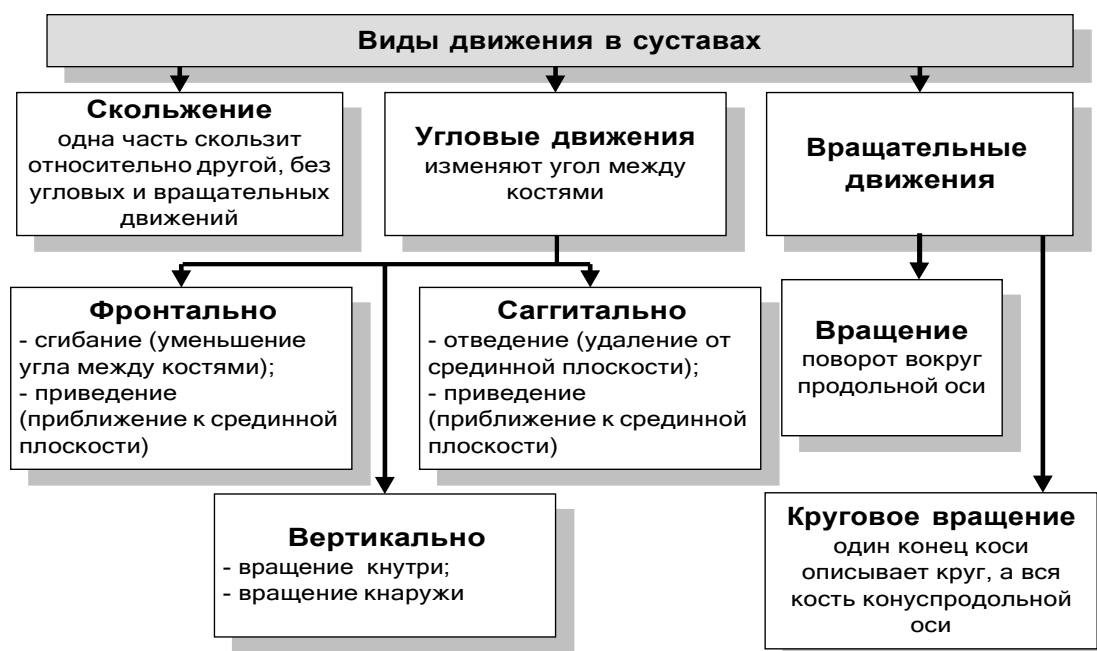

Рис. 5. Виды движения в суставах.

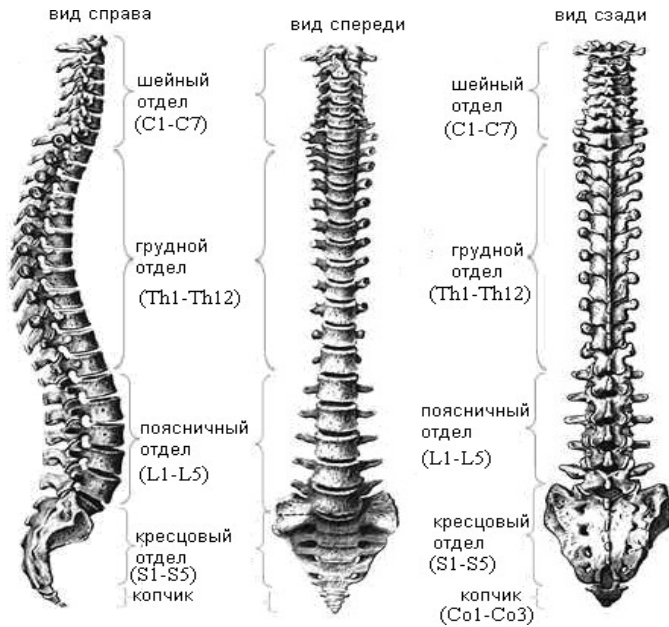
## Скелет:

1. Осевой (позвоночный столб, грудная клетка, череп)
2. Добавочный (верхние и нижние конечности)

**Позвоночный столб (Kolumna vertebralis)** – располагается на дорсальной поверхности туловища.

### Функции:

1. опорная
2. защитная (спинной мозг)



3. локомоторная (движение туловища и головы)
4. рессорная (бег, ходьба)

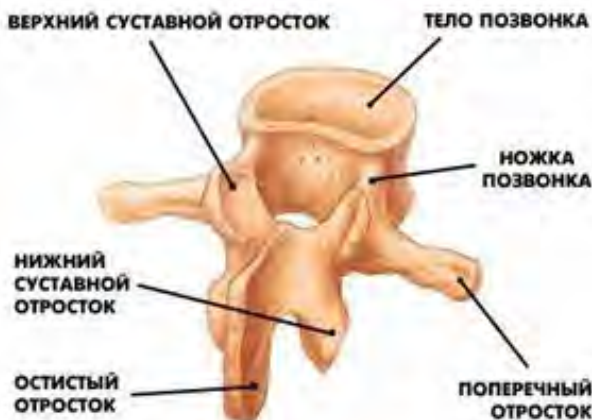В состав входит 33-34 позвонка, из которых 24 являются свободными (истинные) – шейные, грудные, поясничные, остальные являются сросшиеся (ложные) – крестец и копчик.

**Рис. 6.** Внешний вид позвоночного столба.

### Строение истинного позвонка:

1. Утолщенное тело – направлено вперед
2. Дуга – направлена назад
3. Позвоночное отверстие (образует позвоночный канал)
4. 7 отростков, отходящих от дуги:
  - Остистый – направлен назад
  - Поперечные - в стороны
  - Верхние суставные
  - Нижние суставные

В месте соединения дуги позвонка с телом с каждой стороны имеется 2 позвоночные вырезки (верхняя и нижняя), которые при соединении позвонков образуют межпозвоночные отверстия, через которые проходят кровеносные сосуды и нервы.

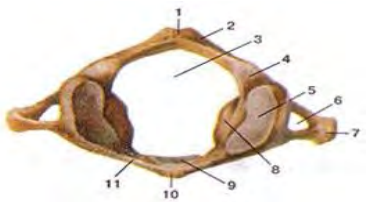
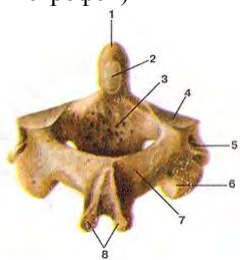
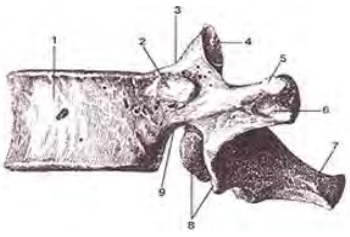


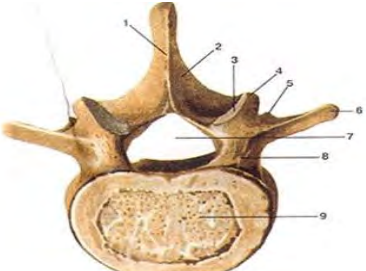
**Рис. 7.** Внешний вид позвонка

### Составляющие позвонки:


1. 7 шейные
2. 12 грудные
3. 5 поясничные
4. 5 крестцовые
5. 1-3 копчиковые

## Особенности строения различных отделов позвоночника

Отдел	Особенности строения
<b>Особенности шейных позвонков:</b>	
<ol style="list-style-type: none"> <li>1. Имеют отверстия в поперечных отростках для прохождения позвоночных артерий</li> <li>2. Имеют раздвоение на концах остистых отростков</li> <li>3. Первый шейный – атлант – не имеет тела и остистого отростка, а содержит дугу и 2 латеральные массы, на которых имеются 2 суставные ямки (верхние и нижние). Они служат для сочленения с затылочной костью (атлантозатылочный сустав) и со вторым шейным позвонком.</li> <li>4. Второй шейный позвонок – эпистофей (осевой) – имеет на своей верхней поверхности зубовидный отросток, вокруг которого вращается череп вместе с атлантом. При травмах шеи он часто ломается и повреждает спинной мозг.</li> <li>5. На передней поверхности шестого шейного позвонка имеется сонный бугорок - место прижатия общей сонной артерии для временной остановки кровотечения.</li> <li>6. Седьмой шейный позвонок имеет нерасщепленный на конце остистый отросток, который длиннее остальных и прощупывается через кожу (выступающий).</li> <li>7. Имеют самые маленькие тела</li> </ol>	
<p>Шейный (C<sub>1</sub> – C<sub>7</sub>)</p> <p>Атлант</p>  <p><i>Вид сверху. 1-задний бугорок; 2-задняя дуга; 3-позвоночное отверстие; 4-борозда позвоночной артерии; 5-верхняя суставная ямка; 6-поперечное отверстие (отверстие поперечного отростка); 7-поперечный отросток; 8-латеральная масса; 9-ямка зуба; 10-передний бугорок; 11-передняя дуга.</i></p> <p>Аксис (осевой позвонок, эпистофей)</p>  <p><i>Вид сзади и сверху. 1-зуб осевого позвонка; 2-задняя суставная поверхность; 3-тело позвонка; 4-верхняя суставная поверхность; 5-поперечный отросток; 6-нижний суставной отросток; 7-дуга позвонка; 8-остистый отросток.</i></p>	<p>За исключением первого (атлант) и второго (аксиса) имеют форму овала и небольшие размеры (увеличивается от 3-го к 7-го позвонку); остистые отростки раздвоены на конце (кроме 7-го); в поперечных отростках – отверстие – рудимент ребра с поперечным отростком (проходят позвоночные артерия и вена); на концах поперечных отростков – бугорок (на 6-м – сонный бугорок – вблизи находится сонная артерия); имеет физиологический изгиб (физиологический лордоз).</p> <p>Не имеет тела; состоит из передней и задней дуг и двух латеральных масс; верхняя поверхность боковой массы вогнута для сочленения с затылочной костью, нижняя – уплощена для сочленения с суставной поверхностью 2-го шейного позвонка; отсутствует остистый отросток, вместо него задний бугорок; имеет 5 суставных поверхностей: парные верхние и нижние, расположенные на боковых массах видоизмененного тела позвонка в горизонтальной плоскости; <i>непарная ямка зуба</i> на задней поверхности передней полудуги позвонка.</p> <p>Имеет на верхней поверхности тела отросток – зуб, вокруг которого происходит вращение головы вместе с атлантом.</p>
<b>Особенности грудных позвонков:</b>	
<ol style="list-style-type: none"> <li>1. Остистые отростки являются самыми длинными и направлены вниз</li> <li>2. На телах и поперечных отростках имеются реберные ямки (для соединения с головками и бугорками ребер).</li> </ol>	
<p>Грудной (Th<sub>1</sub> – Th<sub>12</sub>)</p>  <p><i>1 - тело позвонка; 2-реберная ямка; 3-верхняя позвоночная вырезка; 4-верхний суставной отросток; 5-поперечная реберная ямка (реберная ямка поперечного отростка); 6-поперечный отросток; 7-остистый отросток; 8-нижние суставные отростки; 9-нижняя позвоночная вырезка</i></p>	<p>Наличие на боковых поверхностях тела позвонков верхних и нижних реберных ямок (для образования суставов с головками ребер); имеется реберная ямка поперечного отростка для сочленения с бугорком ребра; остистые отростки длиннее, чем у шейных позвонков, направлены вниз, накладываются черепицеобразно, ограничивая подвижность позвоночника в этом отделе; суставные отростки стоят фронтально; участвует в формировании задней стенки грудной клетки; имеет физиологический кифоз.</p>
<b>Особенности поясничных позвонков:</b>	
<ol style="list-style-type: none"> <li>1. Имеют самые массивные тела</li> <li>2. Остистые отростки напоминают прямоугольные пластинки, направленные прямо назад.</li> </ol>	

<p>Поясничный (L<sub>1</sub> – L<sub>5</sub>)</p> 	<p>Более массивное, бобовидное тело позвонка; поперечный отросток – рудимент ребра, слившегося с настоящим отростком и сохранившегося позади его основания в виде добавочного отростка; суставные отростки стоят саггитально, а остистые – назад горизонтально, это придает подвижность данному отделу. У некоторых людей в поясничном отделе насчитывается 6 позвонков (люмбализация), однако в большинстве случаев такая аномалия развития не имеет клинического значения.</p> <p><b>Вид сверху.</b> 1-остистый отросток; 2-дуга позвонка; 3-верхний суставной отросток; 4-сосцевидный отросток; 5-добавочный отросток; 6-поперечный отросток; 7-позвоночное отверстие; 8-ножка дуги позвонка; 9-тело позвонка.</p>
---	---



<p align="center"><b>Особенности крестцовых позвонков:</b></p> <p>1. Они являются ложными, срастаются, образуя крестцовую кость (os sacrum) - состоит из 5 позвонков, которые к 20 годам срастаются в единую кость.</p> <p align="center"><b>Крестец спереди:</b></p> <ul style="list-style-type: none"> <li>• Основание</li> <li>• Передние поперечные линии</li> <li>• Передние крестцовые отверстия (для прохождения нервов и сосудов)</li> <li>• Латеральные части</li> <li>• Верхушка</li> </ul> <p align="center"><b>Крестец сзади:</b></p> <ul style="list-style-type: none"> <li>• Крестцовые рога (для сочленения с пятым поясничным позвонком)</li> <li>• Крестцовый канал</li> <li>• Ушковидная поверхность (для сочленения с подвздошной костью)</li> <li>• Латеральный крестцовый гребень</li> <li>• Промежуточный крестцовый гребень (места срастания отростков)</li> <li>• Срединный крестцовый гребень</li> <li>• Крестцовая щель</li> </ul>	
--	--

<p>Крестцовый (S<sub>1</sub> – S<sub>5</sub>)</p> 	<p>К 17-20 годам срастаются и образуют крестцовую кость. Это приспособление к несению большой нагрузки, испытываемое крестцом в связи с вертикальным положением тела; форма треугольная – выделяют расширенное сверху основание и направленное книзу и кпереди верхушку крестца; латеральные части имеют ушковидные поверхности для сочленения с ушковидными поверхностями подвздошной костей.</p> <p><b>Вид спереди (тазовая поверхность).</b> 1-основание крестца; 2-верхний суставной отросток; 3-латеральная часть; 4-поперечные линии; 5-тазовые крестцовые отверстия; 6-верхушка крестца; 7-копчик; 8-крестцовые позвонки</p>
---	---

<p align="center"><b>Особенности копчиковых позвонков:</b></p> <p>1. Срастаются в копчиковую кость (os coccygis) – имеет копчиковые рога для сочленения с крестцом и 3 недоразвитых позвонка. Тела с 3-7 шейных, все грудные и поясничные позвонки срастаются при помощи синхондрозов и симфизов (межпозвоночные диски). Дуги и остистые отростки соседних истинных позвонков соединяются при помощи синдесмозов (связок). Крестцовые после 20 лет срастаются при помощи синостозов. Крестец с копчиком – тип синхондроза или симфиза.</p>	
<p>Копчиковый</p>	<p>3-5 рудиментарных копчиковых позвонков (остатки хвоста) сливаются в среднем возрасте в одну кость; имеет треугольную форму, несколько изогнут кпереди. Основание копчика обращено вверх, верхушка - вниз и вперед. Для сочленения с крестцом имеет копчиковые рога. В юном возрасте, особенно у женщин, копчиковые позвонки соединены с помощью прослоек хрящевой ткани</p>

<b>Соединения позвонков</b>	
Соединения	Особенности



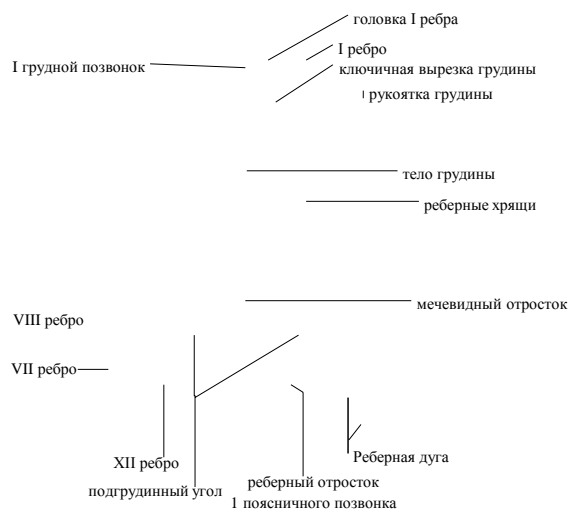
<p><b>Синхондроз – межпозвоночные диски</b></p> 	<p>Имеют вид плоской прокладки округлой формы, расположенную между позвонками. В составе каждого выделяют центральную (студенистое, пульпозное ядро, остаток хорды, играет роль амортизатора) и периферическую (фиброзное кольцо, построено из волокнистого хряща, препятствует сдвиганию позвонков в сторону относительно друг друга) части. Иногда внутри студенистого ядра имеется горизонтальная узкая щель, что позволяет называть такое соединение симфизом (полусуставом).</p>
<p><b>Диартрозы</b></p>	
<p>1. межпозвонковые суставы</p>	<p>Между суставными отростками, тугие, малоподвижные, комбинированные</p>
<p>2. атлантозатылочный сустав (парный)</p>	<p>Мышечки затылочной кости с верхними суставными отростками атланта (наклоны головы вперед, назад и в бок)</p>
<p>3. атлантоосевые суставы</p>	<p>Между дугой атланта и зубом аксиса и парный сустав между нижними суставными ямками атланта и верхними суставными поверхностями на аксисе; движение – вращение атланта вокруг зуба (поворот головы направо и налево)</p>
<p><b>Синдесмозы (связки)</b></p>	
<p>1. передняя продольная связка</p>	<p>Начинается от затылочной кости, идет по передней поверхности тел позвонков и заканчивается на крестце</p>
<p>2. задняя продольная связка</p> 	<p>Начинается от аксиса, идет сзади тел позвонков внутри позвоночного канала и заканчивается на крестце; препятствует чрезмерному разгибанию кзади и кпереди.</p>
<p>3. желтые связки</p>	<p>Между дугами, содействуют выпрямлению позвоночника и прямохождению в силу своей эластичности</p>
<p>4. межостистые, надостистые связки, переходящие в вейную связку</p>	<p>В шейном отделе, способствуют поддержанию головы</p>
<p>5. межпоперечные связки</p>	<p>Ограничивают боковые движения в противоположную сторону</p>
<p><b>Синостоzy</b></p>	
<p><b>Крестцово-копчиковый гемиартроз</b></p>	<p>Соединение тела 5-го крестцового позвонка с копчиком – межпозвоночный хрящ с небольшой полостью внутри, что позволяет копчику отклоняться назад при акте родов; это соединение подкреплено связками</p>

Позвоночный столб имеет **физиологические изгибы**:

- Изгиб, обращенный выпуклостью вперед – лордоз (шейный, поясничный)
- Назад – кифоз (грудной, крестцовый)
- В сторону – сколиоз (грудной, аортальный)

Шейный лордоз образуется, когда ребенок начинает самостоятельно держать голову, поясничный, когда начинает самостоятельно сидеть, кифозы, когда самостоятельно ходить. Аортальный сколиоз – небольшое отклонение грудного отдела позвоночника вправо, т.к. слева проходит грудная аорта. Изгибы необходимы для поддержания рессорной функции позвоночника.

**Грудная клетка (toraks)** – 12 пар ребер, грудина и грудной отдел позвоночника. Это скелет стенок грудной полости (торакальная терапия).



**Грудина (sternum)** – плоская кость, состоящая из 3 частей:

- Верхняя – рукоятка
- Средняя – тело
- Нижняя – мечевидный отросток

К 30 годам жизни она становится единой костью. На верхнем крае рукоятки грудины имеется яремная вырезка (яремная вена), по бокам – ключичные вырезки (грудино-ключичные суставы), на наружных краях тела и рукоятки - по 7 реберных вырезок.

**Ребра (costae)** – длинные плоские кости. Их 12 пар. Задняя часть ребра костная, передняя – хрящевая. Ребро имеет головку, шейку, тело. Между телом и головкой имеется шейка ребра. Между шейкой и телом у верхних 10 пар имеются бугорки с суставными поверхностями для сочленения с реберными ямками позвонков.

У ребра имеется внутренняя и наружная поверхность, верхний и нижний края. На внутренней поверхности вдоль нижнего края ребер проходит борозда ребра – место залегания межреберных сосудов и нервов (торакальные пункции проводят по верхнему краю ребра).

#### Классификация ребер:

- Истинные (верхние 7 пар, соединяются с грудиной)
- Ложные (3 пары, образуют реберные дуги)
- Колеблющиеся, флюктуирующие (2 пары, свободно залегают в мышцах)

Задние концы ребер соединяются с телами и поперечными отростками грудных позвонков с помощью 2 суставов:

1. сустав головки ребра
2. реберно-поперечный

Они являются комбинированным суставом. 11-12 ребра соединяются с реберными ямками 11 и 12 грудных позвонков и не имеют реберно-поперечного сустава – простой сустав. 1 пара ребер соединяется с грудиной при помощи синхондроза, при этом достигается малая подвижность, поэтому вентиляция верхушек легких незначительна, что приводит к воспалительным процессам в верхушках легких. Со 2-7 пару - грудино-реберные суставы (большая подвижность). Ребра с 8-10 пару с грудиной не соединяются. Их хрящи соединяются друг с другом, а хрящ 7 ребра с хрящем 8, образуя реберные дуги. Обе дуги, соединяясь, образуют угол грудной клетки (у мужчин он больше). Верхняя апертура (отверстие) грудной клетки свободна (верхушки легких, трахея, пищевод, сосуды и нервы). Нижняя апертура герметично затянута диафрагмой.

#### «СКЕЛЕТ ВЕРХНЕЙ И НИЖНЕЙ КОНЕЧНОСТЕЙ».

Функции конечностей строго разграничены:

Верхние – органы труда

Нижние – органы опоры и передвижения

Они имеют общий план строения: пояс и свободная конечность. Конечность образована тремя сегментами: проксимальный имеет одну кость (плечевая, бедренная), средний имеет 2 кости (лучевая – локтевая, большеберцовая и малоберцовая) и дистальный имеет множество костей (кисть и стопа). К поясу верхней конечности относят лопатку и ключицу.

#### Скелеты конечностей

Скелет плечевого пояса		Скелет свободной конечности					
		Скелет плеча		Скелет предплечья		Скелет кисти	
Скелет верхней конечности							
Лопатка	ключица	Плечевая кость	Лучевая кость	Локтевая кость	Кости запястья	Кости пястья	Фаланги пальцев

					Ладевидная, полулунная, трехгранная, гороховидная, многоугольная, трапециевидная, головчатая, крючковидная	Всего пять	1-ый палец – 2 фаланги, со 2-го по 5-ый – 3 фаланги
--	--	--	--	--	--	------------	---

Рис. 8. Скелет (кости) верхней конечности. Вид спереди. 1-ключица; 2-грудинный конец ключицы; 3-лопатка; 4-клювовидный отросток лопатки; 5-суставная впадина лопатки; 6-плечевая кость; 7-венечная ямка плечевой кости; 8-медиальный надмыщелок; 9-блок плечевой кости; 10-венечный отросток; 11-бугристость локтевой кости; 12-локтевая кость; 13-головка локтевой кости; 14-кости запястья; 15-I-V пястные кости; 16-фаланги пальцев; 17-шиловидный отросток лучевой кости; 18-луче-вая кость; 19-головка лучевой кости; 20-гребень большого бугорка; 21-межбугорковая борозда; 22-большой бугорок; 23-малый бугорок; 24-головка плечевой кости; 25-акромион.

**Ключица (clavikula)** – парная s – образно изогнутая трубчатая кость, в которой различают тело и 2 суставных конца (грудинный и акромиальный). Эти концы можно прощупать. Ключица отодвигает плечевой сустав от грудной клетки и обуславливает движение руки. Место типичного перелома ключицы – тело ближе к грудинному концу. Грудинный конец ключицы образует с грудиной седловидный грудино-ключичный сустав. Внутри него имеется диск, разделяющий его полость на 2 этажа: есть возможность движения вокруг 3 осей.

**Лопатка (scapula)** – плоская кость треугольной формы.

Края:

1. верхний

2. латеральный

3. медиальный

Углы:

1. верхний

2. нижний

3. латеральный

Латеральный угол лопатки утолщен и заканчивается суставной впадиной для сочленения с головкой плечевой кости (шаровидный сустав с суставной губой). Передней углубленной поверхностью лопатка прилегает к задней стенке грудной клетки на уровне 2-6 ребра (лопаточная ямка). На задней поверхности лопатки имеется лопаточная ость, переходящая в плечевой отросток - акромион. Эти выступы легко прощупываются через кожу. На акромионе имеется суставная поверхность для сочленения с ключицей. Лопаточная ость делит поверхность лопатки на надостную и подостную ямки, в которых залегают одноименные мышцы. Выше суставной впадины имеется клювовидный отросток, в верхнем крае которого проходит вырезка для прохождения сосудов и нервов.

**Плечевая кость (humerus)** – длинная трубчатая кость, имеющая диафиз и 2 эпифиза. Проксимальный эпифиз имеет головку, входящую в суставную впадину лопатки, образуя шаровидный по форме плечевой сустав. Головка соединяется с диафизом при помощи узкой анатомической шейки. Ниже ее на передней поверхности имеется малый бугорок, на латеральной поверхности – большой. Между ними проходит межбугорковая борозда, в которой залегают сухожилие бицепса. Ниже бугорков имеется суженный участок кости - хирургическая шейка – место типичного перелома кости. Выше середины диафиза на латеральной поверхности имеется дельтовидная бугристость, к которой крепится дельтовидная мышца. Ниже ее на задней поверхности проходит спиральная борозда лучевого нерва. Дистальный эпифиз образует утолщенный мыщелок, состоящий из головки и блока. Головка соединяется с головкой лучевой кости, блок соединяется с блоковидной вырезкой локтевой кости в локтевом суставе. Над блоком имеется венечная ямка, над головкой - лучевая, на задней поверхности - ямка локтевого отростка. Над мыщелком возвышаются латеральный и медиальный надмыщелки, к которым крепятся сухожилия мышц.

**Лучевая кость (radius)** – длинная трубчатая кость треугольной формы, расположенная на предплечье со стороны большого пальца. Имеет диафиз и два эпифиза. Проксимальный эпифиз имеет головку с суставной сумкой и суставной окружностью, дистальный - запястную суставную поверхность, локтевую вырезку и шиловидный отросток.

**Локтевая кость (ulna)** – длинная трубчатая кость трехгранной формы, имеющая диафиз и два эпифиза. Проксимальный эпифиз представлен венечным и локтевым отростками, служащими для сочленения с блоком



плечевой кости. Дистальный эпифиз имеет головку, суставную окружность и шиловидный отросток. Эпифизы этих костей соединяются, образуя проксимальный и дистальный лучелоктевые суставы, позволяющие лучевой кости вращаться вместе с кистью. Типичное место перелома этих костей – нижняя треть предплечья, часто с отрывом шиловидного отростка (лучевая кость). При двойном переломе предплечья кисть приобретает вид вилки - перелом Коллиса. Воспаление связок локтевого сустава – эпикандилит.

**Кости кисти (ossa manus)** – запястье, пястье и фаланги пальцев




Рис. 9. Кости кисти, правой. Ладонная сторона. А—кости запястья, Б—пястные кости, В—кости пальцев (фаланги). 1-дистальные (ногтевые) фаланги; 2-средние фаланги; 3-проксимальные фаланги; 4-пястные кости; 5-сесамовидные кости; 6-кость—трапеция; 7-трапецевидная кость; 8-ладьевидная кость; 9-головчатая кость; 10-полулунная кость; 11-крючковидная кость; 12-трехгранная кость; 13-гороховидная кость.

**Кости запястья (ossa carpi)** – лежат в два ряда по 4 кости в каждом, счет ведут со стороны большого пальца. *Верхний ряд:*

1. ладьевидная
2. полулунная
3. трехгранная
4. гороховидная

*Нижний ряд:*

- |                   |                 |
|-------------------|-----------------|
| 1. кость-трапеция | 3. головчатая   |
| 2. трапецевидная  | 4. крючковидная |

Все они губчатые.

**Пястные кости (ossa metacarpi)** – 5 коротких трубчатых костей, имеющих диафиз и два эпифиза. На эпифизах имеются суставные поверхности для сочленения с костями запястья и фалангами пальцев.

**Кости пальцев (ossa digitorum)** – короткие трубчатые кости, каждая имеет проксимальный, средний и дистальный сегмент, большой палец состоит из 2 фаланг (проксимальный и ногтевой).

Плечевой сустав образован головкой плечевой кости и суставной впадиной лопатки. Шаровидный по форме. Суставная капсула тонкая, имеется небольшая суставная губа, крепится сустав за счет бицепса.

Локтевой сустав является сложным (образован 3 костями). Состоит из плечелоктевого, плечелучевого и проксимального лучелоктевого. Все они имеют общую суставную капсулу. Плечелоктевой – винтообразный, плечелучевой – шаровидный, лучелоктевой - цилиндрический. По сторонам имеются латеральная и медиальная связки, которые часто подвергаются растяжению – эпикандимит. Вращение лучевой кости с кистью наружу – супинация (суп несуд), вовнутрь – пронация (суп пролил).

**Лучезапястный сустав** – сложный эллипсоидный. Локтевая кость в его образовании участия не принимает, т.к. отделена от него суставным диском.

**Суставы кисти:** запястья, запястно-пястные, межпястные, пястно-фаланговые, межфаланговые.

### Скелет нижних конечностей

Тазовая кость (парная)	Крестец	Бедренная кость, надколенник	Большеберцовая кость	Малоберцовая кость	Кости предплюсны	Кости плюсны	Фаланги пальцев
					Таранная, пяточная, ладьевидная, кубовидная, 3 клиновидные	Всего 5	1-ый палец – 2 фаланги, со 2-го по 5-ый – 3 фаланги

Рис. 10. Скелет (кости) нижней конечности. 1-крестец; 2-крестцово-подвздошный сустав; 3-верхняя ветвь лобковой кости; 4-симфизиальная поверхность лобковой кости; 5-нижняя ветвь лобковой кости; 6-ветвь седалищной кости; 7-седалищный бугор; 8-тело седалищной кости; 9-медиальный надмышелок бедренной кости; 10-медиальный мыщелок большеберцовой кости; 11-бугристость большеберцовой кости; 12-тело большеберцовой кости; 13-медиальная лодыжка; 14-фаланги пальцев; 15-кости плюсны; 16-кости предплюсны; 17-латеральная лодыжка; 18-малоберцовая кость; 19-передний край; 20-головка малоберцовой кости; 21-латеральный мыщелок большеберцовой кости; 22-латеральный надмышелок бедренной кости; 23-надколенник; 24-бедренная кость; 25-большой вертел бедренной кости; 26-шейка бедренной кости; 27-головка бедренной кости; 28-крыло подвздошной кости; 29-подвздошный гребень.

**Тазовый пояс (таз)** включает в себя 2 тазовые кости, крестец и копчик.  
**Тазовая кость (ossa coxae)** – до 16 лет состоит из подвздошной, седалищной и лобковой костей, затем они срастаются для прочности.  
**Подвздошная кость (os ilium)** – самая крупная часть тазовой кости.  
 Части:

1. тело	7. нижняя задняя ость
2. крыло	8. подвздошная ямка
3. гребень	9. шероховатые линии (начало ягодичных мышц)
4. верхняя передняя ость	10. дугообразная линия
5. нижняя передняя ость	11. ушковидная поверхность (кресцово-подвздошный сустав)
6. верхняя задняя ость	

**Седалищная кость (os ischi):**

1. тело
2. ветвь
3. седалищный бугор
4. седалищная ость
5. малая и большая седалищные вырезки

**Лобковая кость (os pubis):**

1. тело
2. 2 ветви

Ветви лобковой кости вместе с ветвью седалищной ограничивают запирающее отверстие, которое в теле закрыто тонкой запирающей мембраной, в верхнем крае которой имеется запирающий канал, через который проходят сосуды и нервы. На наружной поверхности тазовой кости имеется углубление – вертлужная впадина, служащая для сочленения с головкой бедренной кости.

**Отличительные признаки мужского и женского таза.**

Отличительные признаки таза	Женский	Мужской
1. Общий вид	Широкий и короткий	Узкий и высокий
2. Расположение крыльев подвздошной кости	Горизонтально	Вертикально
3. Крестец	Короткий и широкий	Узкий и длинный
4. Подлобковый угол	90 -100	70 -75
5. Форма полости малого таза	Цилиндрическая	Конусообразная
6. Форма входа в малый таз	Округлая	«карточное сердце»

Тазовые кости, крестец и копчик – **таз (pelwis)**. Верхний его отдел – большой таз – часть брюшной полости. Малый таз располагается ниже. Их разделяет полость – верхняя апертура малого таза. Выход из малого таза – нижняя апертура. Таз защищает органы, расположенные в нем: прямая кишка, мочевого пузырь, яичники, маточные трубы, матка, влагалище (у женщин), предстательная железа, семенные пузырьки (у мужчин). Велико механическое значение костного кольца таза – прочный свод. Он имеет важное значение в деторождении. В период беременности фиброзный хрящ лобкового симфиза разрыхляется, симфиз становится шире, полость малого таза увеличивается.

В момент родов (крупный плод) симфиз расходится, крестец и копчик слегка отклоняются назад, что дает возможность увеличения полости малого таза. Костные точки таза легко прощупываются: гребни подвздошных костей, верхние передние подвздошные ости, седалищные бугры, симфиз. Размеры большого малого таза определяют с помощью специального циркуля – тазомера.

**Размеры большого таза женщины:**

1. Гребневая дистанция (28-29 см.) – расстояние между гребнями подвздошных костей

2. Остистая дистанция (25-27 см.) – расстояние между верхними передними подвздошными осями.
3. Вертельная дистанция (30-32 см.) – расстояние между вертелами бедренных костей

**Размеры малого таза женщины:**

1. Истинная (акушерская конъюгата) – расстояние между мысом кресца и выступающей назад точкой лобкового симфиза (10,5 – 11 см.)
2. Прямой размер выхода из малого таза – расстояние между нижним краем симфиза и верхушкой копчика (10 см.)
3. Поперечный размер выхода из малого таза – расстояние между внутренними краями седалищных бугров (11 см.)
4. Поперечный размер входа в малый таз – расстояние между кресцово-подвздошным суставом и верхней подвздошной остью (13,5 – 15 см.)

Скелет свободной нижней конечности: бедренная кость, надколенник, кости голени, кости стопы.

**Бедренная кость (femur)** – самая крупная кость в скелете. Является длинной трубчатой костью, имеющей диафиз и 2 эпифиза. Проксимальный эпифиз содержит шаровидную головку, которая, сочленяясь с вертлужной впадиной, образует тазобедренный сустав. Головка соединяется с диафизом при помощи анатомической шейки, которая является местом типичного перелома кости. Угол соединения – 130 градусов. На границе шейки и тела имеется 2 выступа – вертела: Большой вертел расположен вверху сбоку, малый - снизу. На медиальной поверхности большого вертела имеется вертельная ямка. Спереди оба вертела соединяются межвертельной линией, сзади имеется межвертельный гребень. Диафиз спереди и с боков гладкий, а сзади имеется шероховатая линия, состоящая из латеральной и медиальной губ. Они подходят к вертелам. Латеральная губа переходит в ягодичную бугристость, к которой крепятся ягодичные мышцы. Дистальный эпифиз образует латеральный и медиальный мыщелки, над которыми возвышаются надмыщелки. С задней стороны имеется межмышечковая ямка, выше ее подколенная поверхность.

**Надколенник (patella)** – кость треугольной формы. Принимает участие в образовании коленного сустава и защищает его от травм. Имеет основание (направлено вверх), верхушку (направлена вниз), латеральные части и суставную поверхность для сочленения с бедренной костью.

**Голень (crus)** – содержит медиально-расположенную большеберцовую и латерально-расположенную малоберцовую кость.

**Большеберцовая кость (tibia)** – самая прочная кость в скелете, выдерживает нагрузку до 1650 кг. Является длинной трубчатой костью, имеет диафиз и 2 эпифиза. Проксимальный эпифиз содержит латеральный и медиальный мыщелки, межмышечковое возвышение, спереди бугристость большеберцовой кости. Ниже латерального мыщелка имеется малоберцовая суставная поверхность. Дистальный эпифиз имеет таранную суставную поверхность, малоберцовую вырезку и медиальную лодыжку.

**Малоберцовая кость (fibula)** – длинная трубчатая кость трехгранной формы. Проксимальный эпифиз имеет головку с суставной поверхностью, дистальный – латеральную лодыжку с суставной поверхностью. Обе кости соединяются перепонкой, через которую проходят кровеносные сосуды и нервы. Типичным местом перелома являются лодыжки.

**Кости стопы:** предплюсна, плюсна и фаланги пальцев.

**Предплюсна (ossa tarsi)** – 7 губчатых костей, расположенных в 2 ряда. Счет ведут со стороны большого пальца.

Проксимальный ряд:

1. таранная (головка и блок)
2. пяточная (пяточный бугор, к нему крепится ахиллово сухожилие)

Дистальный ряд:

1. ладьевидная
2. три клиновидных
3. кубовидная

**Плюсна (ossa metatarsi)** – 5 трубчатых костей

### Фаланги пальцев (*ossa digitorum*)

Рис. 11. Кости стопы. Вид сверху. 1-дистальные (ногтевые) фаланги; 2-проксимальные фаланги; 3-средние фаланги; 4-плюсневые кости; 5-буфистость V плюсневой кости; 6-кубовидная кость; 7-таранная кость; 8-латеральная лодыжковая поверхность; 9-пяточная кость; 10-латеральный отросток буфа пяточной кости; 11-бугор пяточной кости; 12-задний отросток таранной кости; 13-блок таранной кости; 14-опора таранной кости, 15-шейка таранной кости; 16-ладьевидная кость; 17-латеральная клиновидная кость; 18-промежуточная клиновидная кость; 19-медиальная клиновидная кость; 20-сесамовидная кость.

Тазобедренный сустав образован головкой бедренной кости и вертлужной впадиной тазовой кости с вертлужной губой. Чашеобразный по форме. Имеет самые крепкие связки.

Коленный – сложный мышечковый. Образован мышцами бедренной и большеберцовой костей и надколенником. Внутри имеет хрящевые прокладки (латеральный и медиальный мениски), крестообразные связки и до 17 синовиальных сумок.

Очень часто мениски подвергаются разрывам (спортсмены).

Голеностопный – сложный блоковидный. Образован суставными поверхностями костей голени и таранной кости. Возможны подошвенные сгибания, разгибания и боковые движения.

#### Суставы стопы плоские и малоподвижные.

Переломы – нарушение целостности кости.

#### Виды:

1. травматические
2. патологические

### «СКЕЛЕТ ГОЛОВЫ».

Скелет головы – **череп (*cranium*)** – комплекс костей, прочно соединенных швами, служащий опорой и защитой головному мозгу, органам зрения, слуха, обоняния, вкуса и начальным отделам дыхательной и пищеварительной систем. Включает в себя кости мозгового и лицевого отдела.

#### Мозговой отдел.

Включает в себя 8 костей, из которых 2 парные (височная и теменная) и 4 непарные (лобная, клиновидная, решетчатая и затылочная). Все кости головы плоские, состоят из 2 пластинок компактного вещества, между которыми расположено губчатое. Наружная пластинка плотная и прочная, внутренняя тонкая и часто подвергается переломам.

#### 1. Затылочная кость (*os occipitale*) располагается в задненижнем отделе черепа. Части:

- Базиллярная (основная)
- 2 латеральные
- затылочная чешуя

#### Вид изнутри:

- внутренний затылочный выступ
- внутренний затылочный гребень
- большое затылочное отверстие
- яремная вырезка
- яремный бугорок
- яремный отросток
- борозда верхнего сагиттального синуса
- борозда поперечного синуса

#### Вид снаружи:

- наружный затылочный гребень
- наружный затылочный выступ
- глоточный бугорок
- выйные линии
- затылочные мышелки
- мышечковые ямки
- каналы подъязычного нерва

Через большое затылочное отверстие полость черепа сообщается с позвоночным каналом.

Базиллярная часть вместе с телом клиновидной кости образует скат – опора для продолговатого мозга и моста.

#### 2. Клиновидная кость (*os sphenoidale*) – между затылочной и лобной костями внутри черепа. По форме напоминает бабочку, по функции является воздухоносной. Части:

- Турецкое седло
- Спинка седла
- Бугорок седла
- Гипофизарная ямка
- Передний наклоненный отросток
- Задний наклоненный отросток
- Клиновидный гребень
- Верхняя глазничная щель

- Глазничная поверхность
- Височная поверхность
- Латеральная пластинка крыловидного отростка
- Медиальная пластинка крыловидного отростка
- Крыловидный крючок
- Воздухоносные ячейки

- Большие крылья
- Малые крылья
- Крыловидные отростки (для фиксации жевательных мышц)
- Круглое отверстие
- овальное отверстие
- остистое отверстие (входят кровеносные сосуды и нервы)

### 3. Лобная кость (os frontale) – передненижняя часть черепа. Части:

- Лобная чешуя
- 2 глазничные части
- носовая часть
- лобные бугры
- надбровные дуги
- надпереносье (глобелла)
- воздухоносные ячейки
- височные линии
- височные поверхности
- надглазничные края
- ямки слезных желез

### 4. Решетчатая кость (os ethmoidale) – воздухоносная кость, находится внутри черепа, образует стенки носовой полости и глазниц.

1. горизонтальная пластинка
2. 2 лабиринта
3. перпендикулярная пластинка

#### Части:

4. верхняя и средняя носовые раковины
5. петушиный гребень
6. воздухоносные ячейки

### 5. Височная кость (os temporale) – самая сложная, т.к. является вместилищем для органа слуха и равновесия. В ее каналах проходят сосуды и нервы, она образует височно-нижнечелюстной сустав.

#### Части:

- Пирамида (каменистая часть)
- Барабанная часть
- Чешуйчатая часть
- Передняя поверхность
- Задняя поверхность
- Нижняя поверхность
- Верхушка
- Основание
- Сосцевидный отросток
- Тройничное вдавление (узел тройничного нерва)
- Дугообразное возвышение
- Крыша барабанной полости
- Внутреннее слуховое отверстие (соединяется с внутренним слуховым

- проходом содержит лицевой и преддверно-улитковый нервы)
- Наружное отверстие сонного канала (сонная артерия)
- Шилососцевидный отросток
- Шилососцевидное отверстие (лицевой нерв)
- Скуловой отросток
- Скуловая дуга
- Нижнечелюстная ямка
- Суставной бугорок
- Яремная ямка
- Борозда сигмовидного синуса
- Поддуговая ямка
- Водопровод преддверия

### 6. Теменная кость (os parietale) – четырехугольная пластинка, выпуклая снаружи.

#### Части:

- Теменной бугор
- Лобный край
- Затылочный край
- Сагиттальный край (зазаубрены)
- Чешуйчатый край (косо срезан)
- пальцевидные вдавления
- артериальные борозды

**Рис. 12. Череп. Вид спереди.**

1-лобная кость; 2-венечный шов; 3-теменная кость; 4-глазница; 5-чешуя височной кости; 6-скуловая кость; 7-верхняя челюсть; 8-фушевидное отверстие; 9-нижняя челюсть; 10-подбородочная бугристость; 11-зубы нижней челюсти; 12-межверхнечелюстной шов; 13-носовая кость; 14-скуловая дуга; 15-слезная кость; 16-большое крыло клиновидной кости; 17-надбровная дуга; 18-глабелла (надпереносье); 19-лобный бугор.

**Рис. 13. Череп. Вид сбоку.**

1-височная кость; 2-теменная кость; 3-венечный шов; 4-лобная кость; 5-лобный бугор; 6-большое крыло клиновидной кости; 7-глазница; 8-слезная кость; 9-носовая кость; 10-лобный отросток верхней челюсти; 11-верхняя челюсть; 12-альвеолярные возвышения верхней челюсти; 13-скуловая кость; 14-подбородочное отверстие; 15-бугристость нижней челюсти; 16-венечный отросток нижней челюсти; 17-скуловая дуга; 18-шиловидный отросток; 19-суставной отросток нижней челюсти; 20-сосцевидный отросток височной кости; 21-наружный слуховой проход; 22-чешуя височной кости; 23-затылочная кость; 24-нижняя височная линия; 25- верхняя височная линия.

Рис. 14. Лобная кость. Вид спереди. 1-лобная чешуя; 2-лобный бугор; 3-глабелла (надпереносье); 4-скуловой отросток; 5-надглазничный край; 6-носовая часть (лобной кости); 7-носовая ость; 8-лобная вырезка; 9-надбровная дуга; 10-надглазничное отверстие; 11-височная линия.

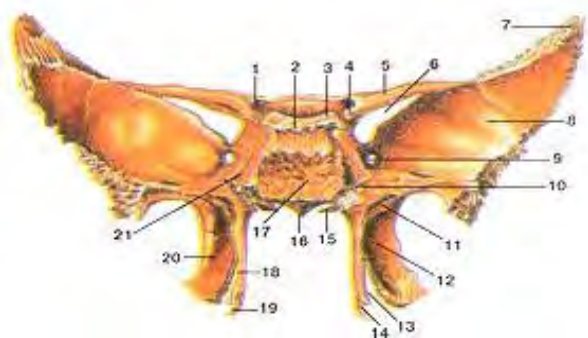


Рис. 15. Клиновидная кость. Вид сзади. 1-зрительный канал; 2-спинка седла; 3-задний наклоненный отросток; 4-передний наклоненный отросток; 5-малое крыло; 6-верхняя глазничная щель; 7-теменной угол; 8-большое крыло (мозговая поверхность); 9-круглое отверстие; 10-крыловидный канал; 11-ладьевидная ямка; 12-латеральная пластинка (крыловидного отростка); 13-крыловидная вырезка; 14-борозда крыловидного крючка; 15-влагалищный отросток; 16-клиновидный гребень; 17-тело клиновидной кости; 18-медиальная пластинка (крыловидного отростка); 19-крыловидный крючок; 20-крыловидная ямка; 21-борозда внутренней сонной артерии.

Рис. 16. Клиновидная кость. Вид спереди. 1-апертура клиновидной пазухи; 2-спинка седла; 3-клиновидная раковина; 4-малое крыло; 5-верхняя глазничная щель; 6-скуловой край; 7-подвисочная поверхность; 8-ось клиновидной кости; 9-крыловидно-небная борозда; 10-латеральная пластинка; 11-крыловидный крючок; 12-медиальная пластинка крыловидного отростка; 13-влагалищный отросток; 14-клиновидный гребень; 15-крыловидная вырезка; 16-крыловидный канал; 17-круглое отверстие; 18-подвисочный гребень; 19-глазничная поверхность большого крыла; 20-височная поверхность большого крыла.

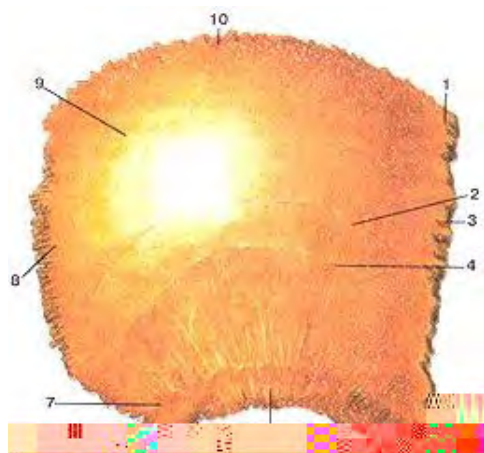


Рис. 17. Теменная кость. Наружная поверхность. 1-лобный угол; 2-верхняя височная линия; 3-лобный край; 4-нижняя височная линия; 5-клиновидный угол; 6-чешуйчатый край; 7-сосцевидный угол; 8-затылочный край; 9-теменной бугор; 10-сагиттальный край.




Рис. 18. Решетчатая кость. Вид сзади. 1-петушинный гребень; 2-глазничная пластинка; 3-перпендикулярная пластинка; 4-крючковидный отросток; 5-средняя носовая раковина; 6-верхняя носовая раковина; 7-решетчатые ячейки.

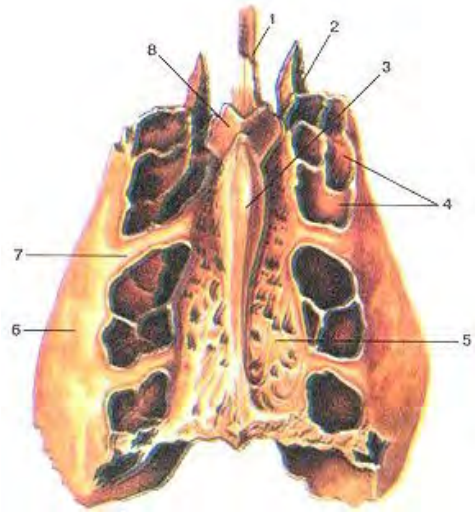


Рис. 19. Решетчатая кость. Вид сверху. 1-перпендикулярная пластинка; 2-средняя носовая раковина; 3-петушинный гребень; 4-решетчатые ячейки; 5-решетчатая пластинка; 6-глазничная пластинка; 7-передняя решетчатая борозда; 8-крючковидный отросток.

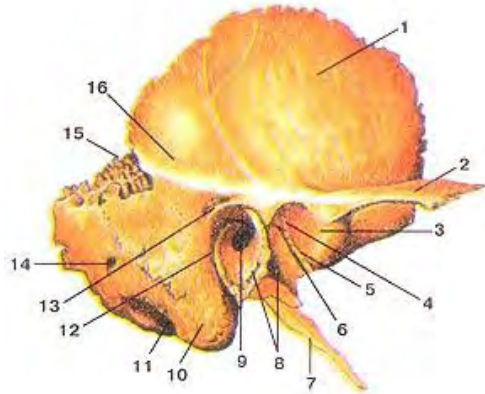


Рис. 1.17. Височная кость. Наружная поверхность. 1-чешуйчатая часть (чешуя) височной кости; 2-скуловой отросток; 3-суставной бугорок; 4-нижнечелюстная ямка; 5-каменисто-чешуйчатая щель; 6-каменисто-барабанная щель; 7-шиловидный отросток; 8-барабанная часть височной кости; 9-наружное слуховое отверстие; 10-сосцевидный отросток; 11-сосцевидная вырезка; 12-барабанно-сосцевидная щель; 13-надпроходная ось (над слуховым проходом); 14-сосцевидное отверстие; 15-теменная вырезка; 16-височная линия.

**Лицевой череп** находится под мозговым, является костной основой для лица начальных отделов пищеварительной и дыхательной систем. К его костям крепятся жевательные мышцы.

Включает в себя 15 костей, из которых 6 парные (верхняя челюсть, скуловая, носовая, слезная, небная, нижняя носовая раковина) и 3 непарных (нижняя челюсть, сошник, подъязычная кость).

1. **Верхняя челюсть (maxilla)** – образует стенки носовой полости, ротовой и глазниц.

#### Части:

- Глазничная поверхность
- Передняя поверхность
- Подвисочная поверхность
- Носовая поверхность
- Лобный отросток
- Скуловой отросток
- Альвеолярный отросток (8 альвеол, межальвеолярные возвышения и альвеолярные борозды)
- Гайморова пазуха (открывается средний носовой ход)
- Клыковая ямка (собачья) – крепится мышца, поднимающая угол рта
- Подглазничное отверстие
- Слезная борозда

2. **Скуловая кость (os zygomaticum)** – от ее размера зависит форма лица. Части:

- Латеральная поверхность
- Височная поверхность
- Глазничная поверхность
- Лобный отросток
- Височный отросток

3. **Носовая кость (os nasale)** – крепится к лобной кости и к лобному отростку верхней челюсти. Образует спинку носа.



4. **Слезная кость (os lakrimale)** – расположена на медиальной стенке глазницы. Имеет слезную борозду и слезный гребень, образует носослезный канал и ямку слезного мешка.

5. **Небная кость (os palatinum)** – состоит из 2 пластинок (горизонтальная и вертикальная). Горизонтальная пластинка дополняет твердое небо, вертикальная латеральную стенку полости носа.

6. **Нижняя носовая раковина (concha nasalis inferior)** – тонкая пластинка в полости носа.

7. **Нижняя челюсть (mandibula)** – подвижная кость, состоящая из 2 частей, которые срастаются на 1 году жизни. Имеет форму подковы. **Части:**

- Тело
- 2 ветви (угол 110-130)
- подбородочный выступ
- альвеолярный отросток (16 альвеол, межальвеолярные перегородки и возвышения)
- венечный отросток
- мышечковый отросток
- вырезка нижней челюсти
- нижнечелюстное отверстие (содержит нижний альвеолярный нерв, сосуды и нервы)
- нижнечелюстная ямка
- подъязычная ямка
- жевательная бугристость (крепится жевательная мышца)
- подбородочные отверстия
- отверстие нижней челюсти

8. **Сошник (vomer)** – прямоугольная пластинка, образующая перегородку носа, разделяющую полость на 2 неравные части.

9. **Подъязычная кость (os huoideum)** – подковообразная по форме. Имеет 2 больших рога и 2 малых рога, располагается между нижней челюстью и гортанью в толще мышц. Крепится к ней перепонкой.

Все кости черепа соединяются посредством швов, поэтому они неподвижны. Кости основания черепа соединяются синхондрозами. С возрастом швы и синхондрозы заменяются синостозами.

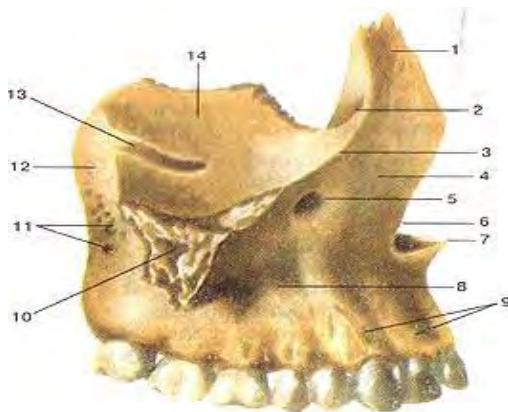


Рис. 20. Верхняя челюсть правая. Вид сбоку. 1-лобный отросток; 2-передний слезный гребень; 3-подглазнич-ный край; 4-передняя поверхность; 5-подглазничное отверстие; 6-носовая вырезка; 7-передняя носовая ость; 8-тело верхней челюсти; 9-альвеолярные возвышения; 10-скуловой отросток; 11-альвеолярные отверстия; 12-бугор верхней челюсти; 13-подглазничная борозда; 14-глазничная поверхность.

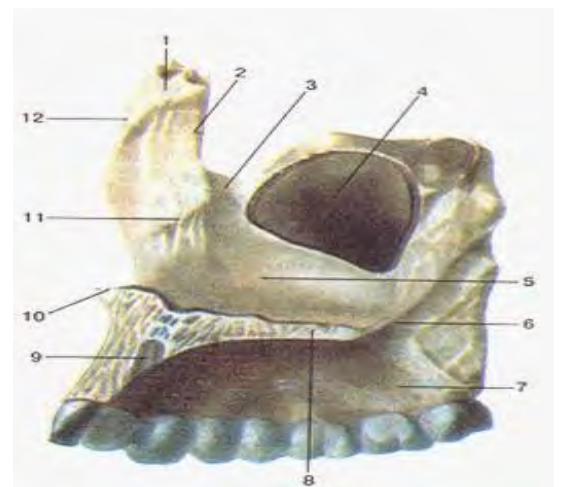


Рис. 21. Верхняя челюсть, правая. Вид с внутренней стороны. 1-лобный отросток; 2-слезный край; 3- слезная борозда; 4-верх-нечелюстная (Гайморова) пазуха; 5-носовая поверхность тела верхней челюсти; 6-большая небная борозда; 7-альвеолярный отросток; 8-небный отросток; 9-резцовый канал; 10-передная носовая ость; 11-раковинный гребень; 12-решетчатый гребень.

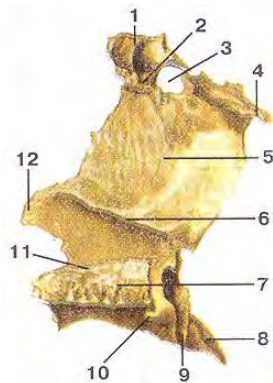

Рис. 22. Небная кость. Вид с медиальной стороны. 1-глазничный отросток; 2-решетчатый гребень; 3-клиновидно-небная вырезка; 4-клиновидный отросток; 5-перпендикулярная пластинка; 6-раковинный гребень; 7-горизонтальная пластинка; 8-пирамидальный отросток; 9-большая небная борозда; 10 - задняя носовая ость; 11-носовой гребень; 12-верхнечелюстной отросток.



Рис. 23. Нижняя сторона полости носа. 1-решетчатый отросток; 3-



носовая раковина. Вид со слезный отросток; 2-нижний (свободный) край.

Рис. 24. Сошник решетчатый край; 2-левое крыло сошника; 3-свободный край; 4-небный край.

Левая сторона. 1-

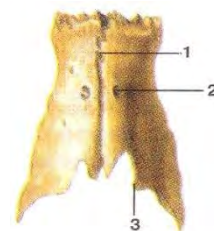


Рис. 25. Носовые кости. Вид сверху. 1-межносовый шов; 2-отверстие носовой кости; 3-свободный край.

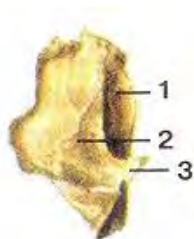


Рис. 26. Слезная кость. Вид с латеральной стороны. 1-слезная борозда; 2-задний слезный гребень; 3-слезный крючок.

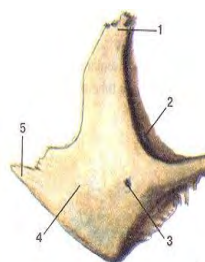


Рис. 27. Скуловая кость, правая. Вид сбоку. 1-лобный отросток; 2-глазничная поверхность; 3-отросток; 4-латеральная поверхность; 5-височный

2-глазничная поверхность; 3-отросток.

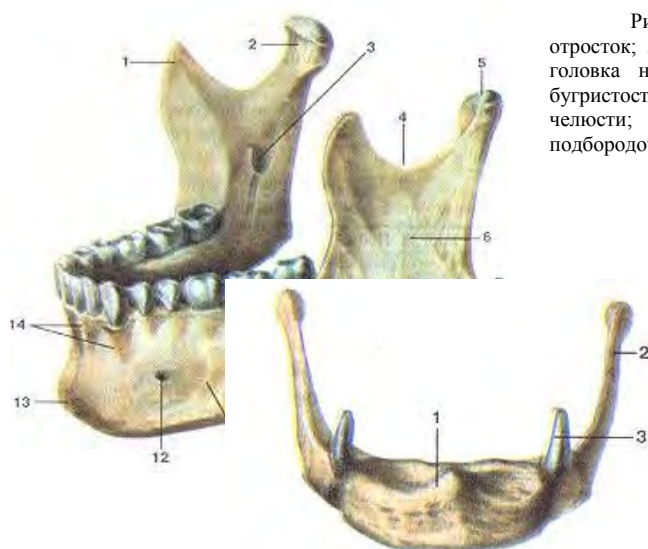



Рис. 28. Нижняя челюсть. 1-венечный отросток; 2-мышелковый отросток; 3-отверстие нижней челюсти; 4-вырезка нижней челюсти; 5-головка нижней челюсти; 6-ветвь нижней челюсти; 7-жевательная бугристость; 8-угол нижней челюсти; 9-косая линия; 10-основание нижней челюсти; 11-тело нижней челюсти; 12-подбородочное отверстие; 13-подбородочный выступ; 14-альвеолярные возвышения.

Рис. 29. Подъязычная кость. Вид спереди. 1-тело подъязычной кости; 2-большой рог; 3-малый рог

### Непрерывные соединения костей черепа

Отдел черепа	Вид соединения	Способ соединения
Крыша черепа	Синдесмозы	Зубчатые швы (венечный, сагиттальный, лямбовидный), чешуйчатый шов
Лицевой отдел черепа	Синдесмозы	Плоский (гармоничный) шов
Соединение зубов с альвеолами челюсти	Синдесмозы	Вколачивание (зубоальвеолярное) соединение

Основание черепа	Синхондрозы (временные), замещающиеся синостозами	Клиновидно-затылочный, клиновидно-каменистый, клиновидно-каменисто-затылочный, межзатылочный, клиновидно-решетчатый
------------------	---	---



#### Виды швов черепа:

1. зубчатые (свод черепа)
2. чешуйчатые
3. плоские (лицевой череп)

Шов между лобной и теменными костями – венечный, между двумя теменными – сагиттальный, между теменными и затылочной – ламбдовидный.

Височно-челюстной сустав: парный, комбинированный, эллипсоидный. Образован головкой мышечкового отростка нижней челюсти и нижнечелюстной ямкой височной кости с суставным

отростком. Внутри имеется внутрисуставной диск, разделяющий полость сустава на 2 камеры, что определяет большую подвижность в данном суставе. Череп разделяют на свод и основание. К своду относят: теменные кости, чешуйчатые части лобной, затылочной и височной костей, венечный, сагиттальный и ламбдовидный швы.

Рис. 1.18. Крыша черепа. Вид сверху. 1-венечный шов; 2-сагиттальный шов; 3-ламбдовидный шов; 4-затылочная кость (чешуя); 5-теменная кость; 6-лобная кость.

#### Основание изнутри:

1. глазничные части лобной кости
2. слепое отверстие (соединяет вены верхнего стреловидного синуса – главный венозный дренаж - с венами в носу)
3. петушинный гребень
4. каналы обонятельных нервов
5. решетчатая пластинка
6. малое крыло клиновидной кости
7. большое крыло клиновидной кости
8. зрительный канал
9. верхняя глазничная щель
10. круглое, овальное (соединяет среднюю черепную ямку с подвисочной ямкой), остистое отверстие
11. рваное отверстие
12. чешуйчатая часть височной кости
13. пирамида височной кости
14. яремное отверстие
15. отверстие внутреннего слухового прохода
16. турецкое седло
17. гипофизарная ямка
18. спинка седла
19. бугорок седла
20. скат
21. верхний каменистый синус (соединяет пещеристый и сигмовидный синусы)
22. борозда поперечного синуса (место прикрепления намета мозжечка)

#### Основание черепа снаружи:

1. небный отросток
2. альвеолярный отросток верхней челюсти
3. горизонтальная пластинка небной кости
4. хоаны
5. большое крыло клиновидной кости
6. нижняя глазничная щель
7. овальное отверстие
8. остистое отверстие
9. рваное отверстие

10. шилососцевидное отверстие
11. сонный канал
12. нижнечелюстная ямка
13. крыловидные отростки клиновидной кости
14. медиальные и латеральные пластинки
15. небное отверстие
16. резцовое отверстие

На мозговой поверхности основания черепа имеются **3 черепные ямки:**

1. передняя
2. средняя
3. задняя

Передняя черепная ямка образована лобной, клиновидной и решетчатой костями. Средняя образована клиновидной и височной костями. Задняя – клиновидной, височной и затылочной костями. В передней черепной ямке располагаются лобные доли большого мозга, в средней – височные, в задней – мозжечок, мост, продолговатый мозг.

**Глазницы (orbita)** – полости, расположенные на передней поверхности лицевого черепа. Имеют форму четырехгранной пирамиды и образуют глазное дно. Верхняя стенка глазницы образована лобной и малым крылом клиновидной кости, медиальная – верхней челюстью, слезной, решетчатой и клиновидной костями, нижняя – верхней челюстью, скуловой, небной костями, латеральная – большим крылом клиновидной кости и скуловой костью.

**Полость носа (cavitas nasi)** – начальный отдел дыхательной системы, содержит орган обоняния. Имеет одно входное отверстие (грушевидная апертура) и 2 выходных (хоаны), сообщающиеся с носоглоткой. Костная перегородка делит полость носа на 2 неравные части. Верхняя стенка образована носовой костью, придающей форму носа. Латеральные стенки образованы хрящами. В полость носа свешиваются 3 носовые раковины (верхняя, средняя и нижняя), под которыми открываются 3 носовых хода.

**Полость рта (cavitas oris)** – начальный отдел пищеварительной системы. Образовано альвеолярными отростками верхней и нижней челюсти, зубами, небными костями. Твердое небо образовано небными костями и небными отростками верхней челюсти, которые соединяются швом, снаружи покрыто слизистой оболочкой. Мягкое небо образовано мышцами, покрытыми слизистой оболочкой.

На боковой стенке черепа имеются **парные ямки:**

1. височная
2. подвисочная
3. крыловидно-небная

Границей между первой и второй является скуловая дуга. В них располагаются жевательные мышцы, сосуды и нервы. Подвисочная ямка переходит в крыловидно-небную, которая сообщается с полостью черепа, глазницами, носовой и ротовой полостью. Воспалительные процессы, возникающие в этой ямке, могут переходить на эти полости. В этом заключается клиническое значение данной ямки.

Кости черепа проходят через **3 стадии развития:**

1. перепончатая
2. хрящевая
3. костная

Кости лица и крыши черепа проходят только 1 и 3 стадии.

#### **Особенности черепа новорожденных:**

1. Роднички – остатки перепончатого черепа:
  - *Передний (лобный) – зарастает через 1,5 года*
  - *Задний (затылочный) – зарастает к 2 месяцам*
  - *Боковые (клиновидный и сосцевидный) – зарастает на 2 месяце (необходимы для смещения костей черепа в момент родов и для определения внутричерепного давления сразу после рождения – западает или выбухает).*
2. Хрящевые прослойки между частями костей основания черепа.
3. Отсутствие швов между костями свода
4. Отсутствие воздухоносных полостей, бугров, отростков, зубов.
5. Слабые челюсти.

Швы образуются к 3-5 году жизни. Рост черепа заканчивается к 25-30 годам жизни. Швы окостеневают к 30 годам жизни.

## ТЕМА 2.2. МЫШЕЧНАЯ СИСТЕМА. СТРОЕНИЕ И ФУНКЦИИ МЫШЦ. МЫШЦЫ ГОЛОВЫ И ШЕИ

### Содержание учебного материала

1. Роль мышечной системы в организме. Механизмы мышечного сокращения и функциональные рабочие группы, выполняющие многочисленные функции.
2. Функциональная анатомия мышц отдельных областей тела человека: туловища, головы, верхней и нижней конечностей.

**Мышцы (muskuli)** – органы человека, состоящие из мышечной ткани и способные сокращаться под действием нервных импульсов. Скелетные мышцы – активная часть двигательного аппарата, они являются произвольными. В организме насчитывается около 400-600 мышц.

В мышцах имеются медленные тонические волокна, которые проводят возбуждение 2 – 8 м в сек и быстрые мышечные волокна – 40 м в сек. Они образуют красные (сильные, быстрые, но утомляемые) – большая часть мышц и белые (медленные, выносливые) – птицы, у человека в составе языка - волокна.

#### Мышца:

1. основная часть
2. вспомогательный аппарат

К основной части относят:

- тело (брюшко) мышцы
- концы (сухожилия) – tendo, начальная часть сухожилия – головка, конечная – хвост (проксимальный и дистальный). Сухожилия очень прочны и выдерживают нагрузку до 600 кг. Мышцы густо снабжены сосудами и нервами.

К вспомогательному аппарату относят:

- фасции
- влагалища сухожилий
- синовиальные сумки
- блоки мышц
- сесамовидные кости

**Фасции** – соединительно-тканые чехлы мышц, мягкий скелет тела (Пирогов).

1. Поверхностные - покрывают мышцы снаружи.
2. Глубокие – формируют фиброзные, костно-фиброзные и межмышечные перепонки, удерживают сухожилия, выполняют опорную функцию и являются местами начала и прикрепления мышц.

**Влагалища сухожилий** – защитные приспособления для сухожилий мышц в местах их тесного прилегания к кости (кисть и стопа).

Их образуют наружный (фиброзный) и внутренний (синовиальный) листки, вырабатывающий синовию, обеспечивающую свободное движение сухожилий. При нагрузках они могут воспаляться (спортсмены) – тендовагинит.

**Синовиальные сумки** - тонкостенные изолированные мешочки с синовиальной жидкостью, не связанные с полостью сустава. Уменьшают силу трения и облегчают работу мышц. Воспаление синовиальной сумки – бурсит.

**Блок мышцы** – это желобок, покрытый хрящом, на костном выступе, через который перекидывается сухожилие. Он изменяет направление сухожилия, служит ему опорой и увеличивает рычаг приложения силы.

**Сесамовидные кости** – располагаются в толще сухожилий (гороховидная кость кисти, надколенник). Функции такие же.

#### Функции скелетных мышц:

1. Сократительная
2. Своеобразный орган чувств, двигательный анализатор, т.к. из мышечных рецепторов в ЦНС по чувствительным волокнам поступает информация о состоянии мышц (проприорецепторы).
3. Влияют на форму и развитие костей

4. Образуют стенки полостей (ротовая, брюшная, грудная, тазовая)
5. При сокращении улучшают крово- и лимфообращение
6. Участвуют в терморегуляции (повышают теплообразование).
7. Являются депо солей, воды, гликогена и кислорода.
8. Синтезируют АТФ и гликоген.

#### **Классификация мышц.**

1. По топографии:
  - Головы
  - Шеи
  - Туловища
  - Верхних конечностей
  - Нижних конечностей
2. По форме:
  - Длинные (веретенообразные)
  - Широкие:
    1. лентовидные
    2. квадратные
    3. ромбовидные
    4. зубчатые
    5. трапециевидные
  - короткие
3. По направлению волокон:
  - Прямые
  - Косые
  - Поперечные
  - Круговые
4. По положению пучков:
  - Одноперистые
  - Двуперистые
  - Многоперистые
5. По отношению к суставу:
  - Одноставные
  - Двуставные
  - Многоставные
6. По функции:
  - Подниматели
  - Сгибатели
  - Разгибатели
  - Пронаторы
  - Супинаторы
  - Отводящие
  - Приводящие
  - Сфинктеры
7. По количеству головок:
  - 2-главые
  - 3-главные
  - 4-главные
8. По действию:
  - Синергисты
  - Антогонисты

Первую классификацию по форме предложил ученый эпохи Возрождения – Леонардо да Винчи (Мона Лиза, Джоконда).

Веретенообразные мышцы расположены на конечностях, широкие на туловище (пласты разной толщины), короткие мышцы – между ребрами и позвонками. Брюшко может делиться на 2 промежуточным сухожилием – двубрюшная мышца. Широкие мышцы, имеющие широкие



сухожильные перемычки – апоневрозы. **Мышцы** – синергисты работают в одном направлении, антогонисты – в противоположных.

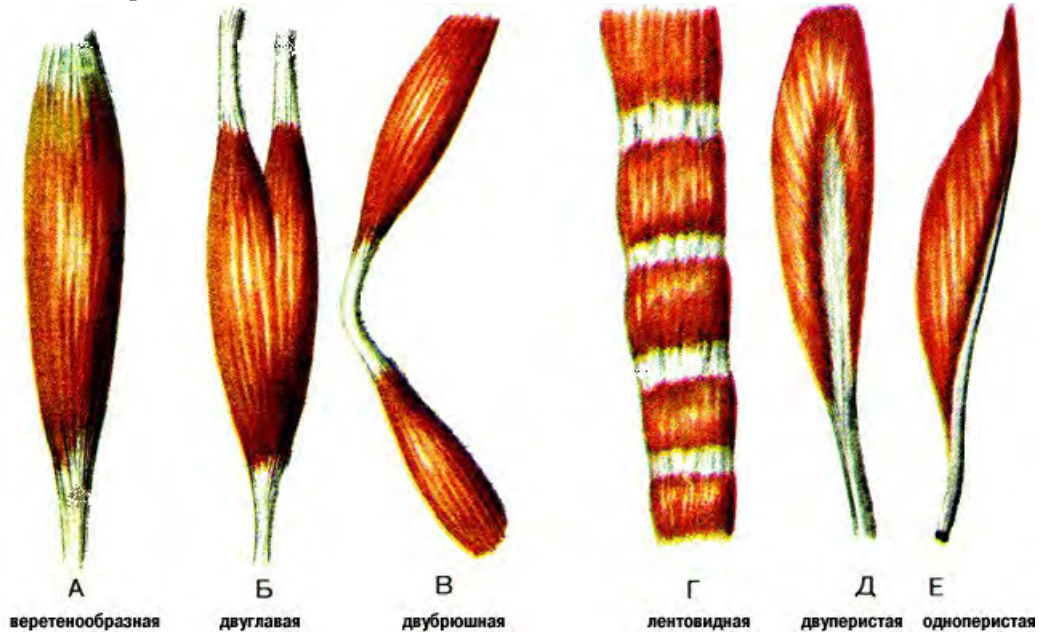


Рис. 30. Формы мышц.

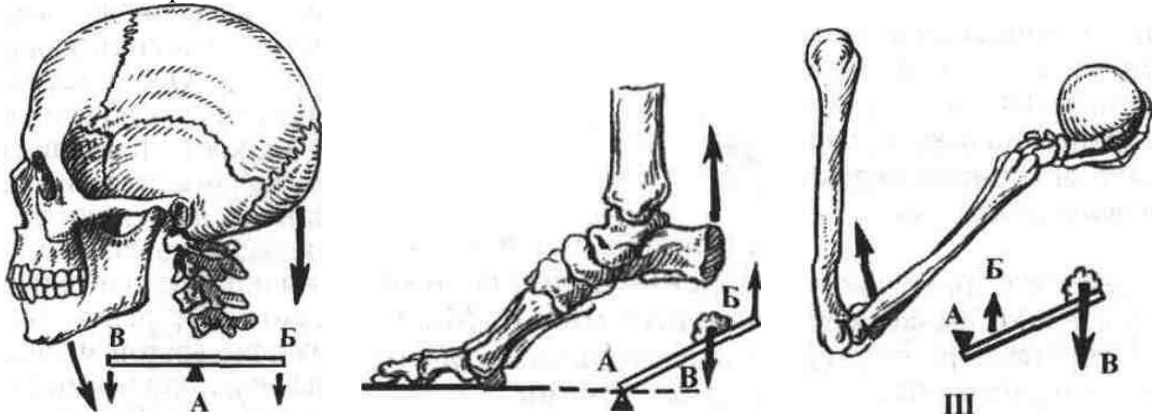


Рис. 31. Действия мышц на костные рычаги: I – рычаг первого рода (рычаг равновесия); II – первый вид рычага второго рода (рычаг силы); III – второй вид рычага второго рода (рычаг скорости). А – точка опоры, Б – точка приложения силы; В – точка сопротивления.

## МЫШЦЫ ГОЛОВЫ

1. Жевательные
2. Мимические

### I. Жевательные мышцы (4 пары)

Все одним концом крепятся к нижней челюсти, хорошо развиты, парные, участвуют в акте жевания.

1. Жевательная мышца (*m. masseter*) – состоит из большей поверхностной части и меньшей глубокой части. Обе начинаются от скуловой дуги и крепятся поверхностная к наружной поверхности угла нижней челюсти, глубокая к венечному отростку нижней челюсти. Это раздавливающая мышца.

2. Височная мышца (*m. temporalis*) – веерообразная, начинается от височной, теменной, клиновидной костей и крепятся к венечному отростку нижней челюсти. Кусаящая мышца.

3. Медиальная крыловидная мышца (*m. pterigoideus medialis*) – толстая, 4-угольной формы, начинается от ямки крыловидного отростка клиновидной кости и крепится к крыловидной бугристости внутренней поверхности угла нижней челюсти.

4. Латеральная крыловидная мышца (*m. pterigoideus lateralis*) – толстая и короткая. Начинается 2 головками от нижней поверхности большого крыла клиновидной кости и от крыловидного отростка и крепятся к мышечковому отростку нижней челюсти: выдвигает ее, отводит в противоположные стороны.

№	Название мышцы	Начальная точка	Точка прикрепления	Функции
1	Жевательная мышца	Нижний край скуловой дуги	Жевательная бугристость на	Притягивает нижнюю челюсть к верхней.

			наружной поверхности ветви нижней челюсти	
2	Височная мышца	Височная линия теменной и височной костей	Венечный отросток нижней челюсти	Поднимает нижнюю челюсть, задние пучки тянут челюсть назад.
3	Латеральная крыловидная мышца	2 головки: 1 — латеральная пластинка клиновидного отростка; 2 — большое крыло клиновидной кости	Шейка мышечного отростка нижней челюсти, суставная капсула височно-нижнечелюстного сустава	Смещает нижнюю челюсть в противоположную сторону, а при двустороннем сокращении выдвигает челюсть вперед.
4	Медиальная крыловидная мышца	Крыловидная ямка крыловидного отростка	Угол нижней челюсти	Поднимает нижнюю челюсть, вытягивает ее вперед.

## II. Мимические мышцы

Мимические мышцы построены из тонких, нежных пучков, у них нет фасций, крепятся к костям одним концом, другой свободно вплетается в кожу (мимика). На лице они лежат кольцеобразно вокруг естественных отверстий (глазниц, ротовой полости, грушевидной апертуры).

- не имеют двойного прикрепления на костях и обязательно вплетаются в кожу или слизистую оболочку; - не имеют фасций; - сдвигают кожу при сокращении.

Особенность: располагаются вокруг рта, носа, уха, глазной щели, причем расширители — радиарно, а сфинктеры — кольцеобразно.

1. Затылочно – лобная (надчерепная): затылочное брюшко (*venter occipitalis*) и лобное брюшко (*venter frontalis*), которые соединены апоневрозом – сухожильным шлемом (*calla aponeurotica*): поднимает брови, образует поперечные складки на лбу, расширяет глазничную щель.

2. Передняя, верхняя и задняя ушные (слаборазвиты у человека).

3. Круговая мышца глаза (*muskulus orbicularis okuli*) состоит из глазничной, вековой и слезной частей. Глазничная суживает глазную щель, опускает брови, вековая смыкает глазную щель, слезная расширяет слезный мешок.

4. Круговая мышца рта (*muskulus orbicularis oris*) – замыкает рот, тянет губы вперед.

5. Мышца сморщивающая бровь – мышца страдания, боли и удивления. Образует продольные складки на переносице.

6. Мышца опускающая угол рта (*muskulus depressor anguli oris*)

7. Мышца поднимающая угол рта (*muskulus levator anguli oris*), начинается от клыковой ямки.

8. Щечная мышца (*muskulus buccinator*) – образует боковую стенку полости рта, участвует в сосании, выдувании воздуха при свисте, игре на духовых инструментах, прижимает щеки и губы к зубам.

9. Большая и малая скуловые мышцы (*muskulus zygomaticus major et minor*) – тянут угол рта вверх.

10. Мышца смеха (*muskulus risorius*) – тянет угол рта латерально (непостоянная).

11. Мышца поднимающая верхнюю губу (*muskulus levator labii superioris*)

12. Мышца опускающая нижнюю губу (*muskulus depressor labii inferioris*)

13. Подбородочная мышца (*m. mentalis*) – поднимает кожу подбородка, образуя на нем ямочки.

14. Носовая мышца (*m. nasalis*) – крыльчатая часть тянет крылья носа вниз, поперечная часть суживает носовое отверстие.

15. Мышца гордецов (*m. procerus*).

### 1. Мышцы свода черепа

1	Надчерепная мышца: состоит из сухожильной части — апоневроза в центре, и двух брюшков — лобного и затылочного.	Кожа бровей — для лобного брюшка, верхняя выйная линия затылочной кости.	Оба брюшка вплетаются в апоневроз.	Лобное брюшко поднимает брови, образуя поперечные складки на лбу, затылочное — натягивает сухожильный шлем назад.
---	--	--	------------------------------------	---

### 2. Мышцы окружности глаз

2	Мышца гордецов	Носовые кости	Кожа надпереносья	Образует складки в надпереносье.
3	Круговая мышца глаза — в толще век, состоит из глазной (по краю глазницы), вековой (под кожей век) и слезной частей.	Кости в области медиального угла глаза.	Формируют мышечное кольцо.	Сужение глазничной щели, смыкание век, расширение слезного мешка, тянет брови вниз и разглаживает поперечные складки на лбу.



<b>3. Мышцы окружности рта</b>				
4	Круговая мышца рта — в толще губ	Кожа угла рта	Кожа в области срединной линии	Закрывает ротовую щель и вытягивает губы вперед.
5	Мышца, поднимающая верхнюю губу	Подглазничный край верхней челюсти	Кожа носогубной складки	Поднимает верхнюю губу, углубляет носогубную складку.
6	Мышца, опускающая нижнюю губу	Нижний край нижней челюсти	Кожа нижней губы	Тянет нижнюю губу вниз.
7	Мышца, опускающая угол рта	Основание нижней челюсти	Кожа угла рта и верхней губы	Тянет угол рта книзу и наружу.
8	Мышца, поднимающая угол рта	Клыковая ямка	Угол рта	Тянет угол рта вверх.
9	Большая и малая скуловые мышцы	Латеральная поверхность и подглазничный край скуловой кости	Кожа угла рта и частично верхняя губа	Тянут угол рта вверх и наружу.
10	Подбородочная мышца	Альвеолярные возвышения нижних резцов и клыков	Кожа подбородка	Поднимает кожу подбородка и нижнюю губу.
11	Щечная мышца	Задние отделы челюстей	Кожа губ и угла рта	Тянет угол рта назад. Прижимает щеки к зубам.
<b>4. Мышцы окружности носа</b>				
12	Носовая мышца	Верхняя челюсть в области резцов	Кожа крыла носа	Сужение и расширение носового отверстия.



## МЫШЦЫ ШЕИ.

Изменяют положение головы, гортани, влияют на позвоночный столб и височно-нижнечелюстной сустав, а мышцы, которые прикрепляются к ребрам и ключице, относят к вспомогательным дыхательным мышцам. Все мышцы делят на группы в зависимости от расположения: *поверхностная*, *срединная* (над- и подъязычные), *глубокая* (латеральная и медиальная).

1. Поверхностные
2. Глубокие

№	Название мышцы	Начальная точка	Точка прикрепления	Функции
<b>I. Поверхностные мышцы</b>				
<b>К поверхностным относятся:</b>				
1. Подкожная мышца шеи (platysma) – тонкая, плоская, находится сразу под кожей шеи. Начинается от фасции груди, крепится к жевательной фасции.				
2. Грудино-ключично-сосцевидная мышца (m. sternocleidomastoideus).				
1	Подкожная мышца шеи	Начинается в подключичной области от фасции груди.	Угол рта, основание тела нижней челюсти и жевательная фасция.	Приподнимает кожу шеи, предохраняя поверхностные вены, оттягивает угол рта кнаружи и книзу.
2	Грудино-ключично-сосцевидная мышца	Медиальная часть — от передней поверхности рукоятки грудины. Латеральная — от грудинного конца ключицы.	Сосцевидный отросток височной кости и латеральный отрезок верхней выйной линии.	При одностороннем сокращении поворачивает голову в противоположную сторону, при двустороннем — запрокидывает голову назад, поворачивает лицо в противоположную сторону.
<b>II. Срединная группа.</b>				
<b>Надподъязычные мышцы</b> , расположены выше подъязычной кости и прикрепляются к ней.				
1	Двубрюшная мышца (2 брюшка соединены сухожилием)	Передняя брюшко — двубрюшная ямка нижней челюсти, заднее — от сосцевидной вырезки височной кости.	Сухожилие прикрепляется к телу и большому рогу подъязычной кости.	Опускает нижнюю челюсть, тянет ее назад, при фиксированной нижней челюсти поднимает подъязычную кость.
2	Шилоподъязычная мышца	Шиловидный отросток височной кости	Прикрепляется к телу подъязычной кости	Тянет кость вверх, назад и кнаружи
3	Челюстно-подъязычная мышца	Начинается от одноименной линии нижней челюсти.	Прикрепляется задними пучками к передней поверхности тела подъязычной кости.	Поднимает подъязычную кость, а при фиксированной подъязычной кости опускает нижнюю челюсть.
4	Подбородочно-подъязычная мышца	Подборочная ость нижней челюсти.	Тело подъязычной кости.	Тянет подъязычную кость вверх и вперед, а при опоре на подъязычную кость опускает нижнюю челюсть.
<b>Подподъязычные мышцы</b>				
1	Лопаточно-подъязычная мышца (состоит из двух брюшек, соединенных промежуточным сухожилием)	Верхнее брюшко — от нижнего края тела подъязычной кости, нижнее — от верхнего края лопатки и верхней поперечной связки.	Соединяются друг с другом сухожильной перемычкой.	При укрепленной лопатке тянет подъязычную кость книзу и кнаружи, а также оттягивает предтрахеальную пластинку шейной

				фасции, тем самым расширяет просвет глубоких вен шеи.
2	Грудино-подъязычная мышца	Задняя поверхность ключицы, рукоятки грудины, задняя грудино-ключичная связка.	Нижний край тела подъязычной кости.	Тянет подъязычную кость книзу.
3	Грудино-щитовидная мышца	Задняя поверхность рукоятки грудины, хрящ 1-го ребра	Костная линия щитовидного хряща гортани	Тянет гортань книзу
4	Щитоподъязычная	Щитовидный хрящ	Тело и большой рог подъязычной кости	Поднимает гортань, подтягивает подъязычную кость к гортани.

### III. Глубокие мышцы

#### Медиальная группа — предпозвоночные мышцы

1	Длинная мышца головы	Передние бугорки поперечных отростков III—VI шейных позвонков	Нижняя поверхность базилярной части затылочной кости	Наклоняет шейный отдел позвоночного столба и голову вперед, участвует во вращении головы.
2	Передняя прямая мышца головы	Передняя дуга атланта	Нижняя поверхность базилярной части затылочной кости	Наклоняет голову вперед
3	Боковая прямая мышца. головы	Поперечный отросток I шейного позвонка	Латеральная часть затылочной кости	Наклоняет голову в свою сторону
4	Длинная мышца шеи	От тела трех верхних и трех нижних шейных позвонков, поперечных отростков III—V шейных позвонков	Поперечные отростки 6 шейных позвонков, передний бугорок I шейного позвонка, тела II—IV шейных позвонков	Наклоняет шею вперед и в сторону

#### Латеральная (боковая) группа – лестничные мышцы

1	Передняя лестничная мышца	Передние бугорки поперечных отростков III—IV шейных позвонков	Прикрепляется к бугорку передней лестничной мышцы на I ребре	При одностороннем сокращении наклоняет шейный отдел позвоночного столба в свою сторону, при двустороннем — наклоняет его вперед
2	Средняя лестничная мышца	Начинается от поперечных отростков II—VII шейных позвонков	Прикрепляется к I ребру кзади от борозды подключичной артерии	Поднимает I ребро или наклоняет шею вперед
3	Задняя лестничная мышца	Задние бугорки IV-VI шейных позвонков	Верхний край и наружная поверхность II ребра	Поднимает II ребро, а при фиксации на грудной клетке сгибает шейный отдел позвоночника





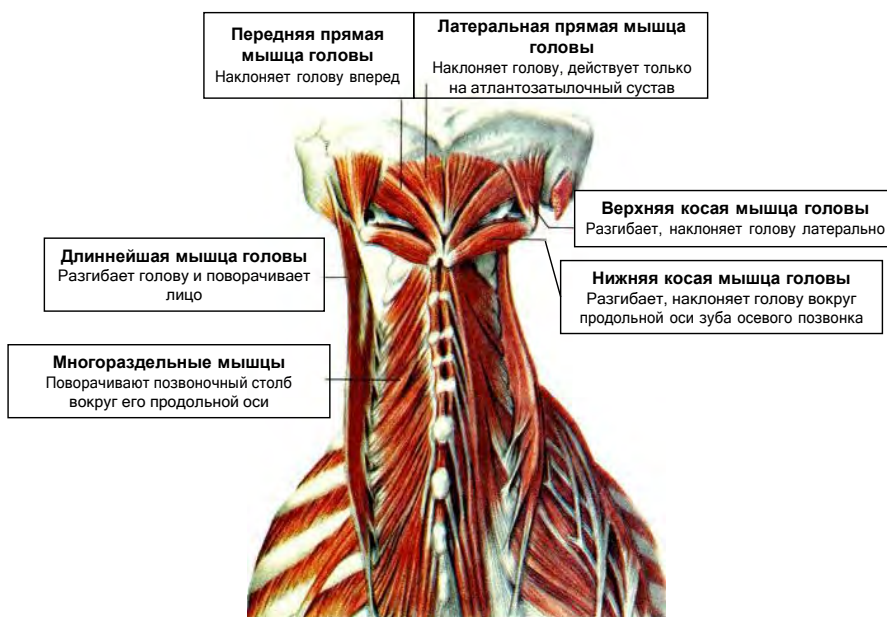

Рис. 34. Подзатылочные и глубокие мышцы задней области шеи.

### «МЫШЦЫ ТУЛОВИЩА».

**Туловище** – часть тела без головы, шеи и конечностей. Мышцы туловища включают:

1. спины
2. груди
3. живота

Они обеспечивают вертикальное положение тела, движение позвоночного столба и ребер, образуют стенки полостей.

#### **Мышцы спины.**

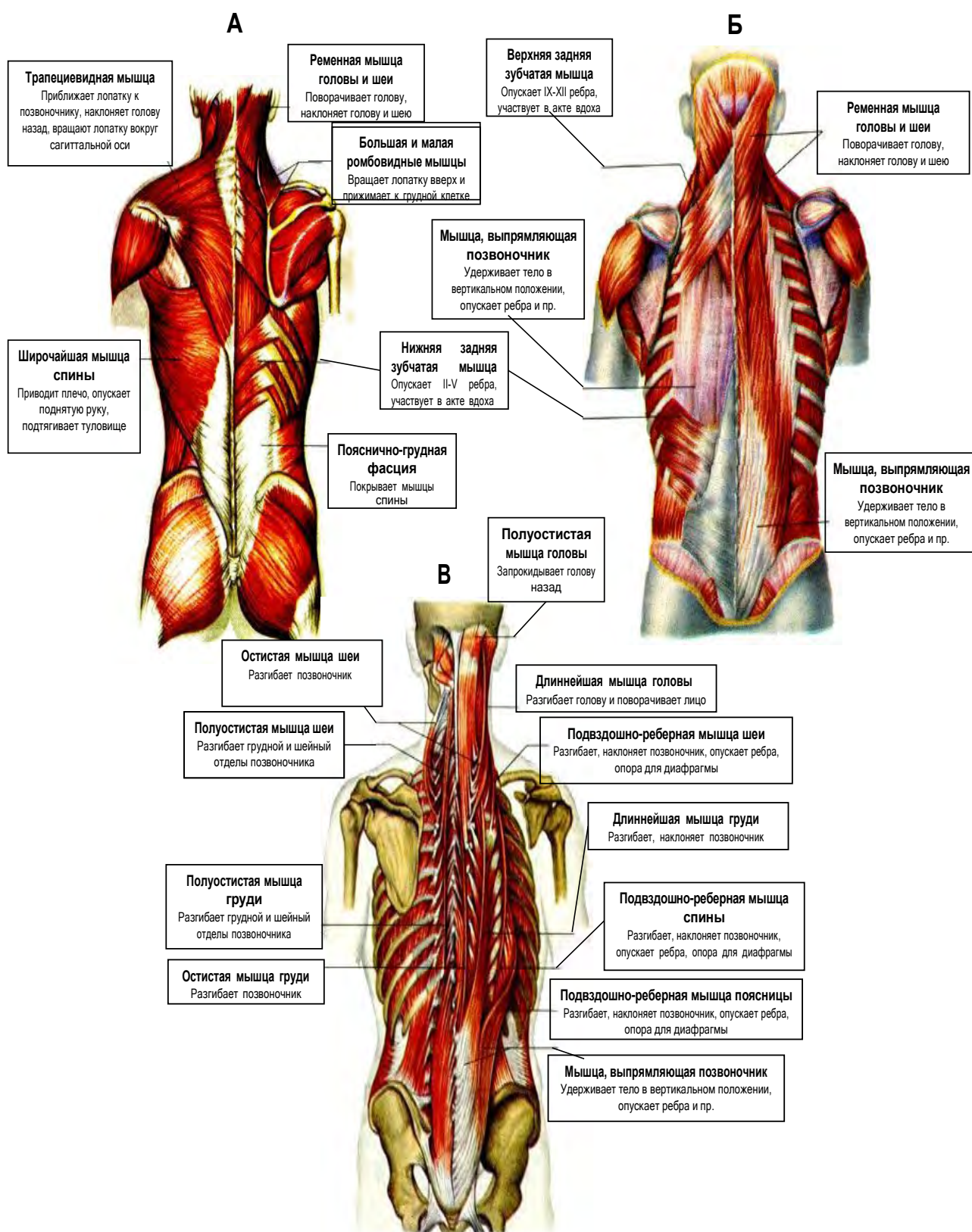
Парные, занимают всю дорсальную поверхность туловища. Лежат в несколько слоев (поверхностные и глубокие). Поверхностные мышцы переместились в процессе развития с конечностей на спину. Глубокие образовались из мышечных закладок – миотомов. Они частично сохранили сегментарное строение.

### МЫШЦЫ СПИНЫ

№	Название мышцы	Начальная точка	Точка прикрепления	Функции
<b>1. Поверхностные мышцы спины</b>				
1	Трапециевидная мышца	От затылочной кости, выйной связки и остистых отростков VII шейного и всех грудных позвонков	Прикрепляется к акромиальной части ключицы, плечевому отростку и ости лопатки	Верхняя часть — поднимает лопатку и плечевой пояс, средняя часть приближает лопатку к позвоночнику, нижняя — тянет лопатку вниз
2	Широчайшая мышца спины	Остистые отростки V-VI нижних грудных и всех поясничных позвонков	Пучки мышцы следуют кверху и латерально и прикрепляются к гребню малого бугорка плечевой кости	Приводит плечо к туловищу и тянет верхнюю конечность назад, поворачивая ее внутрь. При укрепленной конечности приближает к ней туловище; смещение нижних ребер вверх при дыхательных движениях
3	Большая и малая ромбовидные мышцы (под трапециевидной мышцей)	Остистые отростки II—V грудных позвонков, VII шейного и I грудного позвонка	Медиальный край лопатки	Приближает лопатку к позвоночнику, одновременно перемещая ее кверху
4	Мышца, поднимающая лопатку	От задних бугорков поперечных отростков	Прикрепляется к медиальному краю и верхнему углу лопатки	Поднимает лопатку и приближает ее к позвоночнику

		III-IV верхних шейных позвонков		
5	Нижняя задняя зубчатая мышца (под широчайшей мышцей спины)	Остистые отростки VI-VII грудных, I—II поясничных позвонков	Наружная поверхность IX-XII ребер	Тянет ребра вверх и назад, участвуя в акте выдоха
6	Верхняя задняя зубчатая мышца (под ромбовидными мышцами)	Остистые отростки VI—VII шейных позвонков и I—II грудных позвонков	Наружная поверхность II-V ребер	Поднимает ребра, участвуя в акте вдоха
7	Ременная мышца головы и шеи (под верхним отделом трапециевидной мышцы)	Остистые отростки III-VII шейных и I-VI грудных позвонков	Затылочная кость, сосцевидный отросток височной кости, поперечные отростки II-III шейных позвонков	Разгибает шейную часть позвоночника, поворачивает голову в сторону
<b>2. Глубокие мышцы спины</b>				
<i>1-й латеральный тракт</i>				
1	Мышца, выпрямляющая позвоночник (самая длинная и мощная мышца спины)	От крестца, подвздошной кости, остистых отростков поясничных и XII-XI грудных позвонков, и делится на 3 части: — остистая мышца (медиальная часть); — длиннейшая мышца (средняя часть); — подвздошно-реберная мышца (латеральная часть)	Прикрепляется к остистым отросткам грудных и шейных позвонков, поднимается до затылочной кости	При двустороннем сокращении разгибает позвоночный столб и голову; при одностороннем — наклоняет позвоночный столб и голову, опускает ребра, поворачивает голову
<i>2-й медиальный тракт</i> находится под мышцей, выпрямляющей позвоночник, на всем протяжении от крестца до затылочной кости, состоит из нескольких слоев коротких мышц; их функция — выпрямление позвоночника				
1	Поперечно-остистые мышцы: — полуостистая мышца головы, шеи, груди (поверхностный слой); — многораздельные мышцы (средний слой); — мышцы вращатели (глубокий слой)	Поперечные отростки нижележащих позвонков: — перекидываются через 5-6 позвонков; — перекидываются через 3—4 позвонка; — переходят через один позвонок или к соседнему	Остистые отростки вышележащих позвонков	Разгибают и поворачивают позвоночный столб, участвуют в поддержании тела в вертикальном положении
2	Межостистые мышцы	Соединяют остистые отростки смежных позвонков; выражены в шейном и поясничном отделах		Разгибают позвоночник, участвуют в поддержании вертикального положения
3	Подзатылочные мышцы	Между затылочной костью и I—II шейными позвонками		При одностороннем сокращении поворачивают голову в бок, при двустороннем — запрокидывают голову назад





**Рис. 35.** Поверхностные (А) и глубокие (Б, В) мышцы спины.



## МЫШЦЫ ГРУДИ

делятся на *поверхностные*, которые переместились в процессе развития с верхней конечности, и *глубокие* — собственные мышцы.

№	Название мышцы	Начальная точка	Точка прикрепления	Функции
<b>1. Поверхностные мышцы груди</b>				
1	Большая грудная мышца	Медиальная половина ключицы, передняя поверхность рукоятки и тела грудины, хрящи верхних шести ребер	Гребень большого бугорка плечевой кости	Приводит и вращает внутрь плечевую кость, поднятую руку опускает и тянет ее вперед и внутрь. При фиксированной руке поднимает ребра и грудину, способствует расширению грудной клетки.
2	Малая грудная мышца	Наружная поверхность 2-5 ребер вблизи соединения их с хрящами	Клювовидный отросток лопатки	Тянет плечевой пояс вниз и вперед, при фиксированной лопатке поднимает ребра (вспомогательная дыхательная мышца).
3	Подключичная мышца	I ребро	Нижняя поверхность акромиального конца ключицы	Тянет ключицу вниз и вперед, укрепляет грудино-ключичный сустав. При фиксированном плечевом поясе поднимает I ребро.
4	Передняя зубчатая мышца	Наружная поверхность восьми-девяти верхних ребер	Прикрепляется к медиальному краю и нижнему углу лопатки	Тянет лопатку вперед и кнаружи. Нижние пучки участвуют во вращении лопатки при подъеме руки выше горизонтального уровня. При фиксированной верхней конечности поднимает ребра (вспомогательная дыхательная мышца)
<b>2. Глубокие мышцы груди</b>				
1	Наружные межребер-	Нижний край вышележащего ребра	Верхний край нижележащего ребра	Участвует в дыхательных движениях клетки, поднимая ребра
2	Внутренние межреберные мышцы	От верхнего края нижележащего ребра	Нижний край вышележащего ребра	Участвует в акте дыхания, опуская ребра
3	Подреберные мышцы	Внутренняя поверхность 10-12 ребер, около углов	Перекинувшись через одно-два ребра, прикрепляются к внутренней поверхности вышележащих ребер	Опускают ребра, участвуя в акте выдоха
4	Поперечная мышца груди	Мечевидный отросток и нижняя половина тела грудины	Внутренняя поверхность хрящей II—VI ребер	Опускает ребра, участвуя в акте выдоха
5	Короткие и длинные мышцы, поднимающие ребра	Поперечные отростки VII шейного, I и II, VII и X грудных позвонков	Прикрепляются медиально от углов ближайших ребер	Поднимают ребра, участвуя в акте вдоха

### ДИАФРАГМА

Это мышечно-сухожильная пластинка, разделяющая грудную и брюшную полость, имеет форму купола. Мышечные пучки берут начало от грудины, ребер, поясничных позвонков, заканчиваются в центре, образуя сухожильный центр. Это главная дыхательная мышца. При сокращении, уплощаясь, увеличивает емкость грудной клетки, расслабляясь,

уменьшает её объем. Сокращаясь одновременно с мышцами живота, повышает внутрибрюшное давление. Через отверстия в ней проходят пищевод, аорта и нижняя полая вена.				
<b>МЫШЦЫ ЖИВОТА</b>				
образуют стенки брюшной полости, в которой расположены внутренние органы, участвуют в акте выдоха, в движении тела (сгибание туловища, повороты в стороны), образуют так называемый <i>брюшной пресс</i> (поддерживают внутрибрюшное давление, способствуют мочеиспусканию, дефекации, родам, кашлю, а также удерживают внутренние органы в их естественном положении). Мышцы живота делят на 3 группы мышц: передней, боковой и задней стенок живота.				
<b>1. Мышцы передней стенки живота</b>				
1	Прямая мышца живота — плоская длинная, сбоку от средней линии.	Мечевидный отросток грудины, хрящи 5-7 ребер	Лобковая кость	Наклоняет туловище кпереди, является частью мышц брюшного пресса, тянет ребра вниз, поднимает таз.
<i>Влагалище прямой мышцы живота</i> имеет переднюю и заднюю пластинки. В верхней части передняя пластинка образована апоневрозом наружной косой мышцы живота и передним листком апоневроза внутренней косой мышцы живота, который раздваивается у латерального края прямой мышцы. Задняя пластинка в верхнем отделе образована задним листком апоневроза внутренней косой мышцы живота и апоневрозом поперечной мышцы. А ниже пупка на 4-5 см апоневрозы трех брюшных мышц проходят впереди прямой мышцы, образуя переднюю пластинку ее влагалища, а заднюю пластинку составляет поперечная фасция.				
2	Пирамидальная мышца	Лобковый гребень, ниже начала прямой мышцы живота	Белая линия живота	Натягивает белую линию живота
<b>2. Мышцы боковых стенок живота</b>				
1	Наружная косая мышца живота — широкая плоская мышца	Наружная поверхность восьми нижних ребер	Гребень подвздошной кости и лобковый бугорок. Образует паховую связку	При одностороннем сокращении вращает туловище в противоположную сторону, при двустороннем — тянет грудную клетку вниз и сгибает туловище вперед; входит в состав мышц брюшного пресса.
2	Внутренняя косая мышца живота лежит под предыдущей.	Начинается от пояснично-грудной фасции, гребня подвздошной кости и от паховой связки.	Прикрепляется к хрящам трех нижних ребер и переходит в апоневроз, образующий влагалище для прямой мышцы живота.	Является мышцей брюшного пресса. При двустороннем сокращении сгибает позвоночник, при одностороннем вместе с наружной косой мышцей живота противоположной стороны поворачивает туловище в свою сторону, опускает ребра, при укрепленной грудной клетке поднимает таз.
3	Поперечная мышца живота — самая глубокая и тонкая из всех мышц живота, лежит под предыдущей	Внутренняя поверхность шести нижних ребер, пояснично-грудная фасция, гребень подвздошной кости и паховая связка	Волокна идут поперечно, переходят в апоневроз, который участвует в образовании белой линии живота.	Функция брюшного пресса
<b>3. Мышцы задней стенки брюшной полости</b>				
1	Квадратная мышца поясницы	Задний отдел подвздошного гребня, подвздошно-поясничная связка и поперечные отростки трех-четырёх нижних поясничных позвонков	Нижний край XII ребра, поперечные отростки четырех верхних поясничных позвонков	Сгибает в свою сторону поясничный отдел позвоночника, опускает XII ребро. При двустороннем сокращении способствует удержанию позвоночника в вертикальном положении
<b>Топографические образования живота</b>				

1	Белая линия живота	От мечевидного отростка грудины до лобкового симфиза. Она состоит из переплетений волокон апоневрозов широких мышц живота. При наличии в ней щелей и отверстий может появиться грыжа — выход сальника, кишечника через кожу. Белая линия живота заметна в виде углубления на передней брюшной стенке. По сторонам от нее можно прощупать прямые мышцы живота
2	Пупочное кольцо	Находится примерно на середине белой линии живота. Через это кольцо у плода проходят сосуды. После рождения оно закрывается соединительной тканью и может быть местом образования грыж
3	Паховая (пупартова) связка	Формируется за счет утолщения нижнего края апоневроза наружной косой мышцы живота, идет от передней поверхности подвздошной ости к лобковому бугорку. Под ней проходят бедренные артерии, вена и бедренный нерв, направляющийся на бедро.
4	Паховый канал	Находится над паховой связкой, сзади апоневроза наружной косой мышцы живота, имеет вид щели длиной около 5 см. Канал направляется косо вниз, вперед и медиально. Имеет четыре стенки, поверхностное и внутреннее отверстия. Поверхностное (подкожное) паховое кольцо — это щель в апоневрозе наружной косой мышцы живота, глубокое паховое кольцо находится в фасции поперечной мышцы живота. Через паховую щель у мужчин проходит семенной канатик, у женщин — круглая связка матки. Слабость образования паховой области может быть причиной появления паховой грыжи.

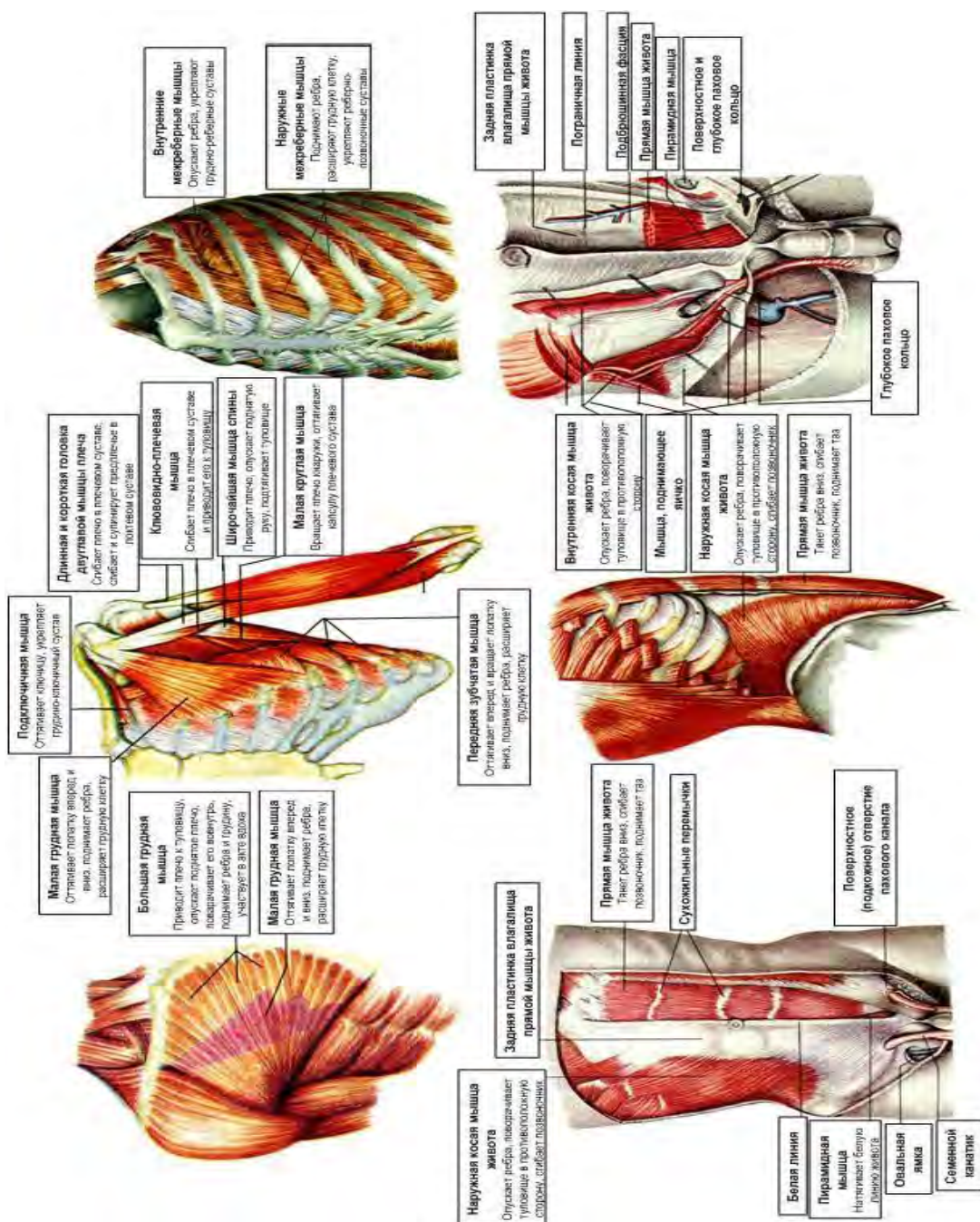


Рис. 36. Мышцы груди и живота.

### МЫШЦЫ ВЕРХНЕЙ КОНЕЧНОСТИ.

Мышцы верхней конечности включают в себя мышцы пояса и свободной верхней конечности- подразделяются на мышцы плечевого пояса, плеча, предплечья и кисти.

**Мышцы плечевого пояса** располагаются вокруг плечевого сустава, начинаются на костях плечевого пояса и крепятся к плечевой кости.

№	Название мышцы	Начальная точка	Точка прикрепления	Функции
<b>Мышцы плечевого пояса</b> расположены вокруг плечевого сустава и приводят в движение кости пояса, главным образом лопатку и всю верхнюю конечность. В движениях плечевого сустава участвуют также некоторые мышцы спины и груди.				
1	Дельтовидная мышца	Латеральная треть ключицы, акромион и ость лопатки	Дельтовидная бугристость плечевой кости	Отведение, сгибание и разгибание плеча
2	Надостная мышца	Надостная ямка лопатки	Большой бугорок плечевой кости	Отводит плечо

3	Подостная мышца	Поверхность подостной ямки лопатки	Большой бугорок плечевой кости	Вращает плечо наружу
4	Малая круглая мышца	Латеральный край лопатки	Большой бугорок плечевой кости	Поворачивает плечо наружу
5	Большая круглая мышца	Задняя поверхность нижнего угла лопатки	Малый бугорок плечевой кости	Поднятую руку опускает, опущенную руку вращает внутрь
6	Подлопаточная мышца	Подлопаточная ямка лопатки	Малый бугорок плечевой кости	Вращает плечо внутрь, одновременно приводит его к туловищу

### Мышцы свободной верхней конечности

#### Мышцы плеча

##### 1. Передняя группа:

1	Двуглавая мышца плеча	Длинная головка начинается от надсуставного бугорка лопатки, короткая — от ее клювовидного отростка	Обе головки, соединяясь, образуют общее брюшко, которое прикрепляется к бугристости лучевой кости	Сгибает предплечье, вращает его наружу, сгибает плечо
2	Клювовидно-плечевая мышца	Клювовидный отросток лопатки	Середина плечевой кости	Поднимает, сгибает, приводит и поворачивает наружу плечо
3	Плечевая мышца	Начинается от передней поверхности нижних двух третей тела плечевой кости	Прикрепляется к бугристости локтевой кости и частично к капсуле локтевого сустава	Сгибает предплечье, натягивает капсулу сустава

##### 2. Задняя группа:

1	Трехглавая мышца плеча	Латеральная головка — от задней поверхности плечевой кости, проксимальнее борозды лучевого нерва, медиальная — от задней поверхности плечевой кости ниже борозды лучевого нерва, длинная — от подсуставного бугорка лопатки	Все головки образуют общее брюшко, которое своим сухожилием прикрепляется к локтевому отростку и капсуле локтевого сустава	Разгибает предплечье, длинная головка тянет плечо назад и приводит к туловищу
2	Локтевая мышца	Латеральный надмыщелок плечевой кости	Локтевой отросток и задняя поверхность проксимальной части локтевой кости	Разгибает предплечье

#### Мышцы предплечья

делят на переднюю (сгибатели и пронаторы) и заднюю группу (разгибатели и супинатор), в каждой группе 2 слоя мышц: поверхностный и глубокий.

#### Передняя группа мышц предплечья

##### 1. Поверхностный слой:

1	Плечелучевая мышца	Плечевая кость выше латерального надмыщелка	Дистальный конец лучевой кости	Сгибает предплечье, поворачивает лучевую кость, устанавливая предплечье и кисть в среднем положении между пронацией и супинацией
2	Круглый пронатор	Медиальный надмыщелок плечевой кости	Латеральная поверхность средней части лучевой кости	Пронирует предплечье и принимает участие в его сгибании
3	Лучевой сгибатель запястья	Медиальный надмыщелок плечевой кости	Основание II пястной кости	Сгибает кисть и отводит ее
4	Длинная ладонная мышца	Медиальный надмыщелок плечевой кости	Ладонный апоневроз	Сгибает кисть
5	Локтевой сгибатель запястья	Медиальный надмыщелок плечевой кости	Гороховидная кость, крючковидная и V пястная кость	Сгибает и приводит кисть
6	Поверхностный сгибатель пальцев (лежит глубже)	Медиальный надмыщелок плечевой кости, венечный отросток локтевой кости,	Ладонная поверхность средних фаланг II—V пальцев	Сгибает II—V пальцы и кисть

	вышеописанных мышц)	верхний конец лучевой кости		
<b>II. Глубокий слой</b>				
1	Глубокий сгибатель пальцев	Передняя поверхность локтевой кости и межкостная мембрана	Ладонная поверхность дистальных фаланг II—V пальцев	Сгибает дистальные фаланги I—V пальцев и кисть
2	Длинный сгибатель большого пальца	Передняя поверхность лучевой кости	Дистальная фаланга I пальца	Сгибает дистальную фалангу большого пальца и кисть
3	Квадратный пронатор	Передняя поверхность дистального отдела локтевой кости	Передняя поверхность нижней трети лучевой кости	Пронирует предплечье и кисть
<b>Задняя группа мышц предплечья</b>				
<b>I. Поверхностный слой</b>				
1	Длинный лучевой разгибатель запястья	Латеральный надмыщелок плечевой кости и ее латеральный край	Тыльная поверхность основания II пястной кости	Сгибание предплечья, сгибание и отведение кисти
2	Короткий лучевой разгибатель запястья (кзади от предыдущей мышцы)	Латеральный надмыщелок плечевой кости	Тыльная поверхность основания III пястной кости	Разгибание и отведение кисти
3	Разгибатель пальцев	Латеральный надмыщелок плечевой кости	Основания дистальных и средних фаланг II—V пальцев (тыльная поверхность)	Разгибает II-V пальцы и кисть
4	Разгибатель мизинца	Латеральный надмыщелок плечевой кости	Тыльная поверхность средней и дистальной фаланг мизинца	Разгибает V палец
5	Локтевой разгибатель запястья	Латеральный надмыщелок и задний край плечевой кости	Основание V пястной кости	Разгибает и приводит кисть
<b>II. Глубокий слой</b>				
1	Супинатор	Латеральный надмыщелок плечевой кости, капсула локтевого сустава, верхний конец локтевой кости	Верхняя треть лучевой кости с передней, латеральной и задней сторон	Супинирует предплечье и кисть
2	Короткий разгибатель большого пальца кисти	Задняя поверхность лучевой кости, межкостная перепонка предплечья	Основание проксимальной фаланги большого пальца	Разгибает проксимальную фалангу, отводит большой палец кисти
3	Длинный разгибатель большого пальца кисти	Задняя поверхность локтевой кости	Тыльная поверхность основания дистальной фаланги большого пальца	Разгибает большой палец кисти, отводит его
4	Разгибатель указательного пальца	Дистальная треть задней поверхности локтевой кости	Тыльная поверхность проксимальной фаланги указательного пальца	Разгибает указательный палец
5	Длинная мышца, отводящая большой палец кисти	Задняя поверхность локтевой и лучевой кости, межкостная перепонка предплечья	Основание I пястной кости	Отведение большого пальца и кисти
<b>Мышцы кисти</b>				
располагаются на ладонной поверхности кисти и делятся на три группы: мышцы большого пальца (латеральная группа), средняя группа мышц и мышцы мизинца (медиальная группа)				
<b>I. Мышцы возвышения большого пальца</b>				
1	Короткая мышца, отводящая большой палец кисти	Ладьевидная кость, удерживатель сгибателей	Основание проксимальной фаланги большого пальца	Отводит большой палец

2	Короткий сгибатель большого пальца кисти (имеет поверхностную и глубокую головку)	Поверхностная головка начинается от удерживателя сгибателей, а глубокая — от кости-трапеции, трапециевидной и головчатой костей	Проксимальная фаланга большого пальца кисти	Сгибает проксимальную фалангу большого пальца кисти
3	Мышца, противопоставляющая большой палец кисти	Бугорок кости-трапеции, удерживатель сгибателей	Лучевой край I пястной кости	Противопоставляет большой палец кисти мизинцу и другим пальцам
4	Мышца, приводящая большой палец кисти, имеет косую и поперечную головки	Косая головка — от головчатой кости, оснований II и III пястных костей, поперечная головка — от ладонной поверхности III пястной кости	Основание проксимальной фаланги большого пальца кисти	Приводит большой палец кисти и сгибает его
<b>2. Мышцы возвышения мизинца</b>				
1	Короткая ладонная мышца	Ладонный апоневроз	Кожа медиального края кисти	Натягивает ладонный апоневроз, и на коже возвышения мизинца образуются складки
2	Мышца, отводящая мизинец	Гороховидная кость и удерживатель сгибателей	Медиальная сторона проксимальной фаланги мизинца	Отводит мизинец
3	Короткий сгибатель мизинца	Крючок крючковидной кости и удерживатель сгибателей	Проксимальная фаланга мизинца	Сгибание проксимальной фаланги мизинца
4	Мышца, противопоставляющая мизинец (прикрыта двумя предыдущими мышцами)	Крючковидная кость и удерживатель сгибателей	Локтевой край V пястной кости	Противопоставляет мизинец большому пальцу
<b>3. Средняя группа мышц</b>				
1	Червеобразные мышцы (четыре)	Сухожилия глубокого сгибателя пальцев	Тыл проксимальных фаланг II—V пальцев	Сгибают проксимальные фаланги, разгибают средние и дистальные фаланги II—V пальцев
2	Ладонные межкостные мышцы (три) — в промежутках II-V пястных костей	Боковые поверхности II, IV, V пальцев	Тыльные поверхности проксимальных фаланг II, IV, V пальцев	Приводят II, IV, V пальцы к среднему.
3	Тыльные межкостные мышцы (четыре). Каждая начинается двумя головками	Две головки начинаются от обращенных друг к другу сторон I-V пястных костей	Основания проксимальных фаланг II—V пальцев	Отводят I, II, IV пальцы от среднего пальца



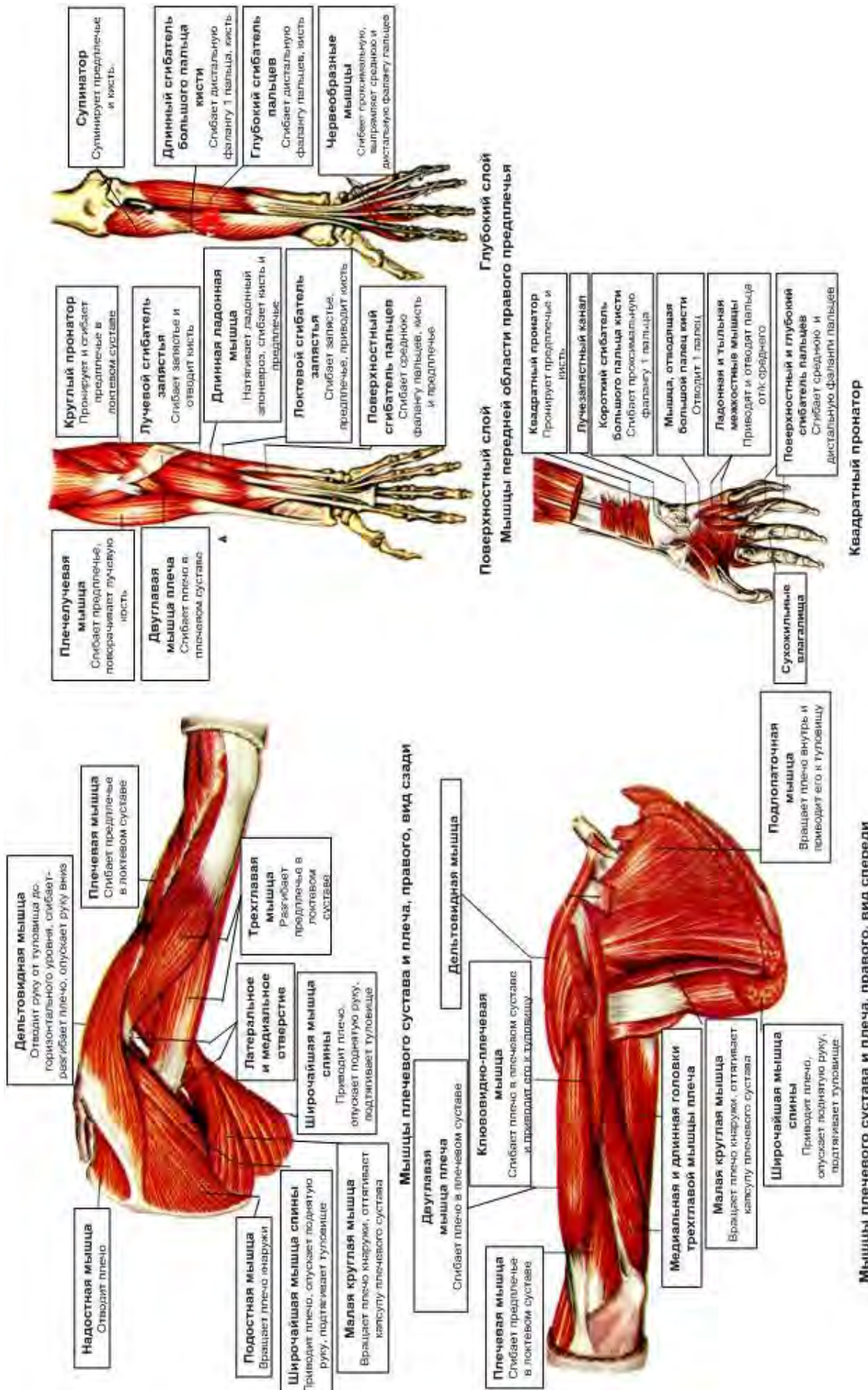


Рис. 38. Мышцы верхней конечности



## МЫШЦЫ НИЖНЕЙ КОНЕЧНОСТИ

Включают в себя мышцы таза и свободной нижней конечности. Делят на мышцы тазового пояса и мышцы свободной нижней конечности — бедра, голени и стопы.

№	Название мышцы	Начальная точка	Точка прикрепления	Функции
<b>Мышцы таза</b> - располагаются возле тазобедренного сустава и делятся по расположению на 2 группы: переднюю и заднюю				
<b>Передняя группа мышц таза</b>				
1	Подвздошно-поясничная мышца имеет две головки: большая поясничная мышца и подвздошная мышца	Большая поясничная мышца — от 12 грудного и всех поясничных позвонков; подвздошная мышца — от подвздошной ямки	Малый вертел бедренной кости	Сгибает бедро и поворачивает его в латеральную сторону, при укрепленной нижней конечности сгибает поясничный отдел позвоночного столба и наклоняет туловище вперед
2	Малая поясничная мышца (у некоторых отсутствует)	XII грудной и I поясничный позвонок	Подвздошно-лобковое возвышение и подвздошная фасция	Натягивает подвздошную фасцию и сгибает поясничный отдел позвоночника
<b>Задняя группа мышц таза</b>				
1	Большая ягодичная мышца	Наружная поверхность подвздошной кости, крестца и копчика, сухожилие мышцы, выпрямляющей позвоночник	Ягодичная бугристость бедренной кости	Разгибает бедро, отводит, вращает его наружу, фиксирует таз и туловище
2	Средняя ягодичная мышца находится под большой	Наружная поверхность подвздошной кости	Большой вертел бедренной кости	Отводит и поворачивает бедро; при опоре тела на одну ногу наклоняет таз в свою сторону
3	Малая ягодичная мышца — глубже средней			
4	Грушевидная мышца	От тазовой поверхности крестца, проходит через седалищное отверстие	Большой вертел бедренной кости	Вращает бедро наружу и несколько отводит его
5	Внутренняя запира-тельная мышца	Внутренняя окружность запира-тельного отверстия и запира-тельная мембрана	Большой вертел бедренной кости	Вращает бедро наружу
6	Верхняя и нижняя близнецовые мышцы	Седалищная ость и седалищный бугор	Большой вертел	Вращает бедро наружу
7	Квадратная мышца бедра	Седалищный бугор	Межвертельный гребень бедренной кости	Вращает бедро наружу
8	Наружная запира-тельная мышца	Наружная окружность запира-тельного отверстия, запира-тельная мембрана	Вертельная ямка бедренной кости и суставная капсула	Поворачивает бедро кнаружи
9	Напрягатель широкой фасции	От передней верхней ости подвздошной кости	Вплетается в широкую фасцию бедра, переходит в ее подвздошно-берцовый тракт прикрепляется к латеральному мыщелку большеберцовой кости	Напрягает широкую фасцию бедра, через подвздошно-берцовый тракт укрепляет коленный сустав в развернутом положении
<b>МЫШЦЫ СВОБОДНОЙ НИЖНЕЙ КОНЕЧНОСТИ</b>				
<b>Мышцы бедра</b>				
делят на 3 группы: переднюю (сгибатели), заднюю (разгибатели) и медиальную (аддукторы)				
<b>1. Передняя группа мышц бедра</b>				
1	Четырехглавая мышца бедра	Имеет четыре головки: <i>прямая</i> — от передней нижней ости и от верхнего края вертлужной впадины	Одним сухожилием к надколеннику и бугристости большеберцовой кости.	Разгибает голень в коленном суставе, а прямая мышца бедра сгибает бедро.

		подвздошной кости; <i>латеральная широкая мышца</i> — от большого вертела, ягодичной шероховатости бедра; <i>медиальная широкая мышца</i> — от межвертельной линии и медиальной губы шероховатой линии бедра; <i>промежуточная широкая мышца</i> — от передней поверхности бедренной кости		
2	Портняжная мышца — самая длинная мышца тела человека	Передняя верхняя подвздошная ость	Большеберцовая кость	Сгибает бедро и голень, поворачивает их, отводит бедро.
<b>2. Задняя группа мышц бедра</b>				
1	Двухглавая мышца бедра имеет длинную и короткую головки	От седалищного бугра и крестцово-бугорной связки — длинная головка, короткая — от латеральной губы шероховатой линии и латеральной межмышечной перегородки бедра	Головка малоберцовой кости	Разгибает бедро, сгибает голень и поворачивает ее кнаружи.
2	Полусухожильная мышца	Седалищный бугор	Медиальная поверхность верхней части большеберцовой кости	Разгибает бедро, сгибает голень; согнутую в колене голень поворачивает внутрь.
3.	Полуперепончатая мышца лежит под предыдущей	Седалищный бугор	Три сухожилия в виде гусиной лапки прикрепляются к заднелатеральной поверхности верхней части большеберцовой кости и капсуле коленного сустава	Разгибает бедро, сгибает голень, поворачивает голень внутрь, оттягивает капсулу коленного сустава.
<b>3. Медиальная группа мышц бедра</b>				
1	Тонкая мышца — длинная плоская	Нижняя поверхность лобкового симфиза, лобковая кость	К бугристости большеберцовой кости	Приводит бедро, сгибает голень и поворачивает ее внутрь.
2	Гребенчатая мышца — короткая плоская	Гребень и верхняя ветвь лобковой кости	Гребенчатая линия бедра	Приводит и сгибает бедро.
3	Длинная приводящая мышца — треугольной формы	Верхняя ветвь лобковой кости	Средняя треть медиальной губы шероховатой линии бедра	Приводит бедро, сгибает и поворачивает его кнаружи
4	Короткая приводящая мышца — толстая, имеет треугольную форму	Передняя поверхность тела и нижней ветви лобковой кости	Шероховатая линия тела бедренной кости	Приводит и сгибает бедро
5	Большая приводящая мышца	Седалищный бугор, ветви седалищной и лобковой костей	Медиальная губа шероховатой линии бедренной кости	Приводит и сгибает бедро
<b>Мышцы голени</b>				
делят на переднюю, латеральную и заднюю группы. Межкостная мембрана и кости голени отделяют переднюю группу от задней				
<b>1. Передняя группа мышц голени</b>				
1	Передняя большеберцовая мышца	Латеральный мыщелок большеберцовой кости	Клиновидная кость и основание I плюсневой кости	Разгибает стопу, поднимает ее внутренний край, удерживает стопу в вертикальном положении

2	Длинный разгибатель пальцев	Латеральный мышцелок большеберцовой кости и головка малоберцовой кости	На тыльной стороне стопы делится на 4 сухожилия и прикрепляется к концевым фалангам II—V пальцев и у основания V плюсневой кости	Разгибает II—V пальцы и стопу, поднимает ее боковой край, удерживает голень в вертикальном положении
3	Длинный разгибатель большого пальца стопы	Нижняя часть малоберцовой кости, межкостная перепонка голени	Дистальная и частично проксимальная фаланга большого пальца	Разгибает большой палец и стопу, поднимает ее внутренний край
<b>2 Задняя группа мышц голени</b>				
делится на 2 слоя: поверхностный и глубокий поверхностный слой (мышцы икры)				
1	Трехглавая мышца голени состоит из икроножной и камбаловидной мышц с общим сухожилием		На середине голени две головки образуют вместе с сухожилием камбаловидной мышцы ахиллово сухожилие, прикрепляющееся к пяточному бугру	Сгибает голень и стопу (подошвенное сгибание), препятствует опрокидыванию голени вперед
	а) икроножная мышца имеет 2 головки: латеральную и медиальную;	Латеральный и медиальный мышцелки бедра		
	б) камбаловидная мышца	Задняя поверхность большеберцовой кости		
2	Подошвенная мышца, непостоянная, имеет маленькое брюшко и длинное сухожилие	Латеральный мышцелок бедренной кости, косая подколенная связка	Пяточный бугор	Натягивает капсулу коленного сустава
Глубокий слой отделен от поверхностного глубокой фасцией голени, состоит из четырех сгибателей				
1	Задняя больше-берцовая мышца	Задняя поверхность большеберцовой и малоберцовой кости, межкостная мембрана голени	Бугристость ладьевидной кости, три клиновидные кости и основания II—IV плюсневых костей	Сгибает стопу, приводит её, поворачивает кнаружи
2	Длинный сгибатель пальцев	Средняя часть большеберцовой кости	Дистальные фаланги II—V пальцев	Подошвенное сгибание и супинация стопы; участвует в постановке стопы на носок, укрепляет свод стопы, сгибает фаланги II—V пальцев
3	Длинный сгибатель большого пальца стопы	Две нижние трети тела малоберцовой кости	Дистальная фаланга большого пальца	Сгибает большой палец, сгибает, приводит и супинирует стопу, укрепляет свод стопы
4	Подколенная мышца	Латеральный мышцелок бедренной кости, капсула коленного сустава	Задняя поверхность большеберцовой кости	Сгибает и поворачивает голень внутрь, оттягивает капсулу коленного сустава
<b>3. Латеральная группа мышц голени</b>				
1	Длинная малоберцовая мышца	Головка и верхние две трети латеральной поверхности малоберцовой кости, межмышечные перегородки и фасции голени	I плюсневая и медиальная клиновидная кость	Поднимает латеральный край стопы (пронация), сгибает и отводит стопу, укрепляет ее поперечный свод
2	Короткая малоберцовая мышца лежит под длинной	Нижняя половина латеральной поверхности малоберцовой кости	Основание V плюсневой кости	Поднимает латеральный край стопы, отводит и сгибает стопу
<b>Мышцы стопы</b> делят на тыльные и подошвенные				
<b>Мышцы тыла стопы</b>				
1.	Короткий разгибатель пальцев	Пяточная кость	I—IV пальцы	Разгибание I—IV пальцев с легким разведением их в латеральную сторону

2.	Короткий разгибатель большого пальца	Пяточная кость	V палец	Разгибает V палец
<b>Мышцы подошвы</b>				
<i>1) медиальная группа мышц подошвы</i>				
1	Мышца, отводящая большой палец стопы	Пяточный бугор, удерживатель сгибателей, подошвенный апоневроз	Проксимальная фаланга и медиальная сесамовидная кость	Сгибает и отводит большой палец стопы
2	Короткий сгибатель большого пальца стопы	Медиальная клиновидная кость, подошвенная пяточнокубовидная связка	Проксимальная фаланга большого пальца, сесамовидные кости первого плюснефалангового сустава	Сгибает большой палец стопы
3	Мышца, приводящая большой палец стопы	Двумя головками начинается от кубовидной, латеральной клиновидной, оснований II—IV плюсневых костей и от II—V плюснефаланговых суставов	Латеральная сесамовидная косточка большого пальца и проксимальная фаланга большого пальца стопы	Сгибает и приводит большой палец стопы
<i>2) латеральная группа мышц подошвы стопы</i>				
4	Мышца, отводящая мизинец стопы	Подошвенная поверхность пяточной кости	Проксимальная фаланга мизинца	Сгибает и отводит мизинец стопы
5	Короткий сгибатель мизинца стопы	V плюсневая кость	Проксимальная фаланга мизинца	Сгибает мизинец стопы
6	Мышца, противопоставляющая мизинец (непостоянная)	Длинная подошвенная связка	V плюсневая кость	Укрепляет свод стопы
<i>3) средняя группа мышц подошвы стопы</i>				
7	Короткий сгибатель пальцев	Пяточный бугор	Средние фаланги II—V пальцев	Сгибает в подошвенную сторону II-V пальцы, укрепляет свод стопы
8	Квадратная мышца подошвы	Пяточная кость	Наружный край сухожилия длинного сгибателя пальцев	Сгибание пальцев стопы
9	Червеобразные мышцы (4 веретенообразные мышцы)	4 сухожилия длинного сгибателя пальцев	Медиальный край проксимальной фаланги II—V пальцев	Сгибают проксимальные фаланги, разгибают средние и дистальные фаланги, отводят их в сторону большого пальца стопы
10	Подошвенные межкостные мышцы	Медиальный край III—V плюсневых костей	Основание проксимальных фаланг III—V пальцев	Приводят III—V пальцы ко II пальцу, сгибают проксимальные фаланги II—IV пальцев
11	Тыльные межкостные мышцы	Начинаются от обращенных одна к другой поверхностей соседних плюсневых костей	Основания проксимальных фаланг II—IV пальцев	Сгибают проксимальные фаланги II—IV пальцев, отводят эти пальцы в латеральную сторону

**Рис. 39.** Мышцы нижней конечности.



### **Фасции головы и шеи.**

Собственная фасция головы:

- I. височная – фиброзная пластинка, покрывающая с двух сторон височную мышцу
- II. жевательная – покрывает жевательную мышцу
- III. фасция околоушной железы – охватывает эту железу
- IV. щечно – глоточная – покрывает щечную мышцу и переходит на глотку

Шейная фасция делится на три пластинки:

1. поверхностная – влагалище для грудино-ключично-сосцевидной мышцы и для надподъязычных, окружает трапециевидную мышцу и достигает верхней выйной линии и затылочного бугра.

2. предтрахеальная – влагалище для подподъязычных мышц

3. предпозвоночная – в области лестничных мышц, от основания черепа вниз

Между органами и фасциями имеется:

1. надгрудное межапоневротическое пространство – над яремной вырезкой грудины

2. предвисцеральное пространство – между предтрахеальной пластинкой и органами шеи

3. позадивисцеральное пространство – между предпозвоночной пластинкой и органами шеи

Пространства заполнены рыхлой соединительной тканью и жировой клетчаткой.

### **Фасции спины**

Развиты в нижней части спины. Собственная пояснично – грудная фасция.

Она имеет поверхностный задний и глубокий передний листок. Задний начинается от остистых отростков грудных, поясничных и крестцовых позвонков. Передний листок натянут между поперечными отростками поясничных позвонков, подвздошным гребнем и 12 ребрами. Они охватывают латеральный тракт. Обе срастаются по боковому краю мышцы, выпрямляющей позвоночник.

### **Фасции груди**

Грудная фасция имеет поверхностный и глубокий листки. Поверхностный покрывает наружную сторону большой грудной мышцы, отделяя ее от молочной железы. Глубокий листок находится между грудными мышцами.

Внутригрудная фасция покрывает внутреннюю поверхность стенок грудной полости.

### **Фасции живота**

Собственная фасция живота имеет поверхностную пластинку (покрывает наружную косую мышцу живота), среднюю (окружает внутреннюю косую мышцу живота), глубокую (окружает поперечную мышцу живота).

### **Фасции верхних конечностей**

Подкожная слабовыражена. Собственная фасция формирует влагалище для мышц и сухожилий.

Плечевой пояс:

1. дельтовидная
2. надостная
3. подостная
4. подлопаточная

Плечо:

1. собственная фасция разделяет переднюю и заднюю группы мышц и образует два влагалища для сгибателей и разгибателей плеча.

Предплечье:

1. собственная фасция разделяет также

Кисть:

1. в области лучезапястного сустава имеются поперечные пучки фасции предплечья усиливаются и образуют круговую связку, напоминающую браслет, на тыльной стороне образуется 6 влагалищ мышц – разгибателей:

- сухожилие длинной отводящей мышцы и короткий разгибатель большого пальца
- сухожилие длинного и короткого лучевых разгибателей кисти
- сухожилие длинного разгибателя большого пальца кисти
- сухожилие разгибателя пальцев и указательного пальца
- сухожилие разгибателя мизинца

- сухожилие локтевого разгибателя запястья

На ладонной поверхности под круговой связкой есть 2 синовиальных влагалища:

- для сухожилий поверхностного и глубокого сгибателей пальцев
- для сухожилия длинного сгибателя большого пальца кисти

Кисть: на тыльной стороне поверхностный листок тыльной фасции кисти покрывает сухожилие разгибателей. На ладонной стороне 2 фасции:

- поверхностная
- глубокая

Поверхностная покрывает мышцы возвышения большого пальца и мизинца и переходит в ладонный апоневроз. Глубокая покрывает межкостные ладонные мышцы. Ладонная фасция пальцев образует влагалища пальцев кисти для сухожилий сгибателей пальцев.

#### **Фасции нижних конечностей.**

Подвздошная фасция начинается на боковых поверхностях поясничных позвонков и покрывает подвздошно – поясничную мышцу. Ее латеральная часть соединяется с паховой связкой, медиальная часть крепится к лобковой кости, образуя подвздошно – гребенчатую дугу, поэтому под паховой связкой образуется 2 пространства:

- латерально-мышечная лакуна (подвздошно – поясничная мышца и бедренный нерв)
- медиально – сосудистая лакуна (бедренный сустав, жировая клетчатка и лимфатический узел)

Ягодичная область покрыта фасцией, которая является продолжением пояснично – грудной фасции. Она покрывает группу ягодичных мышц и переходит в фасцию бедра – самая толстая в теле. Она образует латеральную, медиальную и заднюю межмышечные перегородки бедра. На латеральной стороне из фасции образуется тяж – подвздошно – большеберцовый тракт, идущий до латерального мыщелка большеберцовой кости. В проксимальном отделе передней поверхности бедра имеется углубление в фасции, наружный отдел его уплотнен и имеет форму серпа – подкожная щель, которая покрыта пластинкой с отверстиями – решетчатая фасция. Через них проходят сосуды и нервы. Подкожная щель – наружное отверстие бедренного канала – короткий промежуток, заполненный соединительной тканью. Фасция бедра переходит в фасцию голени. От нее вглубь отходят межмышечные перегородки голени. Фасция образует перегородку, разделяющую заднее фасциальное ложе на поверхностное, глубокое влагалища для сгибателей поверхностных и глубоких слоев мышц. В нижней трети на передней поверхности голени выделяется широкая связка – верхний удерживатель разгибателей, а в области лодыжки – нижний удерживатель. На латеральной поверхности голени фасция образует верхний и нижний удерживатели малоберцовых мышц. В области медиальной лодыжки - удерживатель сгибателей. Фасции стопы – продолжение фасций голени. На тыльной стороне влагалище для поверхностных мышц тыла стопы, на подошве фасция утолщена – подошвенный апоневроз. В дистальном отделе голени и на стопе имеются синовиальные влагалища сухожилий мышц голени. Передняя группа имеет 3 влагалища:

- для сухожилия передней большеберцовой мышцы
- для сухожилия длинного разгибателя большого пальца
- для сухожилия длинного разгибателя пальцев

Медиальную группу образуют 3 синовиальных влагалища:

- для сухожилия задней большеберцовой мышцы
- длинного сгибателя пальцев стопы
- длинного сгибателя большого пальца

На латеральной поверхности имеется общее синовиальное влагалище малоберцовых мышц. На подошвенной стороне образуется влагалище сухожилий пальцев стопы.

#### **«ФИЗИОЛОГИЯ МЫШЦ».**

Для мышечной ткани характерны свойства:

1. возбудимость
2. проводимость
3. сократимость



Вдоль мышечного волокна тянется 2500 миофибрилл, которые состоят из нитей 2 типов (миофиламентов): толстые – миозиновые и тонкие – актиновые. А – нити находятся на полоске Z, их концы заходят между миозиновыми нитями. Разное светопреломление дисков дает поперечную исчерченность. Темные (А – диски) имеют двойное преломление. Миофиламенты не укорачиваются, просто актиновые нити вдвигаются между миозиновыми, скользят вдоль них, диск I укорачивается, А – нет. Это теория «зубчатого колеса». Скольжение нитей вызывает потенциал действия, который активирует кальциевые насосы мышечного волокна, и концентрация его возрастает. Потенциал действия запускает механизм сокращения мышцы. При остановке сокращения кальциевый насос уменьшает концентрацию кальция, и миофибриллы расслабляются. Источником энергии является расщепление молекул АТФ. Скелетные мышцы возбуждаются импульсами, которые приходят от мотонейронов ЦНС по двигательным нервам. Аксон, подходящий к мышце, ветвится, каждая веточка заканчивается моторной бляшкой на мышечном волокне.

Мотонейрон и иннервируемую им группу мышц называют двигательная единица. Сокращения мышц регистрируют при помощи миографа. Если мышца при сокращении может укорачиваться и тянуть груз – изотоническое. При нем напряжение мышца не меняется, но меняется ее длина. Если мышцу натянуть и нанести раздражение, то напряжение ее изменится, а длина останется прежней – изометрическое сокращение.

Одиночное мышечное сокращение имеет периоды:

1. возбуждения
2. укорочения
3. расслабления

Время от нанесения раздражения до начала ответной реакции – скрытый (латентный) период. У лягушки он равен 0,01 сек.

Восходящая часть кривой – период укорочения (0,05), нисходящая часть – период расслабления, т.е. одиночное сокращение длится 0,11 сек. В мышце волна возбуждения предшествует волне сокращения. На раздражение пороговой силы (самый слабый раздражитель) мышца ответит минимальным сокращением. Если мышцу раздражать серией одиночных ударов тока, то возникает длительное устойчивое укорочение мышцы – тетанус. Если последующее раздражение попадает в фазу расслабления мышцы – зубчатый тетанус. Если частота раздражений высокая и последующие раздражения попадают в фазу укорочения мышцы – длительное максимальное укорочение мышцы – гладкий тетанус. Мышцы живого здорового человека никогда не бывают полностью расслаблены – мышечный тонус. Он обеспечивает поддержание позы в пространстве. При переломе бедра без вытяжки ноги вследствие мышечного тонуса произойдет ее укорочение. Сила мышц зависит от числа мышечных волокон и их толщины. Неисчерченная мускулатура обладает большой растяжимостью. В гладкой мускулатуре мышца удлиняется, а напряжение ее не увеличивается, поэтому при наполнении полого органа давление в нем почти не увеличивается – пластический тонус. Для неисчерченных мышц характерны медленные движения и длительные тонические сокращения. Двигательное нервное волокно, входя в мышцу, теряет миелиновую оболочку и разветвляется. Нервные окончания покрыты пресинаптической мембраной (пузырьки с ацетилхолином). Участок мембраны мышца, с которым контактирует нервное окончание покрыто постсинаптической мембраной (холинорецепторы, холинэстераза). Между мембранами нерва и мышечного волокна – синаптическая щель. Передачу возбуждения с нерва на мышцу осуществляет мионевральный синапс. Нервные импульсы деполяризуют мембрану нервного волокна, оболочка разрушается и ацетилхолин проникает в щель. Его молекулы проникают в постсинаптическую мембрану мышечного волокна и взаимодействуют с холинорецепторами. При этом увеличивается проницаемость постсинаптической мембраны для ионов натрия и калия. Они проходят внутрь мышечного волокна, и на мембране возникает электроотрицательный потенциал. Разность потенциалов между постсинаптической мембраной и окружающей ее мембраной вызывает местный ток, который возбуждает мышечную мембрану. В ней возникает потенциал действия. Ацетилхолин разрушается холинэстеразой и постсинаптическая мембрана вновь поляризуется. Передача возбуждения прекращается при попадании в организм яда кураре.

## РАЗДЕЛ № 3. АНАТОМО-ФИЗИОЛОГИЧЕСКИЕ ОСНОВЫ САМОРЕГУЛЯЦИИ ФУНКЦИЙ ОРГАНИЗМА

### ТЕМА 3.1. ВВЕДЕНИЕ В ИЗУЧЕНИЕ НЕРВНОЙ СИСТЕМЫ. ФУНКЦИОНАЛЬНАЯ АНАТОМИЯ СПИННОГО И ГОЛОВНОГО МОЗГА

#### Содержание учебного материала

1. Значение, классификация нервной системы. Общие принципы строения центральной нервной системы – серое вещество, белое вещество. Нервный центр – понятие. Виды нервных волокон, нервы – строение, виды.
2. Рефлекторная дуга как система нейронов и их отростков, контактирующих посредством синапсов. Структуры рефлекторной дуги. Синапсы, их строение, функции, значение.
3. Краткие данные: спинной мозг. Рефлексы спинного мозга. Рефлекторные дуги простых и сложных соматических рефлексов.
4. Головной мозг, функциональная анатомия отделов мозга. Физиологические свойства коры.
5. Функциональная анатомия ядерных субстанций головного мозга. Оболочки мозга, полости головного мозга. Ликвор.
6. Условные и безусловные рефлексы. Универсальные процессы нервной деятельности (возбуждение и торможение), носители информации (нервный импульс и медиаторы), принцип нервной деятельности (саморегуляция на основе прямой обратной связи). Особенности ВНД у человека.

**Нервная система** – одна из важнейших систем, которая обеспечивает координацию и регуляцию протекающих в организме процессов и устанавливает взаимосвязь с внешней средой. Изучает ее работу – неврология.

#### Функции нервной системы:

1. восприятие раздражителя
2. проведение и обработка информации
3. формирование ответных и приспособительных реакций, включая ВНД и психику

По топографическому принципу нервная система делится на **центральную и периферическую**.

К центральной относят головной и спинной мозг, к периферической – СМН и ЧМН с их корешками, ветвями, нервными окончаниями и ганглиями. Нервная система делится на соматическую и вегетативную (автономную).

Соматическая нервная система регулирует взаимоотношения между организмом и внешней средой, а вегетативная – внутриорганизменные связи. Она имеет две части: симпатический отдел и парасимпатический. Структурно – функциональной единицей нервной системы является нейрон, многоугольная клетка с отростками. Тело клетки – трофический центр, отростки – аксоны (передают возбуждение от тела клетки) и дендриты (к телу клетки). Все нейроны объединяются с помощью синапсов.



#### Виды нейронов:

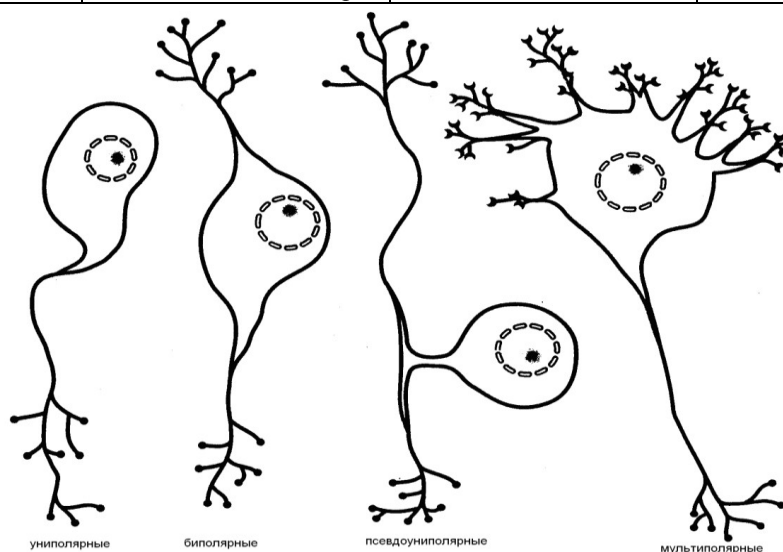
- 1- чувствительные (афферентные) – от рецепторов к ЦНС, их тела лежат в ганглиях вне головного и спинного мозга
2. вставочные (замыкательные, ассоциативные, кондукторные) – передают возбуждение с чувствительных на двигательные нейроны
3. эфферентные (эффекторные, двигательные) – по аксонам проводят импульсы к рабочим органам, их тела лежат в ЦНС или симпатических и парасимпатических ганглиях.

**Рис. 40.** Строение нейрона.



### Классификация рецепторов

По воспринимаемой среде	По виду воспринимаемых раздражений	По характеру связи с раздражителем	По структурным особенностям
<p>– <i>экстерорецепторы</i> (воспринимают раздражение из внешней среды, расположены в наружных покровах тела, в коже и слизистых оболочках, в органах чувств);</p> <p>– <i>интерорецепторы</i> (получают раздражение при изменениях химического состава внутренней среды организма и давления в тканях и внутренних органах);</p> <p>– <i>проприоцепторы</i> (воспринимают раздражения в мышцах, сухожилиях, связках, фасциях, суставных капсулах).</p>	<p>– <i>хеморецепторы</i> (рецепторы вкусовой и обонятельной сенсорных систем, сосудов и внутренних органов);</p> <p>– <i>механорецепторы</i> (проприорецепторы двигательной сенсорной системы, барорецепторы сосудов, рецепторы слуховой, вестибулярной, тактильной сенсорных систем);</p> <p>– <i>фоторецепторы</i> (рецепторы зрительной сенсорной системы);</p> <p>– <i>терморецепторы</i> (рецепторы температурной сенсорной системы кожи и внутренних органов);</p> <p>– <i>болевые</i>, ноцицепторы</p>	<p>– <i>дистантные</i> (реагируют на сигналы от удаленных источников и обуславливают предупредительные реакции организма (зрительные и слуховые));</p> <p>– <i>контактные</i> (принимают восприятие при непосредственном контакте (тактильные и др.)).</p>	<p>– <i>первичные</i> (окончания чувствительных биполярных клеток (проприо-, терморецепторы), в которых энергия внешнего раздражения преобразуется в нервный импульс в самом чувствительном нейроне);</p> <p>– <i>вторичные</i> (специализированные рецепторные (не нервные!) клетки, расположенные между чувствительными нейронами и точкой приложения раздражителя (например, фоторецепторы глаза)).</p>



**Рис. 41.** Морфологические типы нейронов:

Основной формой нервной деятельности является рефлекс (отражение). Это причинно обусловленная реакция организма на раздражение, осуществляемая при обязательном участии ЦНС. Понятие рефлекса было впервые введено в физиологию в 18 веке Рене Декартом, а термин впервые введен в конце 18 века чехом И.Прохаской. Явление центрального торможения и открыл и создал учение о рефлексах головного мозга И.М.Сеченов. Экспериментально обосновал основные принципы условнорефлекторной деятельности полушарий головного мозга И.П. Павлов. Учение о доминанте – господствующем очаге возбуждения в головном мозге – было разработано А.А.Ухтомским. Структурную основу рефлекторной деятельности составляют нейронные цепи из рецепторных, вставочных и эффекторных нейронов. Они образуют путь, по которому проходят нервные импульсы от рецепторов к исполнительному органу – **рефлекторная дуга**. Она имеет части:

- рецептор

- рефлекторный путь
- эфферентный путь
- эффектор
- обратная связь

Это замкнутое образование с обратной связью (Анохин). Она обусловлена наличием в рабочем органе рецепторов, которые информируют рефлекторный центр о правильности выполненной команды. Существование обратной связи в функциональных системах позволяет производить постоянные коррекции любых реакций на любые изменения условий внешней и внутренней среды.

**Рефлекторная теория основана на 3 принципах:** детерминизм, анализ и синтез, структурность.

Принцип детерминизма (причинности) подразумевает господствующую роль раздражителя, т.е. любое действие осуществляется только на свой раздражитель. Гипотеза о функциональной системе имеет ряд отличий в оценке рефлекторного акта:

1. афферентный синтез – распознавание раздражителя – начинается в чувствительной части рефлекторного кольца
2. принятие решения – раздражений много, а ответная реакция должна быть одна – когда нам надо почесать затылок, мы не убегаем и не поем.
3. Интеграция возбуждения на эфферентном направлении - рефлекторный механизм
4. Результат действия – центральный пусковой узел – поведенческий акт
5. Обратная связь – несет информацию о результате к аппарату предсказания, где происходит механизм сличения.

#### **Виды нервной системы:**

- a. центральная
- b. периферическая
- c. соматическая
- d. вегетативная (автономная)
- e. симпатическая
- f. парасимпатическая

**Рефлекс** – функциональная единица нервной деятельности. ЦНС работает по принципу рефлекса – отражения – стимул – реакция. Время от нанесения раздражения до ответной реакции – время рефлекса. Анатомическая область, при раздражении которой вызывается рефлекс – рецептивное поле рефлекса. Каждый рефлекс имеет свою локализацию в коре большого мозга: центр мочеиспускания – крестцовый отдел спинного мозга, коленного рефлекса – поясничный отдел спинного мозга. Нервный центр – совокупность нервных клеток в ЦНС, необходимых для осуществления рефлекса.

#### **Классификация рефлексов:**

1. По биологическому значению:
  - Пищевые
  - Оборонительные
  - Ориентировочные
  - Половые
2. По роду рецепторов:
  - Экстероцептивные (световые, звуковые)
  - Интероцептивные (механорецепторы, осморорецепторы, терморецепторы)
  - Проприорецепторы (с мышц, связок и сухожилий)
3. В зависимости от рабочего органа:
  - Двигательные
  - Секреторные
  - Сосудистые
4. По нахождению главного центра:
  - Спинальные
  - Бульбарные (продолговатый мозг)
  - Мезенцефальные (средний мозг)
  - Диэнцефальные (промежуточный мозг)
  - Коровые
5. От продолжительности:
  - Фазные – движение



- Тонические – позные рефлексы
- 6. По сложности:
  - Простые – коленный рефлекс
  - Сложные – процесс пищеварения
- 7. По принципу эффекторной иннервации:
  - Соматические
  - Вегетативные
- 8. По Павлову:
  - Врожденные (безусловные)
  - Приобретенные (условные)

### Механизм проведения нервного импульса.

Под действием нервного импульса идет деполяризация окончания аксона, что увеличивает концентрацию кальция в нем. Это вызывает излияние содержимого пузырьков в синаптическую щель. Медиатор проходит через щель, взаимодействует с белками постсинаптической мембраны, вызывая возникновение возбужденного постсинаптического потенциала (ВПСП) или тормозного постсинаптического потенциала (ТПСП). Возбуждение вызывает ацетилхолин, норадреналин, а торможение – гамма – аминокислотная кислота. Торможение – нервный процесс, который ослабляет или прекращает всякую деятельность. В основе нервной деятельности лежат 2 взаимоисключающие процесса: возбуждение и торможение. Впервые процесс торможения изучал Сеченов на лягушке

(1862). При раздражении промежуточного мозга происходит угнетение спинномозговых рефлексов (лапка лягушки не отдергивалась от серной кислоты при наложении кристаллика поваренной соли на таламусы). Позднее физиолог Шеррингтон открыл, что процессы возбуждения и торможения участвуют в любом рефлекторном акте. При сокращении группы мышц тормозится центр их антагонистов. В ЦНС под действием чрезвычайных раздражителей возникают очаги повышенной возбудимости – доминанта – голод, жажда, обида, страх, радость, горе, любовь.

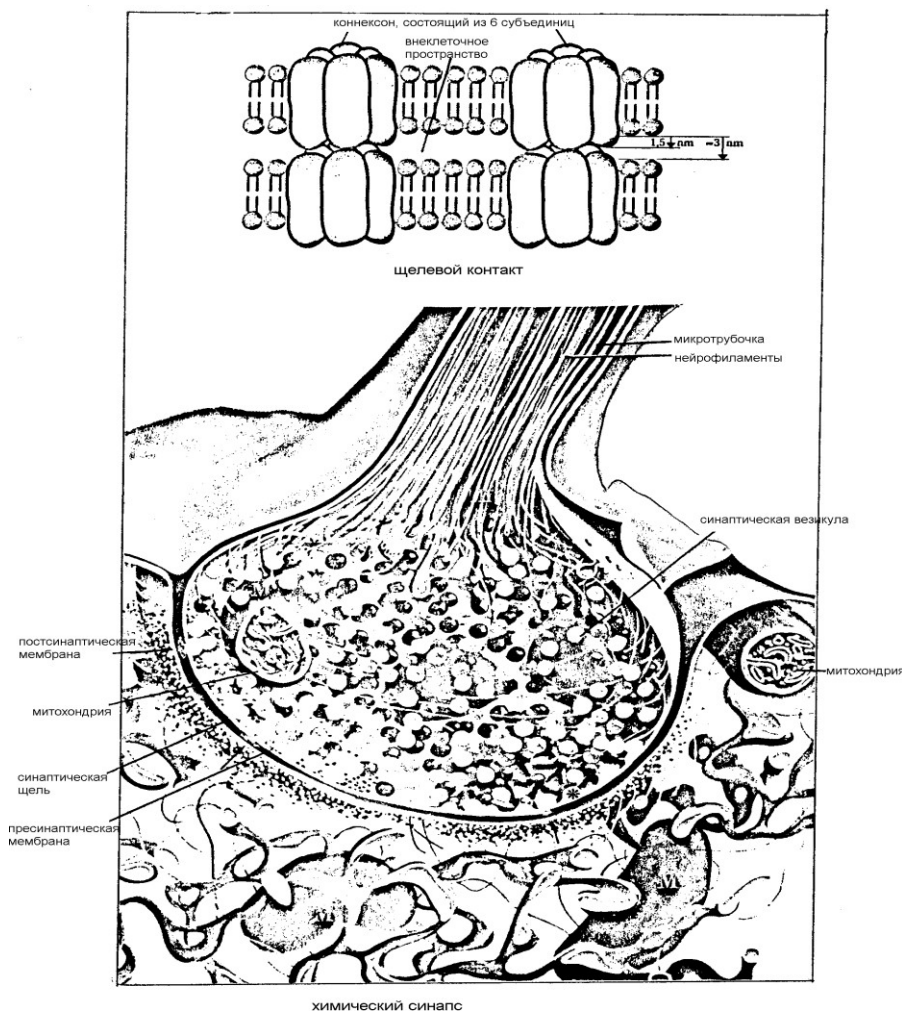


Рис. 43. Строение синаптических контактов

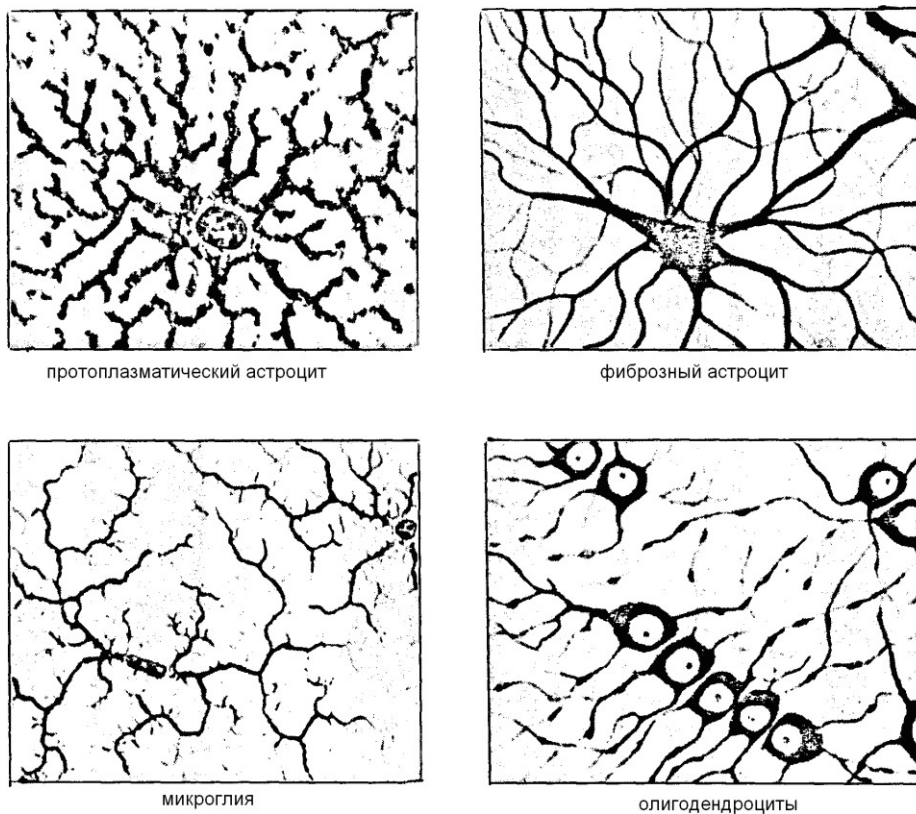
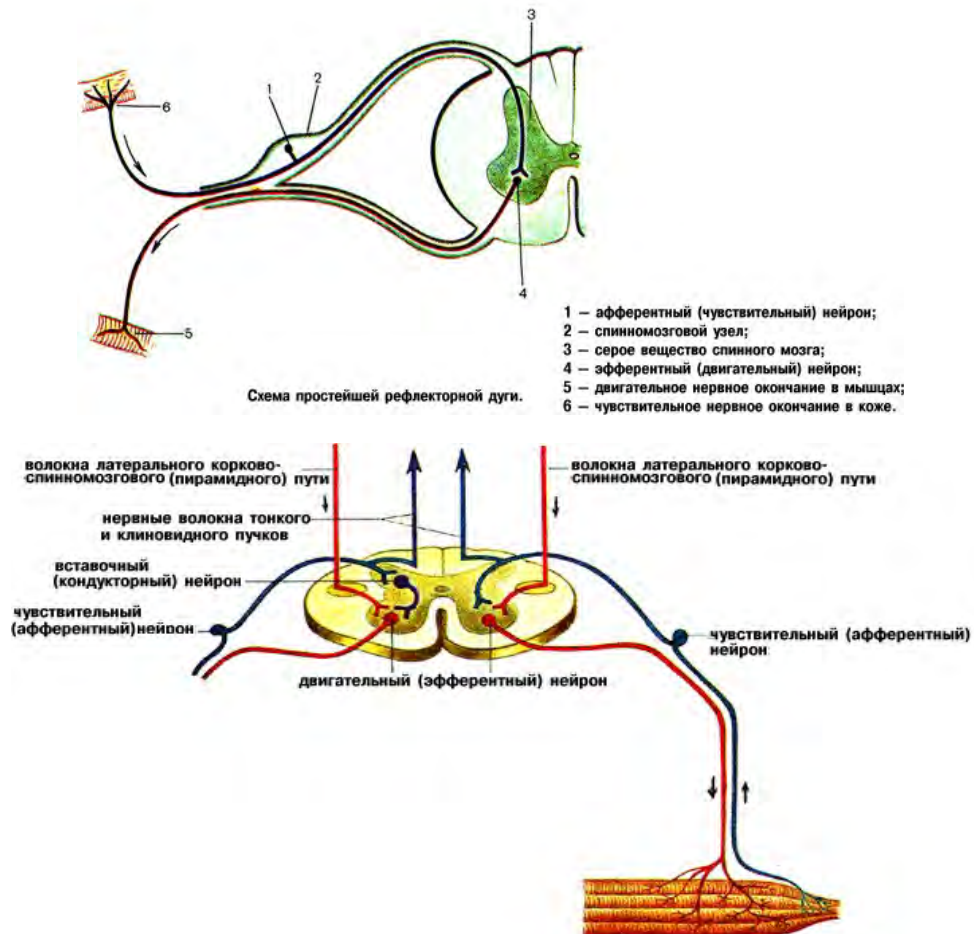
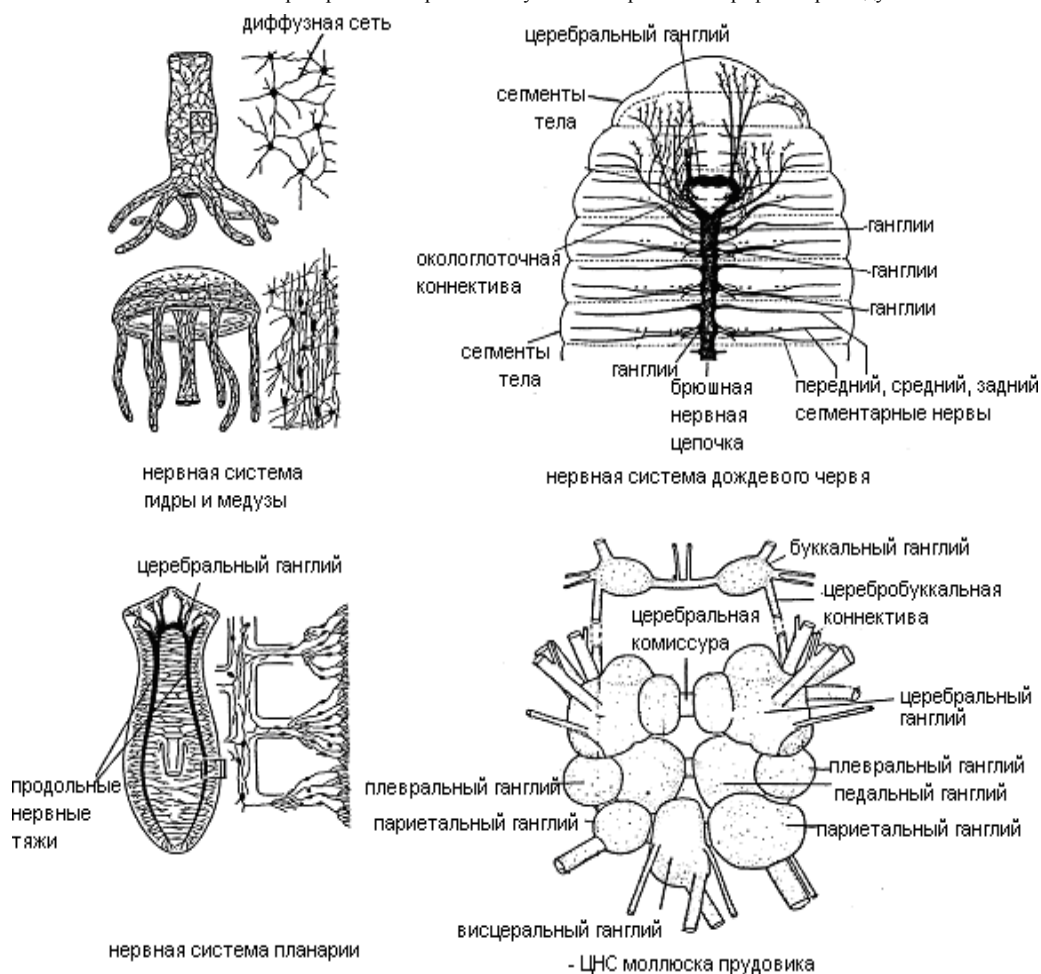


Рис. 44. Клетки нейроглии.





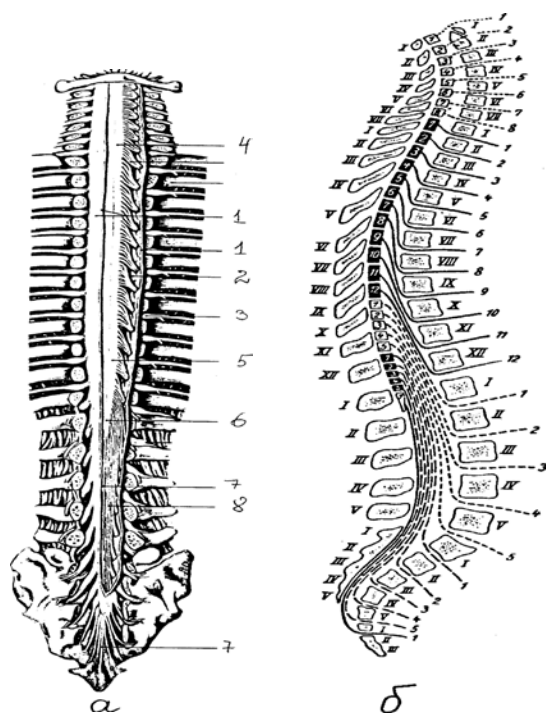
**Рис 45.** Распространение нервных импульсов по простейшей рефлекторной дуге.



**Рис. 46.** Строение нервной системы стрекающих, плоских червей, кольчатых червей, моллюсков.

### «ФУНКЦИОНАЛЬНАЯ АНАТОМИЯ СПИННОГО МОЗГА».

**Спинальный мозг (medulla spinalis)** – начальный отдел ЦНС. Находится в позвоночном канале и представляет собой цилиндрический сплюснутый спереди назад тяж длиной 40 – 45 см и массой 34 – 38 грамм. Сверху он переходит в продолговатый мозг, а снизу заканчивается заострением – мозговым конусом на уровне 1-2 поясничных позвонков. Здесь от него отходит тонкая концевая (терминальная) нить - это рудимент каудального (хвостового) конца спинного мозга. Диаметр спинного мозга на разных участках разный. В шейном и поясничном отделах он имеет утолщения (скопления серого вещества) в связи с иннервацией верхних и нижних конечностей. На передней поверхности спинного мозга имеется передняя срединная щель, на задней поверхности – задняя срединная борозда. Они разделяют спинной мозг на правую и левую половины, которые взаимосвязаны. На каждой половине различают переднюю латеральную и заднюю латеральную борозды. Передняя – место выхода из спинного мозга передних двигательных корешков, задняя – место входа задних чувствительных корешков спинномозговых нервов. Эти боковые борозды – граница между передними, боковыми и задними канатиками спинного мозга. Внутри спинного мозга имеется щель, заполненная спинномозговой жидкостью (ликвор) – центральный канал. Сверху он переходит в 4 желудочек, а снизу слепо заканчивается (концевой желудочек). У взрослого человека он частично или полностью зарастает.



**Рис. 47.** Спинальный мозг в позвоночном канале: а - внешний вид спинного мозга (твердая оболочка частично удалена): 1 - твердая оболочка и ее край, 2 - зубчатая связка, 3 - спинномозговой ганглий, 4 - шейное утолщение, 5 - поясничное утолщение, 6 - мозговой конус, 7 - концевая нить, 8 - конский хвост; б - схема расположения сегментов спинного мозга по отношению к позвоночному столбу: римские цифры - позвонки, арабские цифры - сегменты спинного мозга и спинномозговые нервы.

#### Части спинного мозга:

- Шейная
- Грудная
- Поясничная
- Крестцовая
- Копчиковая


Каждая часть имеет сегменты – участок спинного мозга, соответствующий 2 парам корешков ( 2 передних и 2 задних).

На всем протяжении от спинного мозга отходит 31 пара корешков. соответственно 31 паре спинномозговых нервов в спинном мозге выделяют 31 сегмент:

- 8 – шейных
- 12 – грудных
- 5 – поясничных
- 5 – крестцовых
- 1-3 – копчиковых

Нижние спинномозговые нервы спускаются вниз, образуя «конский хвост».

По мере роста тела спинной мозг не успевает за спинномозговым каналом в длине, и поэтому нервы вынуждены спускаться, выходя из соответствующих отверстий. У новорожденных этого образования нет.



**Рис. 48.** Строение сегмента спинного мозга.

Внутри спинного мозга находится серое и белое вещество. Серое - нейроны, образующие в каждой половине спинного мозга 3 серых столба: передний, задний и боковой. На поперечном разрезе столбы имеют вид серых рогов. Различают широкий передний и узкий задний рога. Боковой рог соответствует промежуточному вегетативному столбу серого вещества. В сером веществе передних рогов проходят двигательные нейроны, в задних – чувствительные, а в боковых – вставочные вегетативные. Здесь же находятся и вставочные тормозные нейроны – клетки Реншоу, которые тормозят мотонейроны передних рогов. Белое вещество окружает серое и образует канатики спинного мозга. Различают передний, задний и боковой канатики в каждой половине спинного мозга. Они состоят из продольно идущих нервных волокон, собранных в пучки – проводящие пути. В белом веществе передних канатиков содержатся нисходящие проводящие пути (пирамидные и экстрапирамидные), в боковых – нисходящие и восходящие пути:

- передний и задний спинномозжечковые пути (Говерса и Флексига)
- латеральный спиноталамический путь
- латеральный корково - спинномозговой путь (пирамидный)
- красное ядро спинномозговой путь

В белом веществе задних канатиков находятся восходящие проводящие пути:

- тонкий (нежный) пучок Голля
- клиновидный пучок Бурдаха

Связь спинного мозга с периферией осуществляется с помощью нервных волокон, проходящих в спинномозговых корешках. Передние корешки содержат центробежные двигательные волокна, задние – центростремительные чувствительные волокна. Этот факт получил название закона распределения афферентных и эфферентных волокон в спинномозговых корешках – закон Франсуа Мажанди. Поэтому при двусторонней перерезке задних корешков спинного мозга у собаки пропадает чувствительность, а передних – тонус мышц ниже места перерезки.

#### Спинной мозг снаружи покрыт 3 мозговыми оболочками:

- внутренняя – мягкая
- средняя – паутинная
- наружная- твердая

Между твердой оболочкой и надкостницей позвоночного канала находится эпидуральное пространство, заполненное жировой клетчаткой и венозными сплетениями. Между твердой и паутинной – субдуральное пространство, пронизанное тонкими соединительно – тканными перекладинами. Паутинную оболочку от мягкой отделяет подпаутинное субарахноидальное пространство, содержащее ликвор. Он образуется в сосудистых сплетениях желудочков головного мозга (защитная и трофическая функции). В спинном мозге имеются специальные тормозные клетки – клетки Реншоу - предохраняющие ЦНС от перевозбуждения.

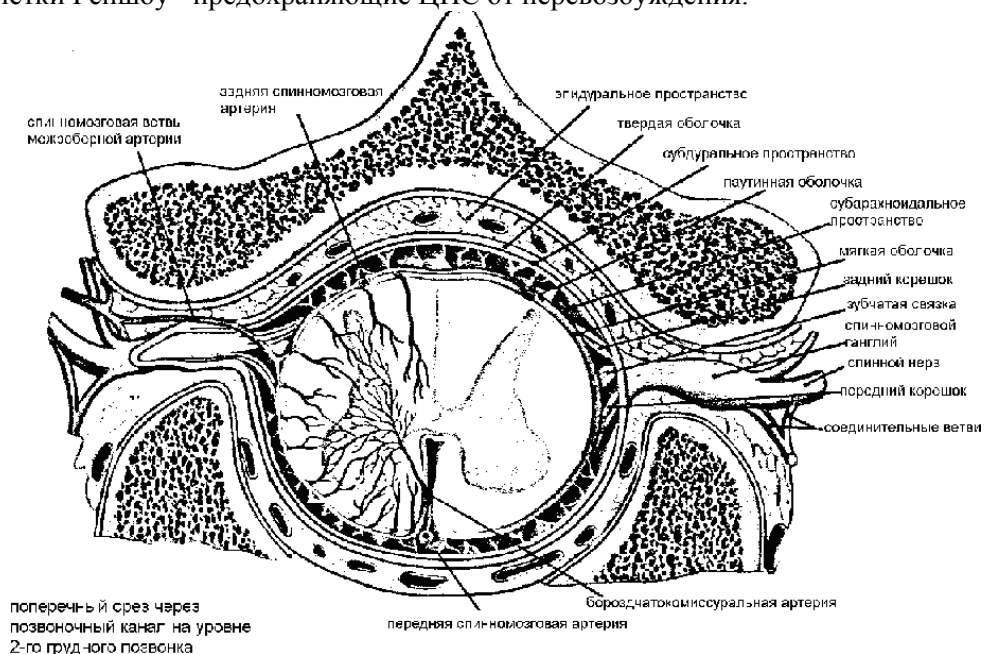


Рис. 49. Оболочки спинного мозга.

## ФУНКЦИИ СПИННОГО МОЗГА.

1. Рефлекторная: осуществляется нервными центрами спинного мозга, которые являются сегментарными рабочими центрами безусловных рефлексов. Их нейроны сообщаются с рецепторами и рабочими органами. Каждый метamer (поперечный участок) тела получает чувствительность от 3 корешков. Скелетные мышцы также получают иннервацию от 3 соседних сегментов спинного мозга. Эфферентные импульсы идут к скелетной мускулатуре, дыхательным мышцам, внутренним органам, сосудам и железам. Вышележащие отделы ЦНС управляют периферией с помощью сегментарных отделов спинного мозга.

2. Проводниковая: осуществляется за счет восходящих и нисходящих путей спинного мозга. Восходящие пути передают информацию от тактильных, болевых, температурных и проприорецепторов мышц и сухожилий через нейроны спинного мозга в другие отделы ЦНС к мозжечку и коре большого мозга.

### Проводящие пути спинного мозга.

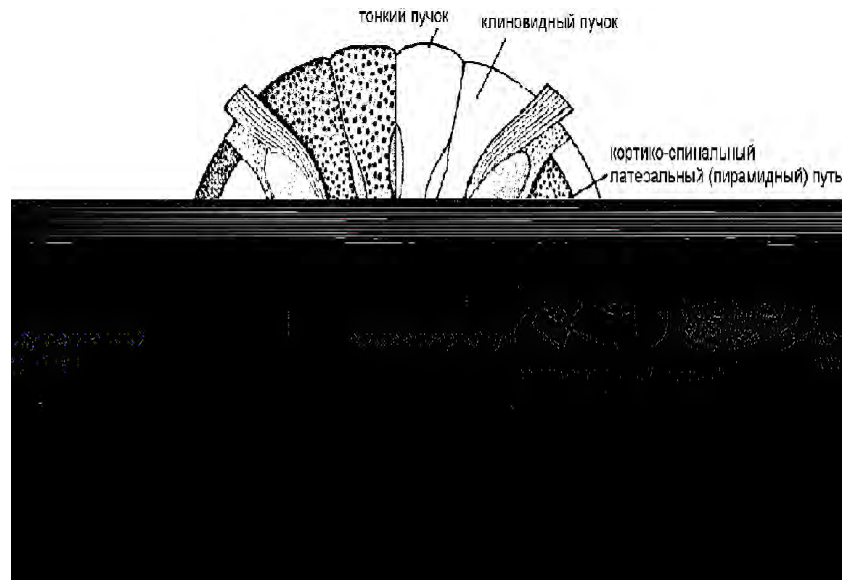


Рис. 50. Проводящие пути спинного мозга.

### Восходящие пути спинного мозга.

Они осуществляют передачу болевой, температурной, тактильной чувствительности и проприорецептивной чувствительности от рецепторов к мозжечку и КБМ.

1. передний спиноталамический путь – афферентный путь осязания и давления
2. латеральный спиноталамический путь – путь болевой и температурной чувствительности
3. передний и задний спинномозжечковые пути – пути Говерса и Флексига – афферентные пути мышечно - суставной чувствительности мозжечкового направления
4. тонкий (нежный) пучок Голля и клиновидный пучок Бурдаха – афферентные пути мышечно – суставной чувствительности коркового направления от нижней конечностей и нижней половины тела и от верхней конечностей и верхней половины тела соответственно

### Нисходящие пути спинного мозга.

Они осуществляют передачу нервных импульсов (команды) от КБМ и нижележащих отделов к рабочим органам. Разделяются на пирамидные и экстрапирамидные.

### Пирамидные пути спинного мозга.

Они проводят импульсы произвольных двигательных реакций от КБМ к передним рогам спинного мозга (управление осознанными движениями).

1. передний корково – спинномозговой путь
2. латеральный корково – спинномозговой путь

### Экстрапирамидные пути спинного мозга.

Они управляют непроизвольными движениями. Примером их работы служит сохранение равновесия человеком в случае падения.

1. ретикулярно – спинномозговой путь (ретикулоспинальный): от ретикулярной формации головного мозга
2. покрывающе – спинномозговой путь (тетоспинальный): от варолиева моста
3. преддверно – спинномозговой (вестибулоспинальный): от органов равновесия
4. красное ядро – спинномозговой (руброспинальный): от среднего мозга

### Спинномозговые нервы и нервные сплетения.

Спинальный мозг человека имеет 31 сегмент, следовательно и 31 пару спинномозговых нервов.

- 8 пар шейных
- 12 пар грудных
- 5 пар поясничных
- 5 пар крестцовых
- 1 пара копчиковых

#### Образование спинномозгового нерва.

Каждый спинномозговой нерв образуется путем соединения переднего двигательного и заднего чувствительного корешков. При выходе из межпозвоночного отверстия нерв делится на 2 основные ветви: переднюю и заднюю. Их функции смешанные. Кроме того от нерва отходит менингеальная ветвь, которая возвращается в позвоночный канал и иннервирует твердую оболочку спинного мозга и белая соединительная ветвь, подходящая к узлам симпатического ствола. При различных искривлениях позвоночного столба (патологические лордозы, кифозы и сколиозы) межпозвоночные отверстия деформируются и зажимают спинномозговые нервы, что приводит к нарушению функций, невритам и невралгиям. С помощью этих нервов спинной мозг осуществляет иннервацию:

1. чувствительную: туловище, конечности, часть шеи
2. двигательную: всех мышц туловища, конечностей и частично шеи
3. симпатическую: всех органов, которые ее имеют
4. парасимпатическую: органов малого таза

Задние ветви всех спинномозговых нервов имеют сегментарное расположение и проходят по задней поверхности туловища, где делятся на кожные и мышечные ветви, иннервирующие кожу и мышцы затылка, шеи, спины и таза. Эти ветви называются по соответствующим нервам: задняя ветвь первого грудного нерва, второго и т.д. Некоторые имеют названия: задняя ветвь первого шейного нерва – подзатылочный нерв, второго шейного – большой затылочный нерв. Все передние ветви СМН толще задних. 12 пар грудных СМН имеют сегментарное расположение и проходят вдоль нижних краев ребер – межреберные нервы. Они иннервируют кожу и мышцы передней и боковой стенок грудной клетки и живота. Могут воспаляться – межреберные невралгии. Передние ветви остальных СМН образуют сплетения (plexus), воспаление которого – плексит.

#### . Спинномозговые нервы

Ветви	Зона иннервации	Особенности
1. Передние (толстые и длинные)	Кожа и мышцы шеи, груди, живота и конечностей	Образуют сплетения, за исключением грудного отдела, из которого формируются межреберные нервы
2. Задние ветви	Глубокие мышцы спины, кожа задней поверхности головы и туловища, образуют соответствующие грудные, шейные, поясничные и т.д. нервы	Ветвь 1 шейного нерва, т.н. подзатылочный нерв (к мышцам заднего отдела шеи), задняя ветвь 2 шейного нерва – большой затылочный нерв (к коже затылка и мышцам головы)
3. Менингеальная	Оболочки спинного мозга	Идет в позвоночный канал
4. Белая соединительная ветвь	–	Идет к узлам симпатического ствола

#### Сплетение спинномозговых нервов и передние ветви грудных нервов

Расположение	Нервы и ветви	Зона иннервации
<b>1. Шейное сплетение</b> (образовано передними ветвями С <sub>1</sub> -С <sub>4</sub> )		
1. <b>Шейное сплетение:</b> образовано передними ветвями четырех верхних шейных нервов. расположено в области 4 верхних шейных позвонков на глубоких мышцах шеи. Спереди и сбоку оно прикрыто грудино – ключичной – сосцевидной мышцей. От этого сплетения отходят чувствительные, двигательные и смешанные нервы.		

<ul style="list-style-type: none"> <li>• Чувствительные нервы: малый затылочный нерв, большой ушной, поперечный нерв шеи, надключичные нервы (иннервируют кожу латеральной части затылка, ушной раковины, наружного слухового прохода, переднебоковой области шеи, кожу в области ключицы и ниже ее)</li> <li>• Мышечные ветви иннервируют глубокие мышцы шеи, трапецевидную, грудино – ключично – сосцевидную и подподъязычные мышцы</li> <li>• Смешанные ветви: диафрагмальный нерв, который является самым крупным нервного сплетения. Его двигательные волокна иннервируют диафрагму, а чувствительные – перикард и плевру.</li> </ul>		
На глубоких мышцах шеи около 1-4 шейных позвонков, позади грудино-ключично-сосцевидной мышцы	1. двигательные (мышечные)	Трапецевидная, грудино-ключично-сосцевидная мышцы, глубокие мышцы шеи
	2. кожные (большой ушной, малый затылочный, поперечный, надключичный нервы)	Кожа ушной раковины, наружного слухового прохода, бокового отдела затылка, области шеи и пр.)
	3. смешанный (диафрагмальный)	Диафрагма, перикард и плевра
<p align="center"><b>2. Плечевое сплетение</b> (образовано передними ветвями C<sub>5</sub>-C<sub>8</sub> и частично C<sub>4</sub> и Th<sub>1</sub>)</p> <p><b>Плечевое сплетение:</b> образовано передними ветвями четырех нижних шейных, частью передней ветви четвертого шейного и первого грудного СМН. В сплетении различают надключичные (короткие) и подключичные (длинные) ветви. Короткие ветви иннервируют мышцы и кожу груди, все мышцы плечевого пояса и мышцы спины.</p> <p>Самая короткая ветвь - подмышечный нерв, иннервирующий дельтовидную мышцу, малую круглую и капсулу плечевого сустава. Длинные ветви иннервируют кожу и мышцы свободной верхней конечности.</p> <ul style="list-style-type: none"> <li>• Медиальный кожный нерв плеча</li> <li>• Медиальный кожный нерв предплечья</li> <li>• Мышечно – кожный нерв (мышцы – сгибатели плеча и кожу переднелатеральной поверхности предплечья)</li> <li>• Срединный нерв (передняя группа мышц предплечья, кроме локтевого сгибателя запястья, на кисти мышцы возвышения большого пальца, за исключением приводящей мышцы, 2 червеобразные мышцы и кожу латеральной части ладони)</li> <li>• Локтевой нерв (локтевой сгибатель запястья, мышцы возвышения мизинца, все межкостные, 2 червеобразные, мышцу, приводящую большой палец, и кожу медиальной части кисти)</li> <li>• Лучевой нерв – самый крупный нерв этого сплетения (мышцы – разгибатели плеча и предплечья, кожу задней поверхности плеча и предплечья)</li> </ul>		
Нижний отдел шеи позади грудино-ключично-сосцевидной мышцы, в межлестничном промежутке образуют 3 пучка: латеральный, медиальный и задний, которые идут в подмышечную впадину и окружают подмышечную артерию	В сплетении 2 части: надключичная и подключичная, а также короткие (к костям и мягким тканям плечевого пояса) и длинные ветви	
	1. Короткие ветви (длинный, латеральный и медиальный грудные, под- и надлопаточный, подмышечный нервы)	Кости и мягкие ткани плечевого пояса (передняя зубчатая, малая и большая грудные, широчайшая, дельтовидная, подлопаточная, над- и подостная мышцы и пр.
	2. Длинные ветви (мышечно-кожный, срединный, локтевой, лучевой нервы, а также медиальные кожные нервы плеча и предплечья)	Передние мышцы и кожа плеча, предплечья, свободной верхней конечности
<p align="center"><b>3. Передние ветви грудных нервов</b></p>		
12 пар идут в межреберных промежутках, кроме 12 грудного – под 12 ребром, т.н. подреберный нерв	1. Мышечные ветви	Межреберные мышцы, мышцы передней стенкой брюшной полости
	2. Кожные ветви	Кожа груди и живота
<p align="center"><b>4. Поясничное сплетение</b> (формируется ветвями L<sub>1</sub>-L<sub>3</sub> и частично передними ветвями Th<sub>12</sub> и L<sub>4</sub>)</p> <p><b>Поясничное сплетение:</b> образовано передними ветвями верхних 3 поясничных нервов и частично передними ветвями 12 грудного и 4 поясничного нервов. Расположено в толще поясничной мышцы. Короткие ветви сплетения иннервируют квадратную мышцу поясницы, подвздошно – поясничную, мышцы живота и кожу нижних отделов брюшной стенки и наружных половых органов (мышечные ветви,</p>		

<p>подвздошно - подчревный и подвздошно – паховый и бедренно - половой нервы). Длинные ветви иннервируют свободную нижнюю конечность.</p> <ul style="list-style-type: none"> <li>• Латеральный кожный нерв бедра</li> <li>• Бедренный нерв (передняя группа мышц бедра и кожа над ней). Самый крупный нерв этого сплетения. Его крупная подкожная ветвь – подкожный нерв (спускается по медиальной поверхности голени стопы)</li> <li>• Запирательный нерв спускается в малый таз через запирательный канал, выходит на медиальную поверхность бедра и иннервирует медиальную группу мышц бедра, кожу над ними и тазобедренный сустав</li> </ul>		
<p>Расположено впереди поперечных отростков позвонков, в толще большой поясничной мышцы</p>	<p>Бедренный нерв</p>	<p>Кожа и мышцы передней поверхности бедра, коленного сустава, надколенника, медиальной поверхности голени и стопы</p>
	<p>Запирательный нерв</p>	<p>Тазобедренный сустав, все приводящий мышцы и кожу внутренней поверхности бедра</p>
	<p>Латеральный кожный нерв бедра</p>	<p>Кожу наружной поверхности бедра</p>
	<p>Подвздошно-подчревный нерв</p>	<p>Мышцы и кожа передней стенки живота, часть ягодичной области и бедра</p>
	<p>Подвздошно-паховый нерв</p>	<p>Кожа лобка и передней поверхности мошонки, паховой области</p>
<p><b>5. Крестцовое сплетение</b> (образовано передними ветвями L<sub>4</sub> и L<sub>5</sub>, всех крестцовых нервов)  <b>крестцовое сплетение:</b> образовано передними ветвями 4 – 5 поясничных нервов и верхних 4 крестцовых. Расположено в полости малого таза на передней поверхности грушевидной мышцы. Короткие ветви:</p> <ul style="list-style-type: none"> <li>• верхний ягодичный</li> <li>• нижний ягодичный</li> <li>• половой</li> <li>• внутренний запирательный</li> <li>• грушевидный</li> <li>• нерв квадратной мышцы бедра</li> </ul> <p><b>Длинные ветви:</b></p> <ul style="list-style-type: none"> <li>• задний кожный нерв бедра</li> <li>• седалищный нерв</li> </ul> <p>Оба нерва выходят через подгрушевидное отверстие, где задний кожный нерв бедра иннервирует кожу промежности, ягодичной области и задней поверхности бедра, а седалищный (самый крупный в теле) всю заднюю группу мышц бедра. Затем он делится на 2 ветви:</p> <ol style="list-style-type: none"> <li>1. большеберцовый</li> <li>2. общий малоберцовый</li> </ol> <p>Большеберцовый нерв позади латеральной лодыжки делится на подошвенные нервы, а общий малоберцовый делится на поверхностные и глубокие нервы. Они выходят на тыл стопы. Объединяясь на задней поверхности голени, оба нерва образуют икроножный нерв, иннервирующий кожу латерального края стопы.</p> <ul style="list-style-type: none"> <li>• Неврит – воспаление нерва</li> <li>• Радикулит – воспаление корешков спинного мозга</li> <li>• Плексит – воспаление нервного сплетения</li> <li>• Полиневрит – множественное поражение нервов</li> <li>• Невралгия – болезненность по ходу нерва, не сопровождающаяся нарушением функции органа</li> <li>• Каузалгия – жгучая боль по ходу нерва, возникающая после повреждения нервных стволов</li> <li>• Люмбаго – острая боль, возникающая в поясничной области в момент физических нагрузок (поднятие тяжести)</li> <li>• Дискогенные радикулопатии – болевые моторные нарушения, обусловленные поражением корешков спинного мозга вследствие остеохондроза позвоночника</li> <li>• Миелит - воспаление спинного мозга</li> <li>• Эпидурит – гнойное воспаление клетчатки в эпидуральном пространстве спинного мозга</li> <li>• Сирингомиелия – образование полостей в сером веществе спинного мозга</li> <li>• Полиомиелит – острое вирусное заболевание, характеризующееся поражением клеток передних рогов спинного мозга и двигательных ядер черепных нервов.</li> </ul>		
<p>На задней стенке малого таза, на передней поверхности крестца и грушевидной мышцы.</p>	<p>1. Короткие ветви (верхний ягодичный нерв и нижний ягодичный нерв)</p>	<p>Иннервируют мышцы в области таза – грушевидную, внутреннюю запирательную, мышцы-близнецы, квадратную мышцу поясницы и мышцы тазового дна</p>



	2. Длинные ветви (задний кожный нерв бедра и седалищный нерв)	Кожа и мышцы задней поверхности бедра, все мышцы и кожу свободной нижней конечности
<b>6. Копчиковое сплетение</b> (формируется передними ветвями 5 крестцового и копчикового нервов)		
На копчиковой мышце	Анально-копчиковые нервы	Кожа в области копчика и заднепроходного отверстия

## ГОЛОВНОЙ МОЗГ. СТОЛ МОЗГА И ПРОМЕЖУТОЧНЫЙ МОЗГ.

**Головной мозг** – encephalon – относится к ЦНС. Форма головного мозга соответствует форме черепа, в котором он располагается. Масса головного мозга у взрослого человека – 1100 – 2000 гр. В среднем у мужчин – 1395, у женщин – 1245, у новорожденных – 350 – 400 гр. головной мозг развивается из переднего отдела нервной трубки. Его закладка происходит в конце 3 недели эмбрионального развития. Вначале образуются 3 мозговых пузыря: передний, средний и ромбовидный. На 4 – 5 неделе передний пузырь делится на конечный и промежуточный мозг, а ромбовидный на задний и продолговатый.

### Головной мозг

#### 1. передний мозг

- конечный (большой): 2 полушария, левый и правый боковые желудочки
- промежуточный : эпителиальная область, зрительный бугор (таламус), метаталамус, эпителиальная область, гипоталамус и полость 3 желудочка

#### 2. средний мозг: крыша мозга, 2 мозговые ножки и водопровод

#### 3. ромбовидный мозг

- задний мозг (варолиев мост и мозжечок)
- продолговатый мозг (полость 4 желудочка)

Канал внутри переднего отдела нервной трубки видоизменяется в процессе развития головного мозга и превращается в сообщающиеся между собой полости – желудочки головного мозга (1 – 4). Они содержат ликвор, образующийся в сосудистых сплетениях желудочков. Снизу 4 желудочек сообщается с центральным каналом спинного мозга.

#### Функции ликвора:

- защита головного и спинного мозга
- обеспечение постоянства внутричерепного давления
- обеспечивает постоянство осмотического давления в тканях мозга
- участвует в обменных процессах
- обеспечивает нейрогуморальную и эндокринную регуляцию в ЦНС (кровь – нервная ткань)

#### Головной мозг делят на части:

1. большой (конечный)
2. промежуточный
3. стволовая часть (ствол мозга): продолговатый, задний (мост) и средний – все отделы,

содержащие ядра ЧМН

#### Головной мозг окружен 3 мозговыми оболочками:

- наружная – твердая
- средняя – паутинная
- внутренняя – мягкая (сосудистая)

Они являются продолжением оболочек спинного мозга. Твердая оболочка плотно прилегает к костям черепа, являясь их надкостницей. Она образует отростки, заходящие между частями мозга: серп большого мозга (между полушариями мозга, спереди присоединяется к петушину гребню – *crista galli* - решетчатой кости, сзади присоединяется к заднему затылочному гребню), серп мозжечка (между полушариями мозжечка), намет (палатка) мозжечка (отделяет мозжечок от большого мозга, нависает над мозжечком в виде палатки), диафрагма турецкого седла (клиновидная кость). В некоторых местах твердая оболочка расщепляется, образуя каналы треугольной формы, выстланные эндотелием – синусы твердой оболочки, в которых происходит отток венозной крови от мозга во внутреннюю яремную вену. Это дополнительное защитное приспособление для обеспечения оттока продуктов метаболизма и углекислого газа от головного мозга в венозное русло. Паутинная оболочка тонкая и прозрачная, отделена от твердой узким субдуральным пространством, содержащим ликвор. Между мягкой и паутинной оболочками – подпаутинное

(субарахноидальное) пространство, содержащее ликвор. Над крупными щелями и бороздами головного мозга оно широкое, образует вместилища (цистерны). Вблизи синусов твердой оболочки паутинная оболочка образует выпячивания – грануляции (отток ликвора в венозное русло).

Рис. 52. Детали строения головного мозга.

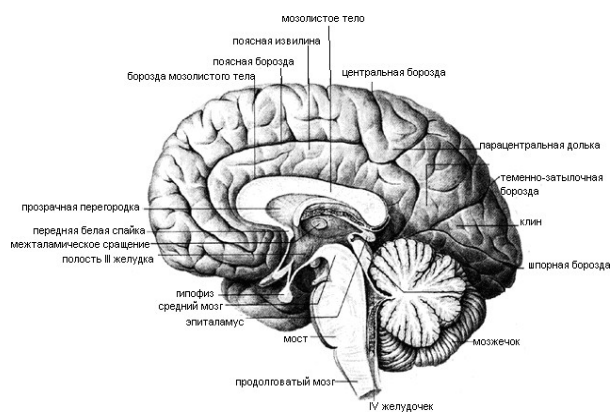
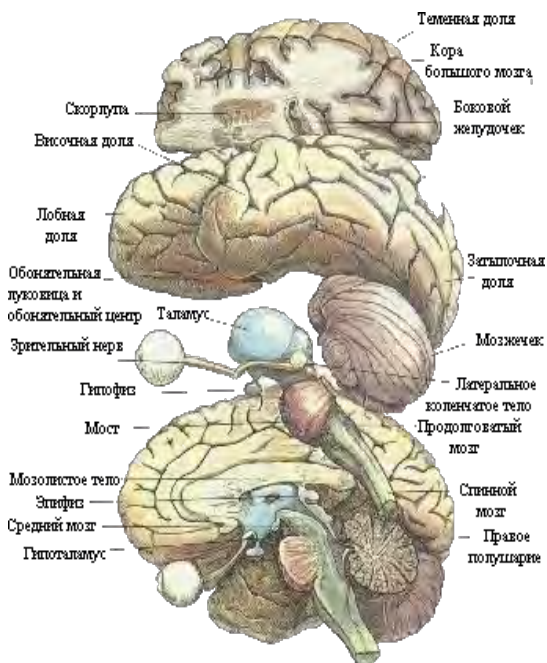

Рис. 53. Головной мозг, саггитальный разрез.

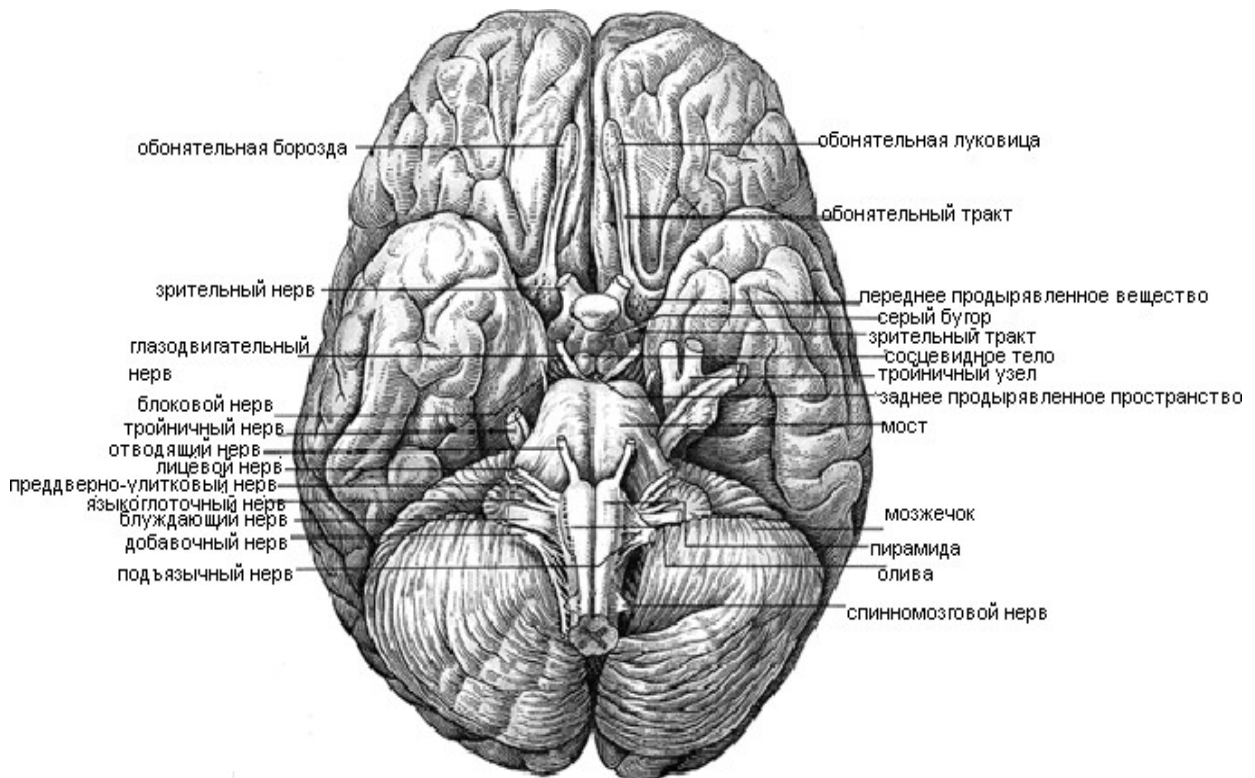


Рис. 54. Основание головного мозга.

#### **ПРОДОЛГОВАТЫЙ МОЗГ (MEDULLA OBLONGATA BULBUS, MYELENCEPHALON).**

Развивается из 5 мозгового пузыря и является начальным отделом головного мозга. Это жизненно важный отдел ЦНС, длиной 30 мм. Расположен на скате черепа между спинным мозгом и мостом. По строению напоминает спинной мозг. На его передней поверхности имеется передняя срединная щель, на задней задняя срединная борозда, по бокам латеральные борозды. На передней поверхности продолговатого мозга имеются 2 возвышения – пирамиды, содержащие волокна двигательных нисходящих пирамидных путей: переднего и латерального корково - спинномозговых путей. В пирамидах происходит перекрест латерального пути. Место перекреста служит анатомической границей между спинным и головным мозгом. При кровоизлиянии в правое полушарие головного мозга парализованной окажется левая половина тела по этой причине. Кнаружи от пирамид лежат овальные возвышения – оливы – ядра которых являются промежуточным центром равновесия. На задней поверхности продолговатого мозга по двум сторонам от задней срединной борозды проходят тонкий и клиновидный пучки, являющиеся продолжением пучков спинного мозга. Они заканчиваются утолщениями - бугорками пучков – это место переключения мышечно – суставной чувствительности коркового направления. Верхняя часть задней поверхности продолговатого мозга плоская, имеет форму треугольника и образует нижнюю половину ромбовидной ямки – дна 4 желудочка. Внутри мозга серое вещество не образует сплошного столба, а распадается на скопления клеток – ядра продолговатого мозга:

- языкоглоточный (9 пара)
- блуждающий (10 пара)
- добавочный (11 пара)
- подъязычный (12 пара)
- одно ядро тройничного нерва (5 пара)
- ядра центров дыхания, кровообращения, олив, тонкого и клиновидного пучков и ядра РФ

#### **Эти ядра являются центрами безусловных рефлексов:**

- защитный (кашель, чихание, слезотечение, рвота)
- пищевой (сосание, глотание, сокоотделение)
- сердечно – сосудистый (регуляция деятельности сердца и сосудов)
- дыхательный (вентиляция легких, ритм и глубина дыхания)
- установочные рефлексы позы и распределения тонуса (ядра олив)

Белое вещество продолговатого мозга состоит из коротких и длинных локонов, собранных в пучки. Короткие пучки осуществляют связь между ядрами продолговатого мозга, длинные – это нисходящие и восходящие проводящие пути спинного и головного мозга. За счет них продолговатый мозг осуществляет проводниковую функцию. При частичном разрушении продолговатого мозга происходит нарушение дыхания и кровообращения, при полном разрушении – смерть от остановки дыхания и сердца.

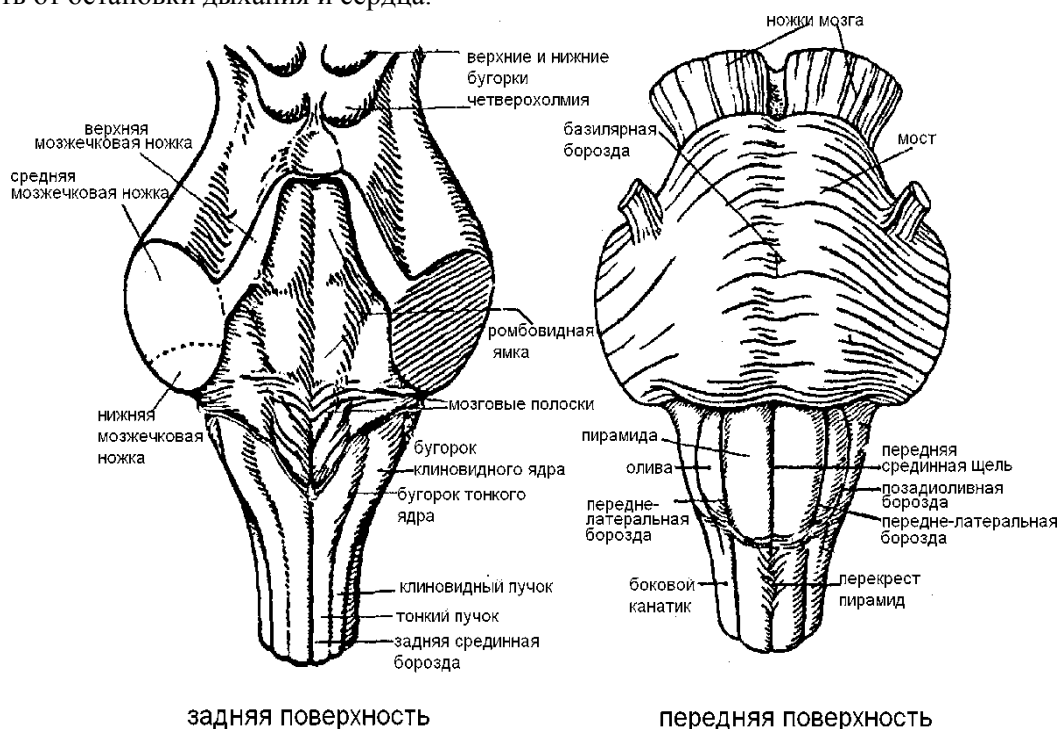


Рис. 55. Ствол мозга

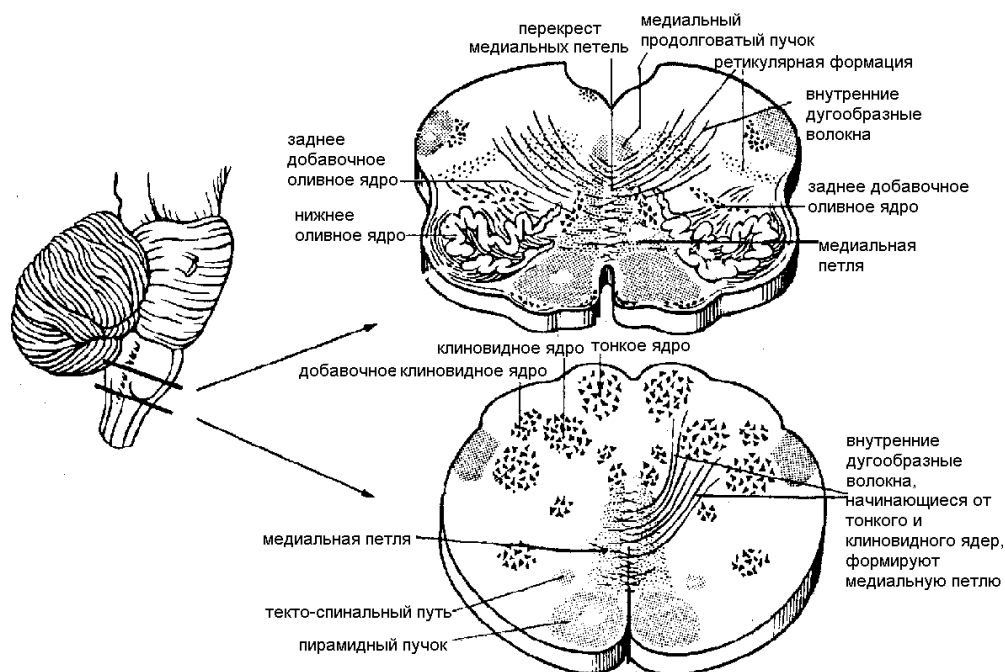


Рис. 56. Поперечный разрез продолговатого мозга (на двух уровнях).

#### Задний мозг (metencephalon)

Развивается из 4 мозгового пузыря и включает в себя варолиев мост и мозжечок, который не содержит ядер ЧМН, поэтому не относится к стволу мозга.

**Варолиев мост (pons)** – утолщение в форме поперечного валика, расположенного спереди продолговатого мозга. Передняя часть моста прилегает к скату черепа, задняя часть моста переходит в верхнюю часть продолговатого мозга, обращена к мозжечку и образует дно 4 желудочка. На передней части моста имеется базилярная борозда для одноименной артерии. По

сторонам мост переходит в левую и правую средние мозжечковые ножки, содержащие нервные волокна для связи моста с мозжечком. На границе между передней (базиллярной) и задней (покрышкой) моста внутри лежит трапециевидное тело, образованное ядрами и поперечно идущими волокнами проводящего пути слухового анализатора. В передней части моста – скопление серого вещества – собственные ядра моста, служащие для связи КБМ с мостом и мозжечком. В задней части моста лежат ядра:

- тройничный (5 пара)
- отводящий (6 пара)
- лицевой (7 пара)
- преддверно – улитковый (8 пара)
- ядра верхней оливы и РФ

Основной функцией моста является контроль за входящими нервными импульсами от рецепторов, это «цензура» головного мозга. Он же является средним контролирующим центром над дыхательным центром продолговатого мозга.

**Мозжечок (cerebellum)** – малый мозг, расположен в задней черепной ямке под затылочными долями большого мозга. Масса – 120 – 150 грамм. Имеет 2 полушария и среднюю часть – червь мозжечка. Серое вещество на поверхности образует тонкий слой – кору мозжечка, имеющую борозды и извилины. Белое вещество внутри мозжечка. Оно на сагитальном разрезе мозжечка имеет вид дерева (ствол и крона) – «древо жизни». Кора имеет 3 слоя нервных клеток. В белом веществе имеется скопление серого вещества – ядра мозжечка. Волокна белого вещества мозжечка связывают кору с ядрами и участками спинного и головного мозга. Латеральнее от червя находится зубчатое ядро, ближе к нему – пробковидное, шаровидное и ядро шатра. Все они парные. Мозжечок связан со стволом мозга 3 парами ножек:

- верхняя (связь со средним мозгом)
- средняя (с мостом)
- нижняя (с продолговатым мозгом)

Между мозжечком, продолговатым мозгом и мостом находится 4 желудочек. Дном его является ромбовидная ямка, в которую проецируются множественные ядра ЧМН. Сверху через сильвиев водопровод 4 желудочек сообщается с 3 желудочком.

С боковыми – через латеральные апертуры (отверстия Лушки). Снизу сзади 4 желудочек сообщается с подпаутинным пространством через срединную апертуру (отверстие Мажанди). Внизу 4 желудочек переходит в центральный канал спинного мозга. Желудочек заполнен ликвором. Функции мозжечка:

- координация движений тела
- нормальное распределение мышечного тонуса
- регуляция деятельности внутренних органов
- это высший адаптационный центр регуляции всех функций организма

При поражении мозжечка возникают патологические состояния:

- астазия – потеря способности стоять
- атония – вялость
- атаксия – нескордированность движения
- астения – слабость
- нарушение работы внутренних органов

Мозжечок – помощник КБМ по управлению скелетной мускулатурой и работой органов.

### **Средний мозг (mesencephalon).**

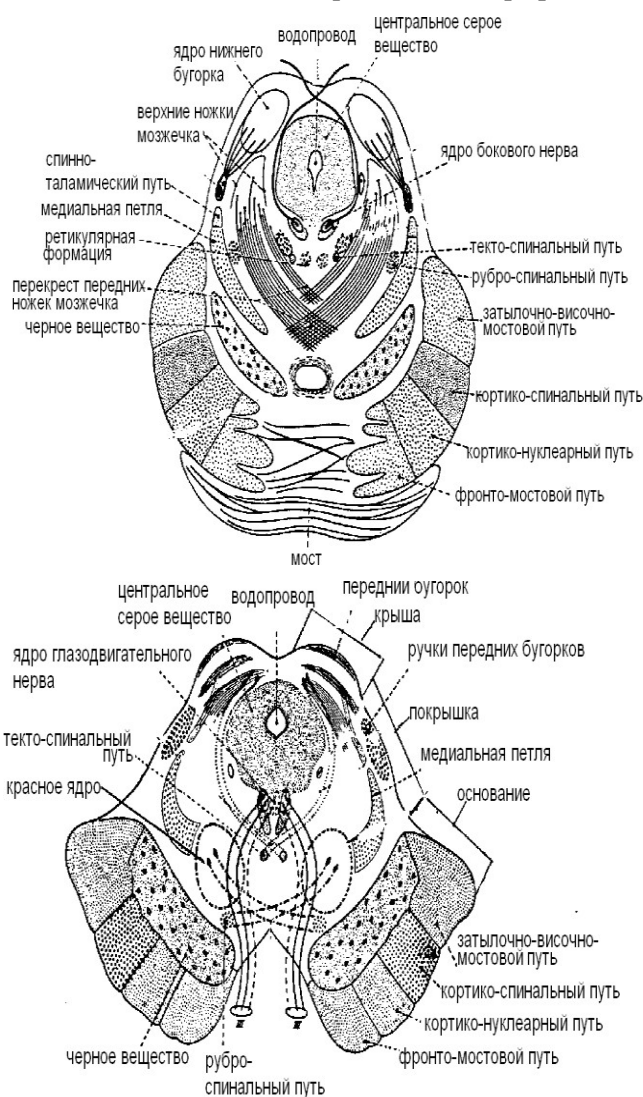
Развивается из 3 мозгового пузыря, состоит из 2 ножек мозга и крыши – пластинка четверохолмия. Внутри среднего мозга имеется полость – сильвиев водопровод, соединяющий 3 и 4 желудочки. Его длина 1,5 см. , содержит ликвор. Ножка состоит из покрышки и основания, между которыми внутри находится черное вещество (substantia nigra) и. Черное вещество участвует в регуляции мышечного тонуса. При поражении его развивается болезнь Джорджа Паркинсона – дрожательный паралич. Покрышка ножек содержит восходящие пути к таламусу, красные ядра (nucleus ruber) и РФ. Красные ядра – главные координационные ядра экстрапирамидной системы. От них начинается нисходящий руброспинальный путь. В основании ножек проходят нисходящие пути от коры большого мозга. На дне сильвиева водопровода находятся ядра ЧМН:

- глазодвигательный (3 пара)
- блоковой (4 пара)

- добавочное парасимпатическое ядро глазодвигательного нерва – ядро Якубовича
- промежуточное ядро РФ

Волокна, отходящие от ядра Якубовича, иннервируют гладкие мышцы глазного яблока (мышцу, суживающую зрачок и ресничную мышцу). Крыша среднего мозга состоит из 2 верхних и 2 нижних холмиков, в которых заложены ядра серого вещества. Верхние холмики являются промежуточными центрами зрения, нижние – слуха. Эти ядра отвечают за ориентировочные реакции человека на звуковые и слуховые сигналы (непроизвольные повороты головы и туловища на сильные неожиданные звуки или визуальные сигналы). Средний мозг связан с мозжечком верхними ножками. Функции среднего мозга:

- регуляция мышечного тонуса
- выпрямительные рефлексы



на уровне верхних бугорков

Рис. 57. Поперечные разрезы среднего мозга на уровне нижних и верхних бугорков.

### ПРОМЕЖУТОЧНЫЙ МОЗГ (DIENCEPHALON)

Развивается из второго мозгового пузыря. Включает в себя:

- таламическая область (таламус, метаталамус, эпиталамус);
- гипоталамус
- третий желудочек.

**Таламус** – зрительный бугор – парное образование яйцевидной формы. Спереди имеет выступ – передний бугорок, сзади имеет выпячивание – подушка. Обращенные друг к другу медиальные поверхности двух таламусов образуют латеральные стенки третьего желудочка. В середине таламусы соединяются спайкой. Таламус – это подкорковый центр, контролирующий все виды

чувствительности, кроме обонятельной, вкусовой и слуховой. Его называют коллектором всех видов чувствительности.

Таламус имеет 40 ядер: специфические (чувствительные) и неспецифические ядра – ядра ретикулярной формации, принимающие участие в активизации коры большого мозга. Таламус содержит ассоциативные ядра, связанные с двигательными подкорковыми ядрами:

- полосатое тело;
- бледный шар;
- ядра гипоталамуса;
- ядра среднего и продолговатого мозга.

**Метаталамус** – заталамическая область – содержит две пары коленчатых тел (латеральные и медиальные). Они сообщаются с холмиками крыши среднего мозга при помощи верхних и нижних ручек. Латеральное коленчатое тело – подкорковый центр зрения, медиальное – слуха.

**Эпиталамус** – надталамическая область – включает в себя шишковидное тело (эпифиз) и эпиталамическую спайку.

**Гипоталамус** – образует нижние отделы промежуточного мозга и участвует в образовании дна третьего желудочка. Содержит:

- серый бугор с воронкой и гипофизом
- зрительный перекрест
- зрительный тракт
- сосцевидные тела

В гипоталамусе заканчиваются красные ядра и черное вещество среднего мозга. Серое вещество гипоталамуса образует 30 пар ядер, которые являются высшими подкорковыми центрами вегетативной нервной системы. Здесь расположены центры, обеспечивающие гомеостаз, все виды обмена веществ, центры голода и насыщения, удовольствия и неудовольствия. При раздражении передних отделов гипоталамуса возникает парасимпатический эффект: сужение зрачков, бронхов, падение артериального давления, повышение секреции и моторики пищеварительного тракта. При раздражении задних отделов – симпатический эффект (все наоборот). При раздражении средней части – комплекс эмоциональных реакций и изменения в обмене веществ. Гипоталамус, с помощью ножки, связан с гипофизом и вырабатывает гормоны: вазопрессин и окситоцин.

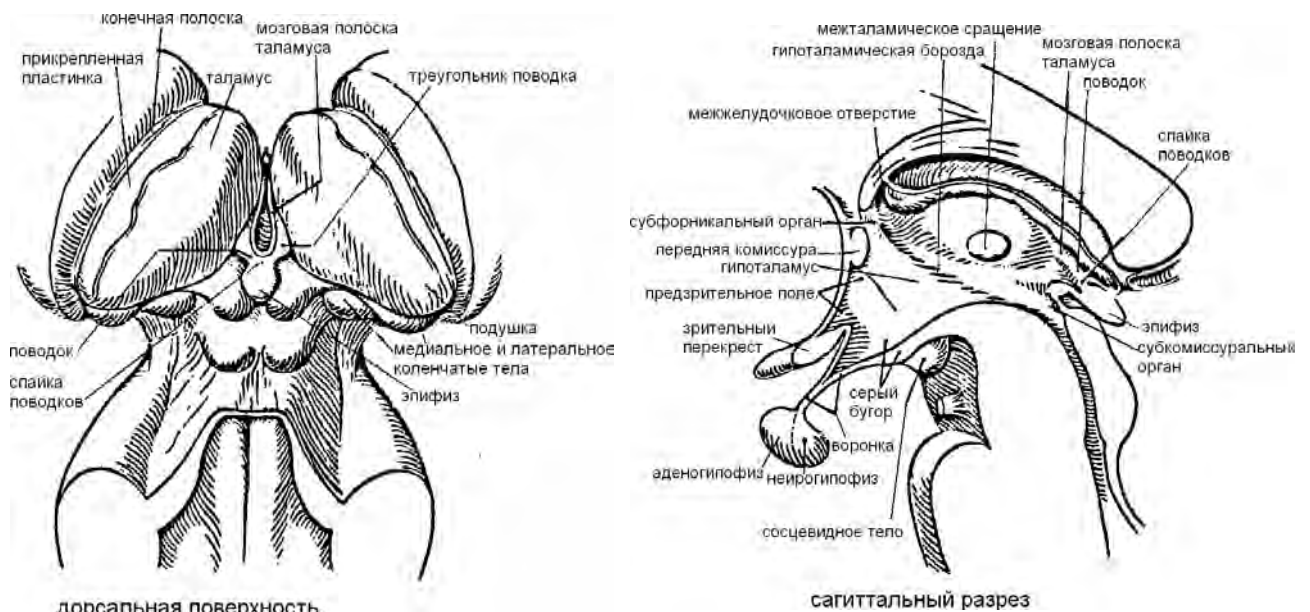


Рис. 58. Промежуточный мозг.



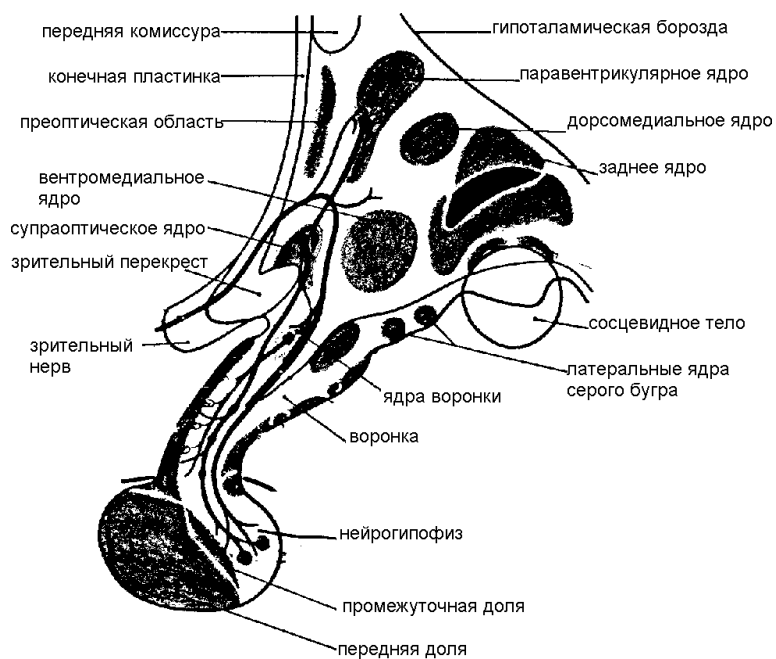


Рис. 59. Ядра гипоталамуса.

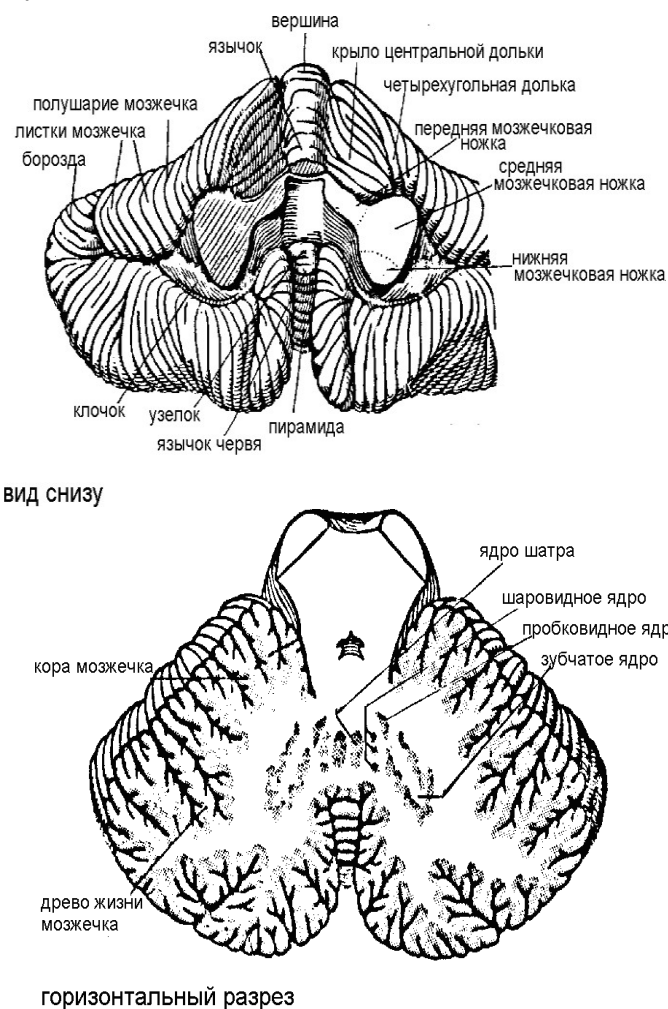


Рис. 60. Строение мозжечка.

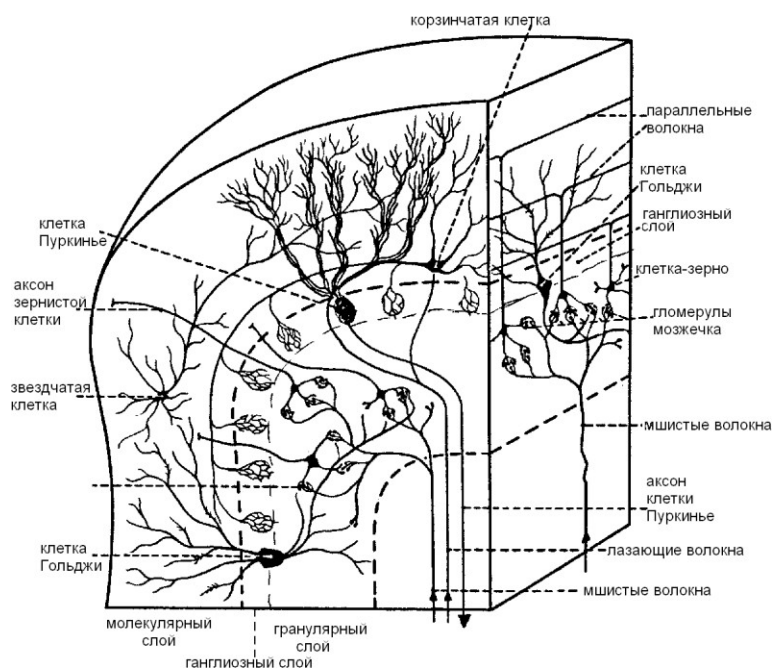


Рис. 61. Кора мозжечка и ее нейронный состав

**Ствол мозга** содержит продолговатый мозг, варолиев мост, средний и промежуточный мозг. В нем находятся нейроны с ветвящимися отростками, образующими густую сеть – это ретикулярная формация – сетевидное образование (1895) – Морuzzi раздражал у кошки эту структуру и получал эффект пробуждения. Эту формацию он назвал восходящей (к КБМ). Она берет начало от основания задних рогов спинного мозга, масса ее клеток увеличивается по направлению к мозгу. В ней расположено 40 ядер (маленькие и четкие - локальные и диффузные – расплывчатые). Аксоны ее нейронов идут ко всем частям, за исключением лобной части. От нее начинаются волокна, идущие к коре большого мозга, подкорке и к нейронам спинного мозга. РФ возбуждают афферентные импульсы от рецепторов. Ее раздражение не вызывает двигательного эффекта, но влияет на имеющуюся деятельность, тормозя или усиливая ее. При раздражении задних отделов РФ возникает торможение, а передних – усиление рефлексов. На кору большого мозга РФ оказывает активизирующее воздействие, поддерживая состояние бодрствования и концентрируя внимание. В свою очередь кора большого мозга регулирует активность РФ, т.е. «заряжает» ее. Примером может служить состояние стресса или большой радости, после которой человек долго не может заснуть.

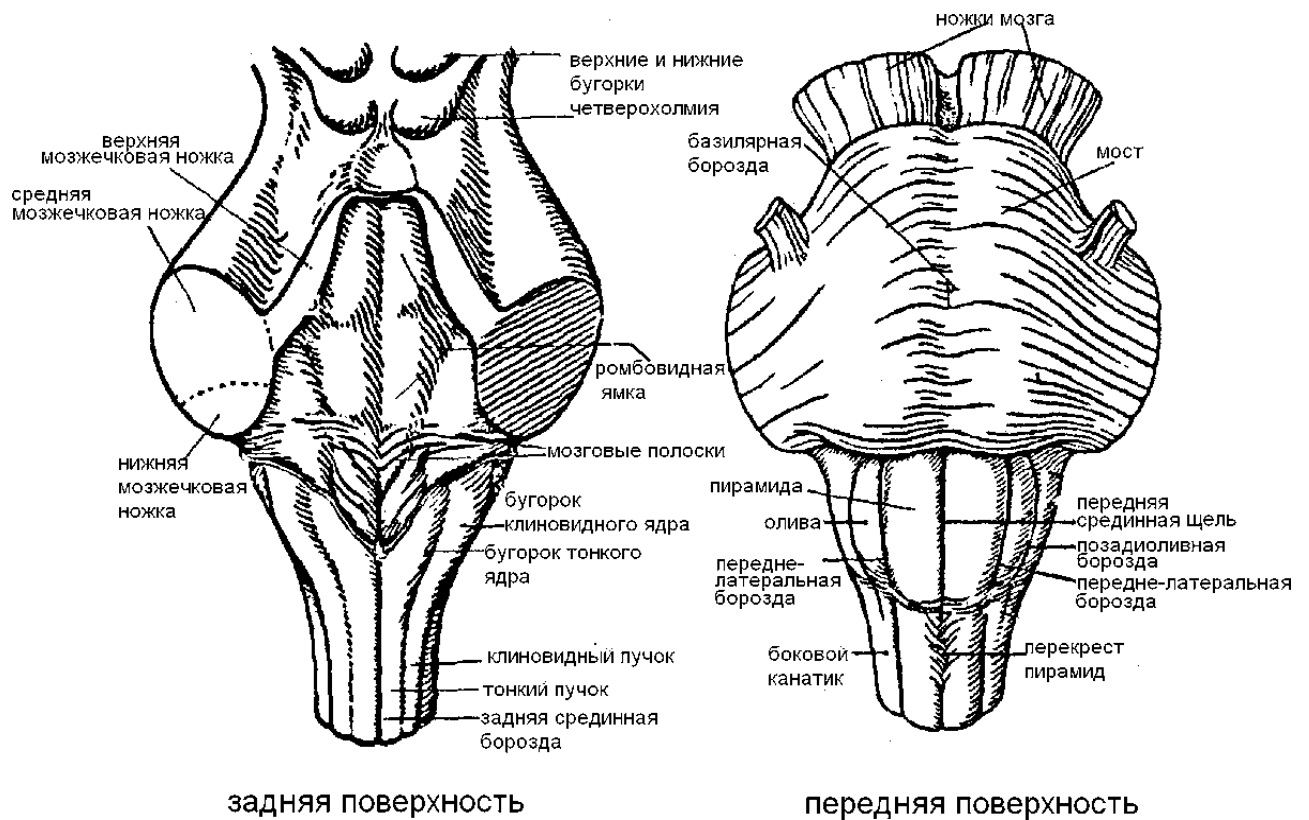


Рис. 62. Ствол мозга

### БОЛЬШОЙ МОЗГ (CEREBRUM).

Большой мозг или конечный мозг (telencephalon) – развивается из переднего мозгового пузыря. Он развивается позднее других отделов, но у человека достигает наивысшего развития. По массе и величине он превосходит другие отделы. Мозг состоит из 2 полушарий (левое и правое), разделенных продольной щелью и соединенных в глубине этой щели при помощи мозолистого тела, передней и задней спаек и спайки свода. Между полушариями и мозжечком сзади проходит поперечная щель. Внутри полушарий мозга имеются полости, заполненные ликвором – 1 и 2 боковые желудочки. Первым считают левый желудочек, 2 - правый. Каждый желудочек имеет: центральную часть и 3 рога (передний – лобный, задний - затылочный, нижний – височный). В центральной части и височном роге имеются сосудистые сплетения, выделяющие ликвор. Межжелудочковые отверстия сообщают 3 желудочек с двумя латеральными; отверстие Монро сообщает латеральные желудочки с 3; две латеральные апертуры (отверстия Лущки) сообщают 4 желудочек с подпаутинным пространством; медиальная апертура (отверстие Мажанди) сообщает 4 желудочек с мозжечково – мозговой цистерной – расширение подпаутинного пространства.

Каждое полушарие снаружи покрыто корой (плащ) – серое вещество, состоящее из нейронов, внутри содержится белое вещество – отростки нейронов. Внутри белого вещества имеются скопления серого – базальные ядра. С полушариями сообщаются таламусы и ножки мозга. Граница между большим и промежуточным мозгом лежит там, где внутренняя капсула прилегает к латеральным стенкам таламусов. Каждое полушарие имеет 3 поверхности:

- верхнелатеральная (выпуклая)
- медиальная – плоская
- нижняя – неровная

Наиболее выступающие вперед и назад участки полушарий – полюсы:

- лобный
- затылочный
- височный

Поверхность полушарий испещрена извилинами и бороздами. Извилины – это валик мозгового вещества, возвышающийся над поверхностью полушария. Борозда – это углубление между извилинами. Наличие борозд и извилин увеличивает поверхность КБМ без увеличения его объема.

Различают извилины первичные (у всех одинаковые) и вторичные (индивидуальные, зависящие от уровня интеллекта).

В каждом полушарии различают 5 долей: лобная, теменная, височная, затылочная, островковая.

Лобная доля занимает передний отдел полости черепа и расположена в передней черепной ямке. Эта доля отграничена от теменной центральной (роландовой) бороздой. Теменная доля расположена позади центральной борозды. Височная доля расположена в средней черепной ямке и отделена от лобной и теменной долей латеральной (сильвиева) бороздой. Затылочная доля расположена в заднем отделе черепа над мозжечком и отделена от теменной доли теменно – затылочной бороздой, расположенной на медиальной поверхности полушария. Островок расположен в глубине латеральной борозды. Его можно увидеть, если раздвинуть или удалить участки лобной, теменной и височной долей. Медиальная поверхность полушария имеет 2 извилины – поясная (над мозолистым телом). Сзади книзу она суживается, образуя перешеек поясной извилины. Он переходит во вторую, более широкую извилину гиппокампа (парагиппокампальная) – извилина морского коня (изогнута в виде запятой).

Сверху она ограничена бороздой гиппокампа. Поясная, перешеек и парагиппокампальная извилины образуют сводчатую извилину, которая относится к лимбической системе. Передний изогнутый конец извилины гиппокампа – крючок. Задний конец извилины имеет утолщение – миндалина. Эта извилина отделяет височную долю от ствола мозга.

КБМ - высший отдел ЦНС, формирующий деятельность организма как единого целого в его взаимодействии с окружающей средой. Это самое молодое образование мозга. С ее появлением происходит кортиколизация функций – регуляция функций организма переходит из нижележащих отделов в кору. Она начинает регулировать и контролировать все процессы и деятельность в целом. Кора – это распорядитель всех функций организма, это вместилище интеллекта, мастерская наших желаний, мыслей, воли и чувств (И.П.Павлов). работа КБМ вместе с базальными ядрами формируют ВНД.

КБМ – это слой серого вещества толщиной 5 мм. За счет складок ее площадь – 0, 25 м2. она содержит до 17 млрд нейронов, которые сгруппированы в слои и образует неокортекс – новая кора – высший интеграционный отдел соматической нервной системы. У человека неокортекс занимает 95,6 % всей поверхности коры. Шестислойный тип коры видоизменяется в различных областях. Пятый слой неокортекса образован пирамидными клетками Беца, от которых начинается пирамидная система. Остальную часть занимает палеокортекс – старая кора. Эта структура 3 – слойная. Процессы, происходящие в палеокортексе, не всегда отражаются в сознании. К нему относятся самые древние отделы коры, входящие в состав лимбической системы (обонятельный мозг).

#### **Слой КБМ:**

1. наружный молекулярный слой – мало нервных клеток
2. наружный зернистый слой – зернистые нейроны – округлой формы, мультиполярные
3. пирамидный слой – нейроны пирамидной формы
4. внутренний зернистый слой – мелкие нейроны округлой или звездчатой формы – афферентные
5. внутренний пирамидный слой – крупные нейроны пирамидной формы – клетки Беца – эфферентные нейроны

6. 7. мультиморфные слои - веретенообразные нейроны – вставочные

Пространство между корой и базальными ядрами занято белым веществом – это отростки нейронов, образующие нервные волокна и проводящие пути большого мозга:

- ассоциативные (короткие и длинные) – связь между участками одного полушария
- комиссуральные (связь одинаковых симметричных участков разных полушарий) – мозолистое тело – самая большая коммисура мозга.
- Проекционные (проводящие) – связь с другими отделами мозга до спинного мозга. Они длинные, проводят возбуждение центробежно (к коре) и центростремительно (от коры).

#### **Латеральная поверхность полушария:**

1. предцентральная борозда
2. предцентральная извилина
3. роляндова борозда
4. постцентральная борозда
5. постцентральная извилина
6. верхняя теменная долька

7. нижняя теменная долька
8. угловая извилина
9. верхняя, средняя и нижняя височные извилины
10. средняя и нижняя височные борозды
11. сильвиева борозда
12. нижняя лобная борозда
13. нижняя лобная извилина
14. средняя лобная извилина
15. верхняя лобная борозда
16. верхняя лобная извилина

**Медиальная поверхность полушария.**

1. мозолистое тело: ствол, колено, клюв
2. передняя спайка мозга
3. задняя спайка мозга
4. свод мозга
5. борозда мозолистого тела
6. поясная извилина
7. поясная борозда
8. верхняя лобная извилина
9. парацентральная долька
10. предклинье
11. теменно – затылочная борозда
12. клин
13. шпорная борозда
14. язычная извилина
15. борозда гиппокампа
16. парагиппокампальная извилина

Это борозды и извилины первичные, вторичные и третичные у каждого человека индивидуально.

**Методы изучения функций КБМ.**

- Экстирпация – оперативное удаление участков коры
- Метод электрического, химического и температурного раздражения зон коры
- Метод электроэнцефалографии – регистрация биопотенциалов мозга
- Метод условных рефлексов по Павлову
- Клинический метод – изучение деятельности органов и систем при поражении коры (кровоизлияние, ранение, опухоль)

Роль отдельных областей КБМ впервые была изучена в 1870 году немецкими учеными Фричем и Гитцигом. Ими установлено, что разные участки КБМ отвечают за разные функции. Было создано учение о локализации функций в КБМ. Отечественными авторами в это учение было внесено много новых данных: киевский анатом Бэц доказал, что разные участки коры отличаются по своему строению – разнокачественность коры. Павлов рассматривал кору как сплошную воспринимающую поверхность, совокупность корковых концов анализаторов. Он доказал, что корковый анализатор – это не строго очерченная зона.

В коре различают условное ядро и рассеянные элементы. Ядро - это центральная часть коры, где происходит высший анализ, синтез и интеграция функций. Рассеянные элементы расположены по периферии ядра. В них происходит низший анализ и синтез. Наличие этих элементов при разрушении ядра позволяет компенсировать его функции. В коре выделено более 50 клеточных полей, каждое из которых имеет свой №.

**Функциональные зоны коры большого мозга.**

В коре различают 52 поля.

- Моторные (двигательные)
- Сенсорные (чувствительные)
- Ассоциативные (связь между зонами коры)

Моторная зона коры представлена в предцентральной извилине лобной доли и парацентральной дольке. При неполном повреждении этих областей возникают парезы скелетной мускулатуры на противоположной стороне тела (ослабление движений), при полном разрушении – стойкие параличи (кровоизлияние – инсульт), при раздражении – сокращение скелетных мышц.

### Сенсорные зоны

- Зона кожной чувствительности: постцентральная извилина теменной доли (тактильная, болевая, температурная); при поражении возникает нарушение чувствительности на противоположной стороне тела, при разрушении – анестезия – полная потеря чувствительности. Получает импульсы от рецепторов кожи;
- Проприорецептивная (мышечно – суставная): предцентральная и постцентральные извилины. Получает импульсы от проприорецепторов связок, сухожилий и мышц;
- Зрительная зона: затылочная доля по краям от шпорной борозды (при ее разрушении возникает полная корковая слепота), получает импульсы от зрительных рецепторов глазного яблока; 17, 18, 19 поля
- Слуховая зона: височная доля – в глубине силвиевой борозды. Получает импульсы от рецепторов улитки внутреннего уха;
- Вкусовая зона: расположена в лимбической системе (крючок). Получает импульсы от вкусовых рецепторов языка и полости рта;
- Обонятельная зона – крючок; получает импульсацию от рецепторов слизистой оболочки полости носа

### Зоны речи

- моторный центр – центр Брока – лобная доля левого полушария у правшей и правого у левшей – способность воспринимать написанное
  - сенсорный центр - центр Вернике – височные доли – понимание устной речи
  - зоны, обеспечивающие восприятие письменной речи – затылочная и теменные доли
- Ассоциативные зоны – в различных частях коры и обеспечивают связь между различными областями коры, объединяя все поступающие импульсы в целостные акты научения ( письмо, речь, чтение), логического мышления, памяти и т. д.

Ассоциативные зоны обеспечивают возможность целесообразной реакции поведения. При их поражении возникают расстройства:

- агнозия – неспособность узнавать знакомые предметы
- апраксия – неспособность воспроизводить знакомые движения

Долгое время считалось, что левое полушарие у правшей является доминантным, а правое – подчиненным.

В настоящее время говорят об асимметрии полушарий: в отношении одних функций главным является правое, а в отношении других – левое. В целом левое полушарие отвечает за речевые функции, логическое и математическое мышление, за формирование положительных эмоций, правое – за формирование музыкальных, художественных способностей, отрицательных эмоций.

**Базальные ядра** - комплекс подкорковых образований:

- Хвостатое ядро
- Скорлупа
- Бледный шар
- Ограда
- Миндалевидное тело

Хвостатое ядро и скорлупа – полосатое тело (неостриатум), бледный шар (палеостриатум). Этот комплекс расположен в основании больших полушарий вблизи промежуточного мозга и окружен волокнами внутренней капсулы. Хвостатое ядро и скорлупа чечевицеобразного ядра объединяются под названием полосатое тело, в нем скопление нейронов – серое вещество – чередуется с белым. Это новое образование мозга – неостриатум. Бледный шар - парное образование, его объединяют в 2 светлые мозговые пластинки чечевицеобразного ядра. Это старое образование – палеостриатум. Неостриатум и палеостриатум образуют единую стриопаллидарную систему подкорковых ядер. Ядра полосатого тела – это высшие подкорковые двигательные центры, входящие в состав экстрапирамидной системы, регулирующие сложные автоматические акты. Полосатое тело регулирует сложные двигательные функции, безусловнорефлекторные реакции цепного характера: бег, ходьба, плавание. Эти функции они осуществляют через бледный шар, притормаживая его деятельность. Полосатое тело через гипоталамус регулирует вегетативные функции организма и вместе с ядрами промежуточного мозга обеспечивает осуществление инстинктов. Бледный шар формирует сложные мимические реакции, участвует в правильном распределении мышечного тонуса. При раздражении бледного шара возникает общее сокращение скелетных

мышц на противоположной стороне тела. При разрушении его движения теряют свою плавность, становятся скованными и неуклюжими. Эти структуры мозга тесно связаны с черным веществом и красными ядрами среднего мозга.

**Лимбическая система (висцеральный мозг)** - включает в себя комплекс образований, включающий обонятельный мозг:

- Обонятельные луковицы
- Обонятельный тракт
- Обонятельный треугольник
- Переднее продырявленное вещество
- Поясная извилина
- Парагиппокампальная извилина (с миндалиной)

Эти образования расположены на нижней поверхности полушарий и уходят глубоко внутрь вещества мозга. Они являются периферическим и центральным отделом обонятельного мозга. Это высший корковый центр регуляции деятельности ВНС и гипофиза. В ней осуществляется интеграция всех видов информации:

- О деятельности внутренних органов
- Обонятельная
- Вкусовая
- О деятельности чувствительных и ассоциативных зон КБМ

ЛС отвечает за выработку сложных поведенческих актов, активно участвует в формировании эмоций, памяти, состояний сна и бодрствования. ЛС тесно связана с КБМ, которая подгоняет эмоции под ситуацию.

ЛС представляет собой замкнутое образование в виде кольца, связанного с таламусами и корой мозга, за исключением лобной доли полушарий.

Импульсы проходят по кольцу нейронов, поэтому иногда кажется, что переживаемые эмоции идут по кругу, из которого не просто выйти.

#### **Биоэлектрическая активность КБМ.**

Коре мозга свойственна постоянная электрическая активность. Если к коре мозга или к коже головы приложить 2 электрода и соединить их с усилителем, то можно записать колебания электрических потенциалов. Их запись от коры – электрокортикограмма, от кожи головы – электроэнцефалограмма, а метод – электроэнцефалография. Впервые ЭЭГ была зарегистрирована у животных в 1913 году Правдич – Немецким, а у человека ее зарегистрировал Бергер в 1929 году.

**Мозговая активность:** спонтанная, фоновая.

**Спонтанная** – это ритмы, которые регистрируются в покое – постсинаптические потенциалы возбуждения и торможения. Ритм задают таламус и РФ. Физиологическим смыслом ритмов коры является то, что если бы нейроны постоянно работали, быстро бы истощались.

Типы ритмов ЭЭГ:

- Альфа – ритм – ритмические потенциалы на графике синусоидальной формы с частотой 8 – 13 раз в сек. Регистрируются в состоянии покоя при закрытых глазах. Лучше выражен в затылочной области.
- Бета – ритм – потенциалы с частотой колебаний 14 – 35 раз в сек. Выражен в лобных долях.
- Тета – ритм – потенциалы с частотой колебаний 4 – 7 раз в сек. Регистрируется во время неглубокого сна и при наркозе.
- Дельта – ритм – самые медленные волны с частотой 0,5 – 3 раз в сек. Наблюдается в состоянии глубокого сна, наркоза и вокруг очага опухоли.

ЭЭГ широко используется в клинической практике для наблюдения за состоянием головного мозга больного во время операций, для диагностики заболеваний (эпилепсия, опухоли).

#### **Некоторые патологические состояния в ЦНС.**

1. энцефалит – воспаление вещества головного мозга
2. менингит – воспаление мозговых оболочек
3. арахноидит – воспаление паутинной оболочки
4. гидроцефалия (водянка мозга) – увеличение объема ликвора в полости черепа, что вызывает сдавливание вещества мозга, атрофию нейронов, слабоумие и процессы, несовместимые с жизнью; может быть врожденная и приобретенная; облегчение вызывает дренаж ликвора из полости черепа и прием диуретиков



5. мигрень – боли в одной половине головы
6. кома – бессознательное состояние, обусловленное нарушением функции ствола мозга
7. инсульт – острое нарушение мозгового кровообращения, сопровождающееся разрывом мозгового сосуда (атеросклероз)
8. малая хорея (Виттова пляска) – ревматическое поражение головного мозга, проявляющееся произвольными, порывистыми движениями на фоне общего снижения мышечного тонуса

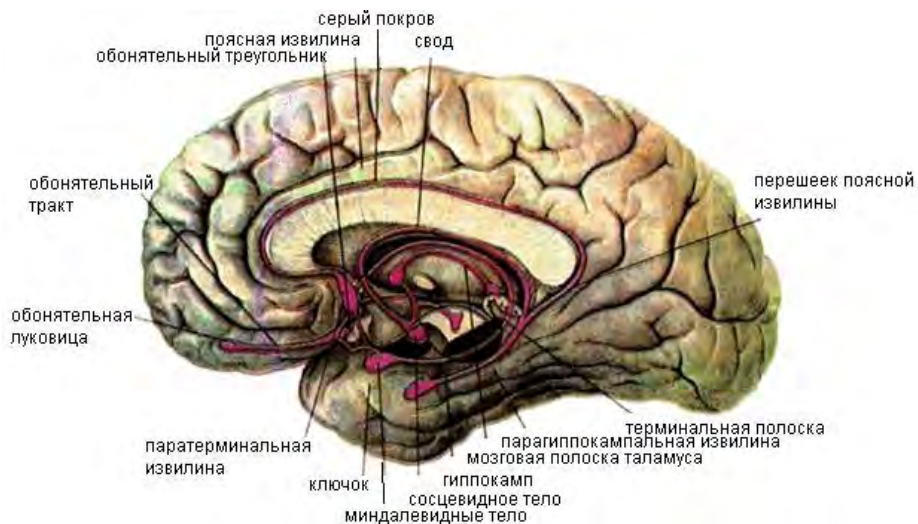


Рис. 61. Структуры лимбической системы головного мозга.

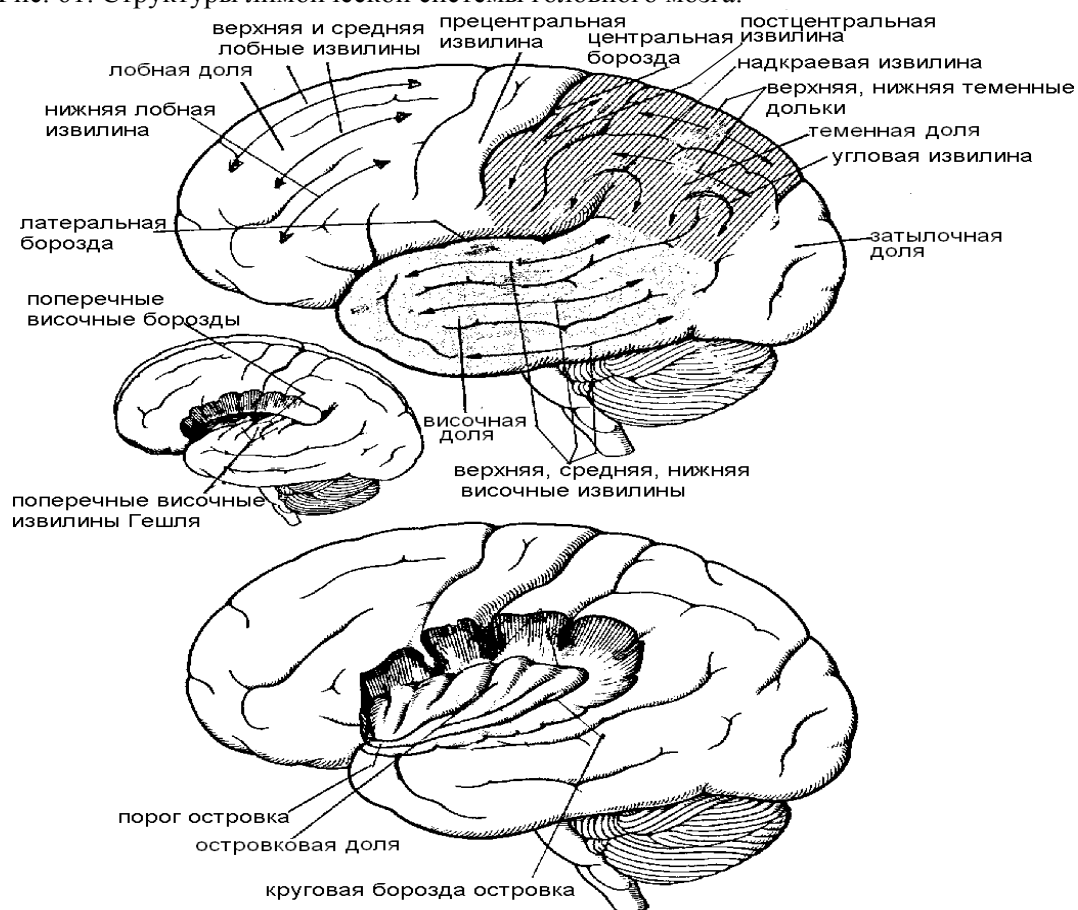


Рис. 62. Латеральная поверхность полушарий.

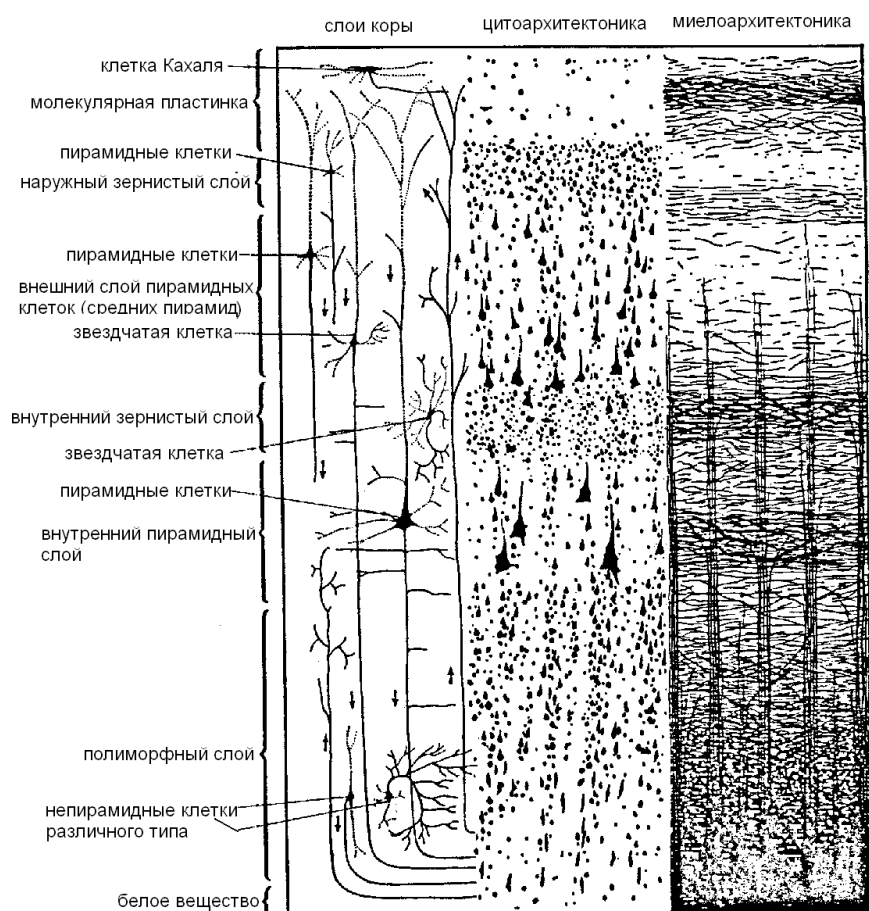


Рис. 63. Строение коры больших полушарий.

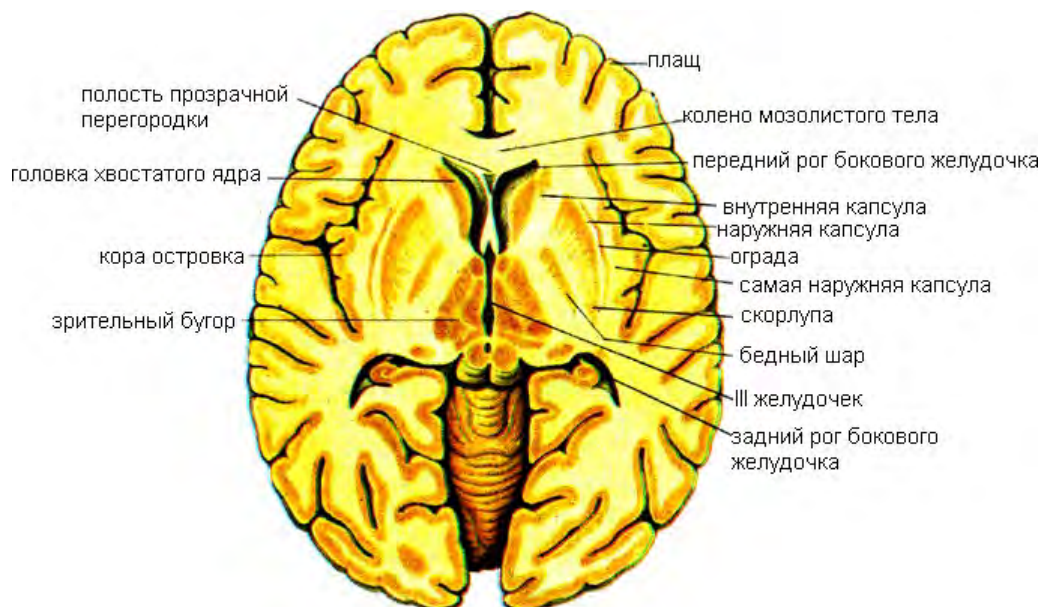


Рис. 64. Горизонтальный разрез головного мозга. Базальные ганглии.

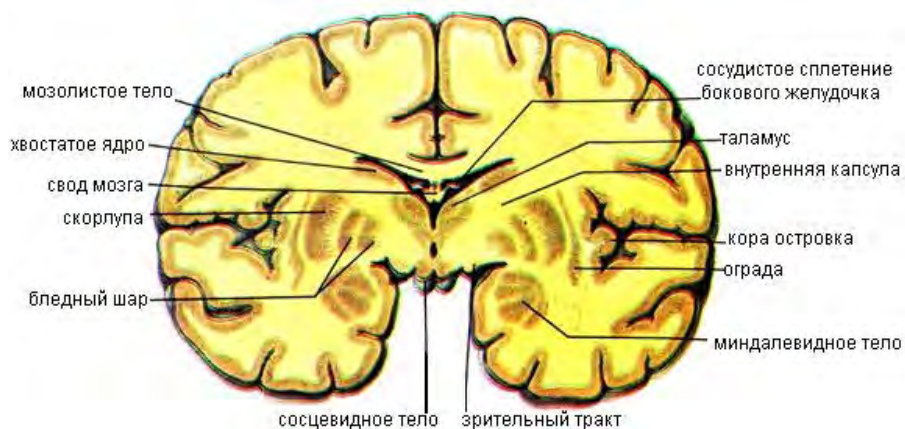


Рис. 65. Фронтальный разрез головного мозга на уровне сосцевидных тел.

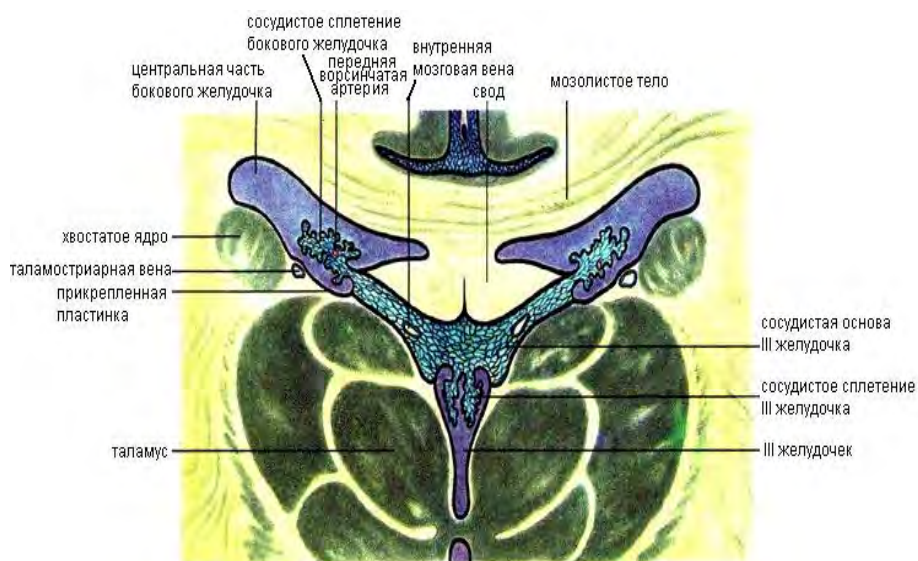


Рис. 66. Фронтальный разрез головного мозга на уровне центральной части боковых желудочков.

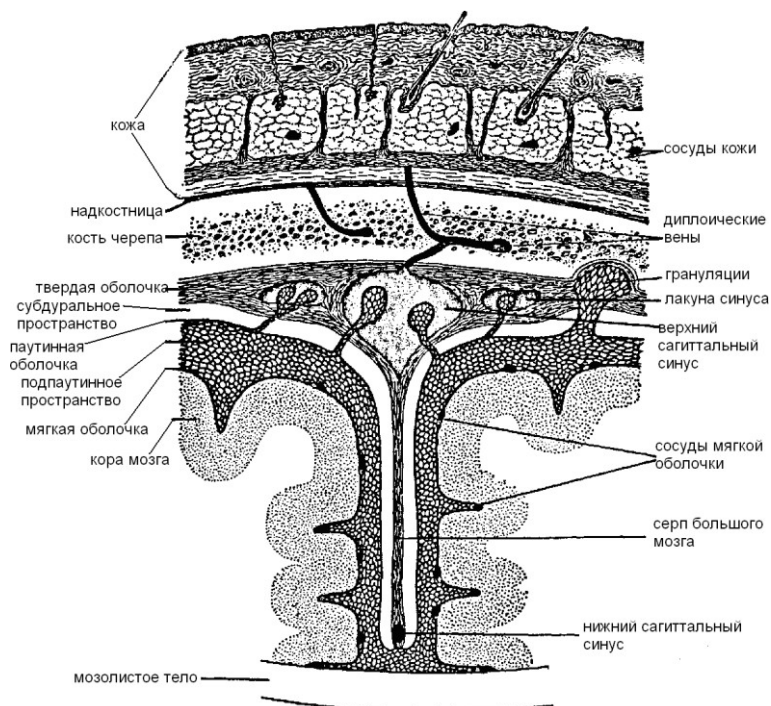


Рис. 67. Оболочки головного мозга на фронтальном разрезе.



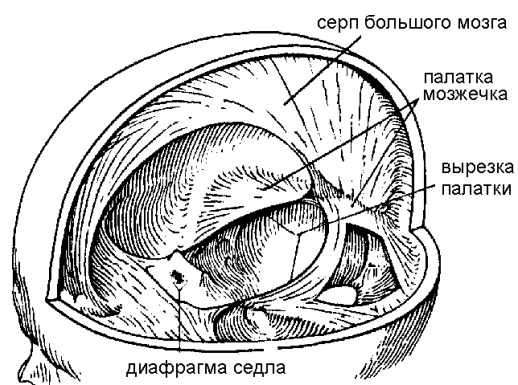


Рис. 68. Серп мозга и палатка.

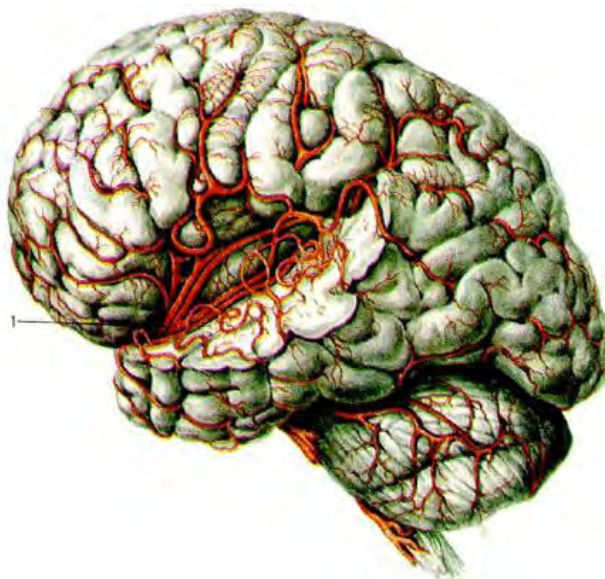

Рис. 69. Средняя мозговая артерия (1) и расположение ее ветвей на верхнелатеральной поверхности левого полушария большого мозга.

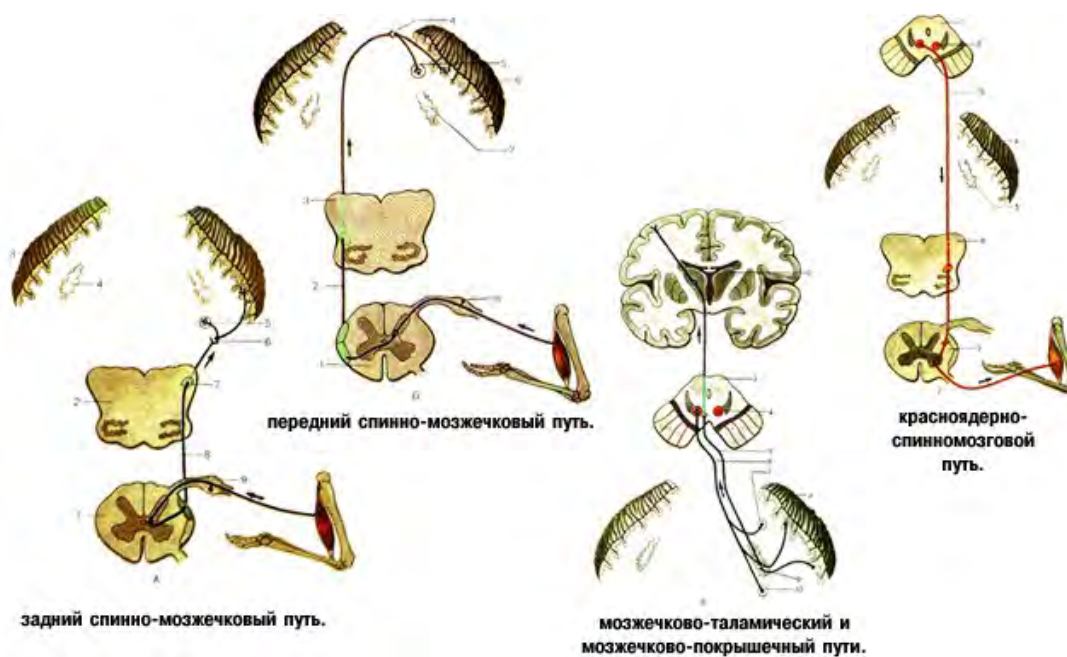

Рис. 70. Проводящие пути головного мозга.

## РЕГУЛЯЦИЯ И КООРДИНАЦИЯ ФУНКЦИИ ОРГАНИЗМА (РЕФЛЕКТОРНЫЕ МЕХАНИЗМЫ ИНТЕГРАЦИИ).

Основная роль ЦНС – обеспечение целостной деятельности в различных условиях существования. Это достигается за счет интеграции (объединения) отдельных рефлексов в единое целое. Морфологической основой взаимодействия является 2 особенности нервной системы:

- Наличие вставочных нейронов
- Превышение числа сенсорных вводов и чувствительных нейронов над числом двигательных нейронов и выходов

Взаимодействие между рефлексамися может осуществляться двояко:

1. рефлекссы могут усиливать друг друга
2. одни могут тормозить другие (глотание и дыхание)

Причинами этих взаимодействий являются:

- механизмы конвергенции, иррадиации, реципрокности возбуждения и торможения и общий конечный путь (Ч. Шеррингтон)
- доминанта (А.А. Ухтомский)
- безусловные и условные рефлекссы (И.П. Павлов)
- функциональные системы (П.К. Анохин)
- центрoэнцефалическая система (У. Пенфилд) – это высший уровень интеграции функций в виде симметричных связей с корой каждого полушария, которая способна контролировать и интегрировать чувствительную, двигательную и психическую деятельность головного мозга.

Конвергенция – на одних и тех же вставочных нейронах сходятся импульсы возбуждения от разных рецепторных полей (суммация, окклюзия).

Рецепрочные отношения рефлекссов обнаружены Сеченовым и Пашутиным при раздражении нервных стволов противоположной стороны тела. Взаимодействия возбуждения и торможения обнаруживаются на всех уровнях. Спинальный уровень – взаимодействие двигательных актов при ходьбе. В основе лежит индукция.

Общий конечный путь – вытекает из первых двух. В результате конвергенции происходит пространственная суммация импульсов и окклюзия – схождение афферентных импульсов на одном мотонейроне – тип воронки.

Доминанта – временно господствующий рефлекс. Он трансформируется и направляется для данного времени при прочих равных условиях.

Господствующий очаг возбуждения тормозит другие центры. Доминирующий очаг отличается повышенной возбудимостью, способностью к самовозобновлению.

Раздражимость – свойство живой материи отвечать на воздействие внешних раздражителей перестройкой протоплазматических компонентов своей организации.

Специализированная раздражимость – появление сложных аппаратов для передачи от внешних событий в ЦНС. Это позволяет наиболее полно приспособиться к условиям внешней среды. Она идет по пути химической чувствительности (организмы вначале жили в водных растворах). Сколько существует химических раздражителей, столько и химических ответов.

Опережающее отражение действительности – свойство высоко организовано и присуще высшим животным и человеку. Допустим, что во внешнем мире развиваются события А, Б, В, Г. Они разворачиваются во времени последовательно. Организм на них дает соответствующие химические реакции а, б, в, г. Если первые события ритмически многократно повторяются, то в процессе эволюции происходит более быстрая реакция и происходит опережение самих событий. В итоге фиксируется пережитый опыт. Он фиксируется в виде кода в ДНК и РНК и передается как видовой признак. Итак, свойства живой материи – раздражимость, специфическая раздражимость, опережающее отражение действительности и фиксация опыта в ДНК и РНК.

Переходным принципом является принцип саморегуляции. Это направленное организованное взаимодействие на получение полезного приспособительного эффекта. Организм – система, которая сама себя регулирует и наилучшим выражением свойств саморегуляции является «золотое правило саморегуляции». Любое отклонение полезного приспособительного эффекта является стимулом для возвращения этого полезного эффекта (Ванька – встань - ка). Описание механизма саморегуляции – это функциональная система. Полезный результат – системообразующий фактор. Он реорганизует систему. Если результат недостаточен, он осуществляет свое влияние на систему через обратную

афферентацию, т. о. система все время себя поддерживает, благодаря сигналам от результата. По Анохину, организм – саморегулирующаяся система – главный постулат.

### **Рефлекс и функциональная система.**

Рефлекторная теория основана на принципах:

1. детерминизм
2. анализ
3. синтез
4. структурность

Принцип детерминизма – причинности – господствующая роль раздражителя (стимула): любое действие осуществляется на определенный раздражитель. Функциональная система имеет ряд отличий в оценке рефлекторного акта:

1. афферентный синтез – распознавание раздражителей, начинается с чувствительной части рефлекторного кольца
2. принятие решения – раздражений много, а ответная реакция должна быть одна
3. аппарат предсказания всех важных параметров будущего результата; когда процесс пошел на получение результата, то качество этого результата уже заложено в виде циркуляции (возбуждение бежит между клетками, которые только и ожидают, когда к ним придет сигнал о том, что результат получен
4. интеграция возбуждения на двигательном направлении
5. результат действия – центральный пусковой узел – поведенческий акт
6. обратная афферентация – несет информацию о результате к аппарату предсказания, где происходит сличение

Об общем конечном результате писал Шеррингтон (1920), понятие рефлекторного кольца введено Н.А. Бернштейном (1934).

### **ЧЕРЕПНО – МОЗГОВЫЕ НЕРВЫ.**

Черепные нервы – *nervi cranialis* – это нервы, отходящие от ствола мозга. В стволе эти нервы начинаются или заканчиваются. Их 12 пар. Каждая пара имеет свой порядковый номер, который отражает последовательность выхода нервов из мозга:

1. обонятельные нервы – *nervi olfactorii*
2. зрительный нерв – *nervus opticus*
3. глазодвигательный нерв – *nervus oculomotorius*
4. блоковый нерв – *nervus trochlearis*
5. тройничный нерв – *nervus trigeminus*
6. отводящий нерв – *nervus abducens*
7. лицевой нерв – *nervus facialis*
8. преддверно – улитковый нерв – *nervus vestibulocochlearis*
9. языкоглоточный нерв – *nervus glossopharyngeus*
10. блуждающий нерв – *nervus vagus*
11. добавочный нерв – *nervus accessorius*
12. подъязычный нерв – *nervus hypoglossus*

При выходе из головного мозга ЧМН идут к соответствующим отверстиям в основании черепа, через которые покидают полость и разветвляются в области головы, шеи, а блуждающий нерв и в грудной и брюшной полостях. Все ЧМН различаются по составу нервных волокон и по функциям. ЧМН представляет собой какой – либо один из корешков (двигательный или чувствительный), которые в области головы никогда не смешиваются в отличие от СМН. Обонятельные и зрительные нервы развиваются из выростов переднего мозгового пузыря и являются отростками клеток, которые залегают в слизистой оболочке полости носа или в сетчатке глаза. Остальные чувствительные нервы образуются путем выселения из головного мозга молодых нервных клеток, отростки которых образуют чувствительные нервы. Двигательные ЧМН образованы из двигательных волокон. На этом основании ЧМН различаются на: чувствительные (1, 2, 8 пары), двигательные (3, 4, 6, 11, 12 пары), смешанные (5, 7, 9, 10 пары).

**Черепномозговые нервы и их функции**

Номер пары	Наименование нерва	Функция
I	Обонятельный	Сенсорный вход от обонятельного эпителия
II	Зрительный	Сенсорный вход от ганглиозных клеток сетчатки
III	Глазодвигательный	Моторный выход к четырем из шести наружных мышц глазного яблока
IV	Блоковый	Моторный выход к верхней косой мышце глазного яблока
V	Тройничный	Основной сенсорный вход от лица. Моторный выход к жевательным мышцам
VI	Отводящий	Моторный выход к наружной прямой мышце глазного яблока
VII	Лицевой	Основной моторный выход к мышцам лица. Сенсорный вход от некоторых вкусовых рецепторов
VIII	Слуховой	Сенсорный вход от внутреннего уха и вестибулярного органа
IX	Языкоглоточный	Сенсорный вход от рецепторов (в том числе вкусовых) языка и глотки
X	Блуждающий	Главный парасимпатический моторный выход к мышцам многих внутренних органов: сердца, желудка, кишечника и др. Моторный выход к мышцам глотки. Сенсорный вход от некоторых вкусовых рецепторов
XI	Добавочный	Моторный выход к грудино-ключично-сосковой и трапецевидной мышцам
XII	Подъязычный	Моторный выход к мышцам языка

**Обонятельные нервы.**

Обонятельные нервы являются чувствительными, образуются длинными отростками обонятельных клеток, расположенных в слизистой оболочке обонятельной области полости носа.

Они собраны в виде тонких 15 – 20 нервов, проходящих через отверстия в решетчатой пластинке решетчатой кости в полость черепа, вступают в обонятельную луковицу, проходят в обонятельный тракт и вступают в обонятельный треугольник. Затем они следуют в парагиппокаммальную извилину и в крючок, где расположен высший корковый центр обоняния.

**Зрительный нерв.**

Зрительный нерв является чувствительным, образован аксонами ганглиозных клеток сетчатки. Это проводник зрительных импульсов, возникающих в палочках и колбочках. Нервные импульсы передаются сначала биполярным клеткам, затем ганглиозным.

Их отростки образуют зрительный нерв, который выходит из глазницы через зрительный канал клиновидной кости и попадает в полость черепа. В черепе 2 нерва образуют перекрест (хиазма) и вступают в зрительный тракт. Нервы подходят к подкорковым центрам: латеральным коленчатым телам, верхним холмикам четверохолмия и к подушкам таламусов. Ядра верхних холмиков связаны с ядрами глазодвигательного нерва и добавочным ядром Якубовича, через которое осуществляется зрачковый рефлекс (сужение зрачка при ярком свете). Также идет связь с ядрами передних рогов спинного мозга через покрывающе - спинномозговой путь (ориентировочный рефлекс на внезапные световые раздражители). От ядер латеральных коленчатых тел и подушек таламусов аксоны нервов идут в затылочную долю коры к шпорной борозде, где осуществляется анализ и синтез зрительных восприятий.

**Глазодвигательный нерв.**

Глазодвигательный нерв состоит из двигательных соматических и афферентных парасимпатических нервных волокон. Это аксоны двигательного ядра и ядра Якубовича, находящиеся на дне мозгового водопровода на уровне верхних холмиков крыши среднего мозга. Нерв выходит из полости черепа через верхнюю глазничную щель в глазницу и делится на 2 ветви: верхняя, нижняя.

Двигательные соматические волокна этих ветвей иннервируют поперечно – полосатые мышцы глазного яблока: верхняя прямая, нижняя прямая, медиальная прямая, нижняя косая, мышца, поднимающая верхнее веко,

Парасимпатические волокна иннервируют гладкие мышцы: мышца, суживающая зрачок, ресничная мышца.



**Блоковый нерв.**

Блоковый нерв является двигательным. Он тонкий, начинается от ядра на дне водопровода на уровне нижних холмиков крыши. Нерв выходит в глазницу через верхнюю глазничную щель, доходит до верхней косой мышцы и иннервирует ее.

**Тройничный нерв.**

Тройничный нерв является смешанным и самым толстым из всех ЧМН. Чувствительные волокна – это дендриты чувствительного узла, который находится в верхушке пирамиды височной кости. Эти волокна образуют 3 ветви:

1.                   глазной нерв
2.                   верхнечелюстной нерв
3.                   нижнечелюстной нерв

Центральные отростки нейронов тройничного узла образуют чувствительный корешок тройничного нерва, который идет в мозг к чувствительным ядрам моста и продолговатого мозга. От чувствительных ядер тройничного нерва аксоны идут в таламус и в нижние отделы постцентральной извилины. Двигательные волокна – это аксоны нейронов двигательного ядра, расположенного в мосту.

Эти волокна образуют двигательный корешок при выходе из мозга, который, минуя тройничный узел, присоединяется к нижнечелюстному нерву. Следовательно, глазной и верхнечелюстной нервы только чувствительные, а нижнечелюстной – смешанный.

**Глазной нерв.**

Глазной нерв выходит в глазницу через верхнюю глазничную щель и делится на:

- слезный
- лобный
- носоресничный

Они иннервируют слезную железу, глазное яблоко, кожу верхнего века, лба, слизистую оболочку носа, лобной, клиновидной и решетчатой пазух.

**Верхнечелюстной нерв.**

Этот нерв выходит из полости черепа через круглое отверстие в крыловидно - небную ямку, где от него отходят:

- подглазничный нерв
- скуловой нерв

Подглазничный нерв выходит через нижнюю глазничную щель в полость глазницы и оттуда через подглазничный канал на переднюю поверхность верхней челюсти. В подглазничном канале он иннервирует зубы и десны верхней челюсти. На лице он иннервирует кожу нижнего века, носа и верхней губы. Скуловой нерв выходит в глазницу, иннервируют слезную железу, затем идет в скулоглазничное отверстие скуловой кости и делится на 2 ветви: одна выходит в височную ямку, где иннервирует кожу височной области и латерального угла глаза. Вторая ветвь выходит на переднюю поверхность скуловой кости и иннервирует кожу скуловой и щечной областей.

**Нижнечелюстной нерв.**

Этот нерв выходит из полости черепа через овальное отверстие в подвисочную ямку. Он иннервирует все жевательные мышцы, мышцу, напрягающую барабанную перепонку, челюстно – подъязычную мышцу, переднее брюшко двубрюшной мышцы.

Чувствительные волокна этого нерва образуют ветви:

1. менингеальная ветвь (возвращается в полость черепа через остистое отверстие и иннервирует твердую мозговую оболочку)
2. щечный нерв (иннервирует кожу и слизистую оболочку щек)
3. ушно – височный нерв (кожа ушной раковины, наружного слухового прохода, барабанная перепонка, кожа височной области)
4. язычный нерв (общая чувствительность слизистой оболочки передних двух третей языка и слизистой оболочки полости рта)
5. нижний альвеолярный нерв (самый крупный нерв из этих ветвей; входит в нижнечелюстной канал, иннервирует зубы и десны нижней челюсти, затем выходит через подбородочное отверстие и иннервирует кожу подбородка и нижней губы)

**Отводящий нерв.**

Этот нерв является двигательным, образован аксонами нейронов ядра, находящегося в покрышке моста. Нерв проходит в глазницу через верхнюю глазничную щель и иннервирует латеральную прямую мышцу глазного яблока.

### Лицевой нерв.

Является смешанным по функции, включает в себя: собственно лицевой и промежуточный нервы. Ядра его расположены в мосту. Оба нерва выходят из полости мозга рядом, входят во внутренний слуховой проход и сливаются в лицевой нерв. В лицевом канале пирамиды височной кости от нерва отходят:

1. большой каменистый нерв (несет волокна к крыловидно – небному узлу, иннервирует слезную железу, железы слизистой оболочки полости рта, носа и глотки)
2. барабанная струна (проходит через барабанную полость и сливается с язычным нервом)
3. стременный нерв (иннервирует стременную мышцу барабанной полости)

Отдав свои ветви в лицевом канале, лицевой нерв выходит из него через шилососцевидное отверстие. Далее он иннервирует заднее брюшко надчерепной мышцы, заднюю ушную, заднее брюшко 2 – брюшной мышцы и шилоподъязычную. Затем нерв вступает в околушную железу и веерообразно распадается, образуя большую гусиную лапку - околушное сплетение. Оно состоит из двигательных волокон и иннервирует все мимические мышцы и частично мышцы шеи. Паралич лицевого нерва - паралич Бэла (инфекция, переохлаждение).

**Преддверно – улитковый нерв.** Этот нерв является чувствительным и образован чувствительными нервными волокнами, идущими от органа слуха и равновесия. Имеет 2 части: преддверную и улитковую. Преддверная часть – проводник импульсов от статического аппарата, а улитковая часть проводит импульсы от спирального органа. Обе части имеют узлы, расположенные в пирамиде височной кости. Отростки клеток преддверного узла заканчиваются на рецепторах вестибулярного аппарата, а улиткового узла – на рецепторах спирального органа улитки внутреннего уха. Центральные отростки этих узлов объединяются во внутреннем слуховом проходе в преддверно – улитковый нерв. Он выходит из пирамиды височной кости через внутреннее слуховое отверстие и заканчивается в ядрах моста. Аксоны клеток вестибулярных ядер идут к ядрам мозжечка, спинному мозгу – преддверно – спинномозговой путь. Часть волокон преддверной части заканчивается в мозжечке. Преддверная часть регулирует положение тела в пространстве. Аксоны клеток улитковых ядер подходят к подкорковым центрам слуха: медиальным коленчатым телам и нижним холмикам четверохолмия. От медиальных коленчатых тел импульсы идут в корковый центр слуха - височная доля.

### Языкоглоточный нерв.

Этот нерв является смешанным, но чувствительные волокна в нем преобладают. Ядра его находятся в продолговатом мозге:

- двигательное – общее с блуждающим нервом
- вегетативное – нижнее слюноотделительное ядро
- ядро одиночного пути

Волокна этих ядер образуют нерв, который выходит из полости черепа через яремное отверстие вместе с блуждающим и добавочным нервами. У отверстия нерв образует 2 узла: верхний и крупный нижний. Аксоны нейронов этих узлов заканчиваются в ядре одиночного пути продолговатого мозга, а периферические отростки подходят к рецепторам слизистой оболочки задней трети языка, к слизистой оболочке глотки и среднего уха. Ветвями языкоглоточного нерва являются:

1. барабанный нерв (иннервирует слизистую оболочку барабанной полости и слуховой трубы)
2. миндаликовые нервы (иннервируют слизистую оболочку небных дужек и небных миндалин)
3. синусный нерв (подходит к сонному синусу и сонному клубочку)
4. шилоглоточный нерв
5. глоточные нервы (образуют глоточное сплетение)
6. соединительный нерв (присоединяются к ушной ветви блуждающего нерва)

### Блуждающий нерв.

Этот нерв является смешанным и самым длинным из ЧМН. Основная часть нерва - парасимпатические волокна – это главный парасимпатический нерв в теле. Ядра его в продолговатом мозге. Нерв выходит из полости черепа через яремное отверстие, где его чувствительная часть образует 2 узла: верхний и нижний. Чувствительные волокна этих узлов разветвляются во внутренних органах, содержащих висцерорецепторы. Центральные отростки нейронов этих узлов заканчиваются в ядре одиночного пути продолговатого мозга. Одна из чувствительных ветвей – ветвь депрессор – заканчивается в дуге аорты, где регулирует кровяное давление. Двигательные волокна иннервируют мышцы глотки, мягкого неба и

мышцы гортани. Парасимпатические волокна иннервируют органы шеи, груди и живота за исключением сигмовидной кишки и органов малого таза. По волокнам блуждающего нерва идут импульсы, замедляющие ритм сердцебиения, расширяющие сосуды, суживающие бронхи, увеличивающие перистальтику, расслабляющие сфинктеры ЖКТ и повышающие секрецию пищеварительных желез. Отделы блуждающего нерва: головной, шейный, грудной, брюшной.

От головного отдела отходят нервы, иннервирующие твердую оболочку головного мозга, кожу задней стенки наружного слухового прохода и части ушной раковины. От шейного отдела отходят глоточные ветви, верхние шейные сердечные, верхний гортанный и возвратный гортанный нервы. От грудного отдела отходят грудные сердечные ветви, бронхиальные и пищеводные нервы. Брюшной отдел представлен передним и задним блуждающими стволами. Передний отходит от передней поверхности желудка и иннервирует желудок и печень. Задний находится на задней поверхности желудка и иннервирует желудок, печень, поджелудочную железу, селезенку, почки, яичники, яички. Блуждающий нерв образует на задней стенке брюшной полости чревное (солнечное) сплетение. Оно расположено вокруг 2 поясничного позвонка и иннервирует все органы брюшной полости, за исключением сигмовидной кишки и органов малого таза.

#### **Добавочный нерв.**

Добавочный нерв имеет 2 ядра: в продолговатом и спинном мозге. Нерв начинается корешками, которые идут вверх в полость черепа через большое затылочное отверстие. Одна часть этого нерва подходит к стволу блуждающего нерва, а вторая выходит через яремное отверстие, спускается вниз и иннервирует грудино – ключично - сосцевидную мышцу и трапецевидную.

#### **Подъязычный нерв.**

Этот нерв является двигательным, ядро имеет в продолговатом мозге. Нерв выходит через борозду между пирамидой и оливой, покидает полость черепа через канал подъязычного нерва, подходит к языку иннервирует всю его мускулатуру и несколько мышц шеи. Одна из его ветвей соединяется с ветвями шейного сплетения, образуя шейную петлю. Ее нервы иннервируют подподъязычные мышцы.

### **ПСИХИЧЕСКАЯ ДЕЯТЕЛЬНОСТЬ – ФИЗИОЛОГИЧЕСКАЯ ОСНОВА ПСИХО – СОЦИАЛЬНЫХ ПОТРЕБНОСТЕЙ. УСЛОВНЫЕ РЕФЛЕКСЫ, ВИДЫ. ТИПЫ ВНД. ФОРМЫ ПСИХИЧЕСКОЙ ДЕЯТЕЛЬНОСТИ.**

КБМ и подкорковые образования обеспечивают рефлекторные реакции, за счет которых осуществляются взаимодействия человека с окружающей средой. Впервые о рефлекторном характере рефлекторной деятельности заговорил Сеченов «Рефлексы головного мозга». Его идеи развил Павлов, который создал метод условных рефлексов. Это и позволило ему развить учение о ВНД. Она осуществляется за счет 2 механизмов:

- инстинкты
- условные рефлексы

Инстинкты – сложные врожденные цепные безусловные рефлекторные реакции, которые осуществляются за счет подкорковых ядер и промежуточного мозга. Они одинаковы у членов одного вида и передаются по наследству. Связаны они с питанием, защитой и размножением. Условные рефлексы – индивидуальные приобретенные рефлекторные реакции, которые вырабатываются на базе безусловных рефлексов. Они осуществляются за счет работы КБМ. Принципы условнорефлекторной деятельности больших полушарий:

1. принцип структурности: каждой морфологической структуре соответствует своя функция (КБМ характерна функция образования временных нервных связей - условных рефлексов)
2. принцип детерминизма: рефлекторные реакции имеют причинную обусловленность
3. принципы анализа и синтеза (за счет аналитической деятельности КБМ человек может расчленять сложные явления на простые и изучать их по отдельности и изучать сущность предметов и явлений в целом – синтез; в этом заключается мышление человека)

И.П.Павлов рефлексы делил:

1. безусловные (врожденные): передаются по наследству, проявляются только при наличии раздражителя, имеют готовые рефлекторные дуги, осуществляются подкорковыми ядрами, стволом мозга и спинным мозгом, сохраняются при удалении КБМ

2. условные (приобретенные): имеют временную нервную связь с раздражителем внешней или внутренней среды, приобретаются в течение индивидуальной жизни, неодинаковы у представителей одного вида, не имеют готовых рефлекторных дуг, осуществляются КБМ, легко изменяются, исчезают и вновь образуются, исчезают при удалении КБМ

Для образования условного рефлекса необходимо сочетание 2 раздражителей:

- индифферентный раздражитель, который затем становится условным сигналом
- безусловный раздражитель, который вызывает условный рефлекс

Условный сигнал всегда предшествует действию безусловного раздражителя. Подкрепление условного сигнала безусловным раздражителем должно быть многократным. Для формирования условного рефлекса необходима полная изолированность от окружающего мира. Павлов для этого использовал помещения в башне, которая стояла в отдалении на высоком месте – камера Павлова. Этапы формирования условного слюноотделительного рефлекса:

1. зажигаем лампочку перед собакой (5 – 10 сек)
2. ориентировочный рефлекс – поворот головы и глаз собаки в сторону света
3. предлагают пищу (собака должна быть голодной) – безусловный раздражитель

Через несколько повторений (8 – 10 раз) свет для собаки становится индифферентным раздражителем – безразличным, и только он становится условным сигналом для отделения слюны у собаки. Образование условных рефлексов всегда связано с образованием новых нервных связей в КБМ. Условный сигнал всегда вызывает возбуждение в соответствующем отделе мозга. одновременно импульсы идут в кору, где возникает 2 очага возбуждения (один в мозговом отделе анализатора, второй в корковом представительстве центра безусловного рефлекса. Между этими центрами устанавливается временная нервная связь. При действии раздражителя в коре возникает более сильный очаг возбуждения – доминанта (свет возбуждал фоторецепторы глаза, импульс поступал по зрительным нервам в головной мозг и по вставочным нейронам к зрительной области коры (шпорная борозда. Нервные импульсы по соответствующим нервам поступали в центр слюноотделения (продолговатый мозг) и к слюнным железам. В формировании рефлекторной дуги принимали участие нейроны РФ, подкорковые ядра, лимбическая система, но в этом процессе КБМ играла ведущую роль. Условные рефлексы Павлов делил:

- натуральные (формируются на естественные качества безусловного раздражителя – запах, вид пищи)
- искусственные (свет, звук, температура)

Кроме данных рефлексов, различают рефлексы высшего порядка: слюноотделительный рефлекс собаки на звонок (механический раздражитель кожи – звонок – пища, в результате один только механический раздражитель становится сигналом для отделения слюны). В КБМ существуют 2 вида торможения условных рефлексов:

- безусловное (врожденное):
  1. внешнее (формируется под влиянием нового доминантного раздражителя: слюноотделительный рефлекс угасает у собаки при ощутимых болевых раздражениях)
  2. запретное (при усилении силы и продолжительности условного сигнала: при усилении силы и продолжительности звонка слюноотделение у собаки прекращается; это торможение препятствует истощению нервной системы – запрет (защита))
- условное (внутреннее) – свойство клеток коры. Основное значение для его выработки является неподкрепление условного раздражителя безусловным (свет есть, пищи нет).

Условные рефлексы имеют приспособительное значение для организма. В борьбе за существование выживает то животное, у которого быстрее и больше вырабатывается условных рефлексов. Человек также лучше и быстрее приспосабливается к изменяющимся условиям окружающей среды, если скорость образования условных рефлексов у него высокая.

Учение И.П.Павлова о сигнальных системах – является логическим продолжением развития его учения об условных рефлексах. Между ВНД человека и особенностями животных существуют качественные различия. Переход человека к ВНД является качественным скачком, совершенным под влиянием социальных факторов. Сигнальные системы – способность отражать окружающий мир. Первая сигнальная система имеется у человека и у животных. Деятельность этой системы проявляется в условных рефлексах, формирующихся на любые раздражители внешней среды, за исключением слова. Она обеспечивает предметное конкретное мышление. На определенном этапе развития человека под влиянием трудовой деятельности и речи к первой сигнальной системе присоединяется вторая. Речь и труд способствовали развитию органов чувств, головного мозга и тонкой моторики рук.

Деятельность второй сигнальной системы проявляется в речевых условных рефлексах. Они обобщенно сигнализируют человека об окружающей действительности. По Павлову – слово – сигнал сигналов, т. е. человек в данный момент может не видеть предмета, но с помощью слов, которыми его описывают, может хорошо его себе представлять. Вторая сигнальная система обеспечивает абстрактное мышление в виде понятий, суждений и умозаключений. Речевые рефлексы формируются благодаря активности нейронов лобной области и области речедвигательного анализатора. Периферический отдел его – рецепторы гортани, мягкого неба и языка. По ним нервные импульсы идут в мозговой отдел речедвигательного анализатора – несколько зон коры. Слово для человека в процессе эволюции стало означать очень много: словом можно поддержать человека, поднять настроение, а также им можно убить человека. Это нужно всегда учитывать при общении с пациентами. Неосторожно сказанное слово может значительно ухудшить состояние человека и привести к депрессии и нежеланию бороться за свою жизнь.

Животные же реагируют на слова по – другому. Они не реагируют на смысловое значение слов, для них важно знакомое сочетание звуков, интонация, поза человека, хозяина. Если заменить знакомое животному слово на похожее по звучанию – ответная реакция будет та же.

Ребенок рождается только с безусловными рефлексами. Затем на базе безусловных рефлексов формируются условные – ПСС. Когда ребенок начинает говорить и распознавать окружающую действительность – на базе ПСС формируется ВСС.

Она является высшим регулятором поведения человека в окружающей его природной с социальной среде. Обе СС тесно взаимосвязаны.

Подтипом ВНД следует понимать совокупность нервных процессов, обусловленными наследственными особенностями организма и приобретаемыми в процессе индивидуальной жизни. В основу деления нервных процессов на типы Павлов положил 3 свойства нервных процессов:

1. сила
2. уравновешенность
3. подвижность

Сила – способность клеток коры сохранять адекватные реакции на сильные и сверхсильные раздражители. Уравновешенность – одинаковые по силе процессы возбуждения и торможения. Чаще у людей преобладает процесс возбуждения. Подвижность – скорость перехода процессов возбуждения и торможения друг в друга. Виды нервной системы:

1. сильный неуравновешенный тип: сильные неуравновешенные и подвижные нервные процессы; процесс возбуждения преобладает над торможением; поведение агрессивное - безудержный тип
2. слабый тормозный тип: слабые неуравновешенные нервные процессы; преобладает процесс торможения; люди трусливые и застенчивые
3. сильный уравновешенный подвижный тип: люди работоспособные, подвижные, любознательные и веселые; у них быстро сменяются процессы возбуждения и торможения
4. сильный уравновешенный инертный: процессы торможения медленно сменяют процесс возбуждения и наоборот; люди малоподвижные, инертные, аккуратные

В природе преобладают переходные формы между этими типами. Основные свойства нервных процессов наследуются. Поведение человека подчиняется не только типам ВНД, но и влиянию внешней среды – воспитание и обучение. Учитывая взаимодействие первой и второй СС, Павлов выделяет 4 типа ВНД, используя терминологию Гиппократ (в теле человека течет желчь разного цвета, которая и определяет поведение):

1. холерик – сильный неуравновешенный тип ВНД – люди энергичные, подвижные, но вспыльчивые и быстро утомляемые
  2. меланхолик – слабый тип ВНД – люди пессимистичные, унылые, неуверенные в себе
  3. сангвиник – сильный уравновешенный подвижный тип ВНД – люди жизнерадостные, работоспособные
  4. флегматик – сильный уравновешенный инертный тип ВНД – люди спокойные уравновешенные, упорные труженики
- В человеке всегда преобладает какой – то один тип нервных процессов, людей с чистыми типами ВНД нет. У большинства людей преобладает какой – либо тип СС:
- художественный тип – преобладает первая СС – художники, писатели и музыканты
  - мыслительный тип – преобладает вторая СС – математики, физики, философы

### ТЕМА 3.2. ВЕГЕТАТИВНАЯ НЕРВНАЯ СИСТЕМА.

#### Содержание учебного материала

1. Классификация вегетативной нервной системы, области иннервации и функции вегетативной нервной системы.
2. Центральные и периферические отделы вегетативной нервной системы. Роль парасимпатического и симпатического отделов вегетативной нервной системы.
3. Влияние вегетативной иннервации на внутренние органы. Вегетативная рефлекторная дуга, медиаторы в синапсах

**ВНС** – совокупность эфферентных нейронов головного и спинного мозга и ганглиев, которые иннервируют внутренние органы. Через этот отдел ЦНС регулирует деятельность и питание, а также взаимоотношения между внутренними органами, поддерживая гомеостаз. Она принимает активное участие в рефлекторной саморегуляции организма. Она не имеет своих афферентных путей, но имеет общие с соматической системой. Ее называют автономной или растительной системой, т. к. она работает без участия ЦНС. ВНС включает в себя:

1. центральный отдел:
  - парасимпатические ядра 3, 7, 9, 10 пар ЧМН
  - вегетативное ядро, образующее боковой промежуточный столб 8 шейного, всех грудных и 2 верхнего поясничных сегментов спинного мозга
  - симпатические ядра, залегающие в сером веществе 2 – 4 крестцовых сегментов
2. периферический отдел:
  - вегетативные нервы, выходящие из головного и спинного мозга
  - вегетативные сплетения
  - вегетативные узлы
  - симпатический ствол с его узлами, ветвями и нервами
  - концевые узлы парасимпатической части ВНС

#### **ВНС включает в себя:**

1. симпатический отдел (преганглионарное волокно у него короче постганглионарного, передача импульсов с волокон происходит очень быстро)
2. парасимпатический отдел (противоположен)

Показатель сравнения	Соматическая нервная система	Вегетативная нервная система
Выполняемые функции	Обеспечивает восприятие раздражения, сокращение скелетных мышц, работу ВНД	Обеспечивает сокращение и расслабление гладких произвольных мышц сосудов и внутренних органов, питание скелетных мышц, желез, мозга, регуляцию гомеостаза, теплообмена, обмена веществ
Положение тела эфферентного нейрона	Головной и спинной мозг	Периферические ганглии
Выход из ЦНС	Сегментарный на всем протяжении, начиная с	Очаговый

	верхних холмиков и заканчивая крестцовым отделом спинного мозга	
Эфферентный путь рефлекса	От мотонейрона до мышцы	От мозга до ганглия, от узла до органа
Перерезка переднего корешка	Вызывает полное перерождение всех нервных волокон, т. к. нервная клетка находится в спинном мозге и отделяется от нервного волокна	Нейрон продолжает функционировать автономно
Распределение эфферентных волокон на периферии	Сегментарное по метамерам тела	Не сегментарное
Толщина волокна	толстые	тонкие
возбудимость	высокая	низкая
Скорость проведения возбуждения	высокая	низкая
Рефрактерный период	короткий	длинный
Распространение возбуждения по периферии	Ограниченная область	Неограниченная область

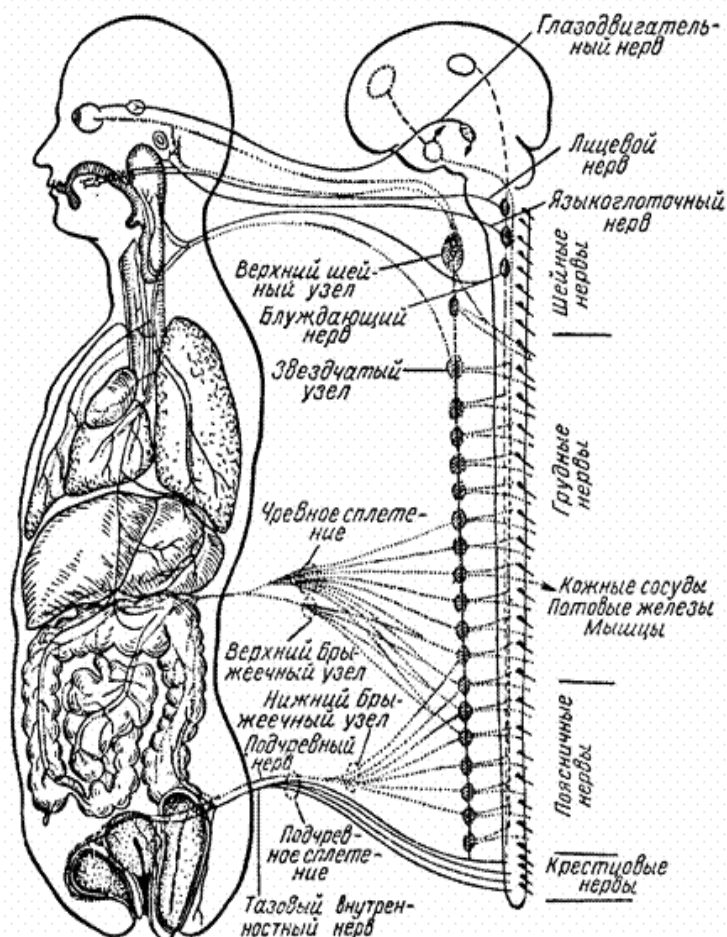


Рис. 72. Вегетативная нервная система. Симпатические ядра (центры) заштрихованы, узлы и нервы (волокна) показаны пунктиром, парасимпатические нервы—черными линиями.



### СИМПАТИЧЕСКАЯ ЧАСТЬ ВНС ИМЕЕТ: ЦЕНТРАЛЬНЫЙ ОТДЕЛ, ПЕРИФЕРИЧЕСКИЙ ОТДЕЛ.

Центральный отдел образует нейроны боковых промежуточных столбов спинного мозга от 8 шейного до 2 поясничного сегментов спинного мозга. Периферический отдел – нервные волокна и ганглии:

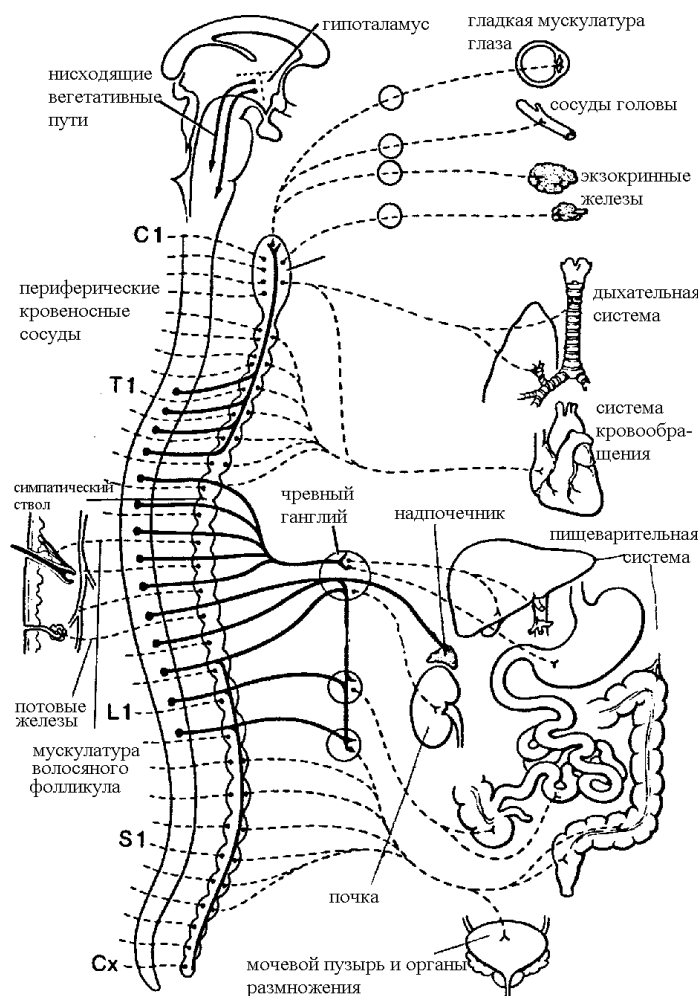
- околопозвоночные (2 цепочки по сторонам позвоночника – правый и левый симпатические стволы)
- предпозвоночные узлы (лежат в полостях тела)

Симпатические волокна выходят из спинного мозга в составе передних корешков СМН, затем через белую соединительную ветвь подходят к симпатическому стволу. Там часть волокон переключается на эфферентные нейроны и их волокна подходят к органам. Другая часть волокон проходит через узел без перерыва, подходит к предпозвоночным узлам, переключается в них, а затем постганглионарные волокна идут к органам. Для таких волокон характерно образование сплетений по ходу артерий. Они образуют самостоятельно идущие нервы - чревный нерв. Симпатические стволы – цепочки нервных узлов, соединенных межузловыми ветвями. Отделы стволов: шейный, грудной, поясничный, крестцовый.

Самым крупным узлом шейного отдела является верхний шейный узел, от которого отходят ветви, осуществляющие симпатическую иннервацию органов, кожи и сосудов головы и шеи. Все 3 шейных узла отдают симпатическую иннервацию сосудам головного и спинного мозга, их оболочкам, щитовидной и паращитовидной железам, сердцу.

От узлов грудного отдела отходят ветви к аорте, сердцу, легким, бронхам, пищеводу и образуют одноименные органные сплетения: аортальное, сердечное, легочное, пищеводное.

Крупными нервами грудного отдела являются большой и малый внутренностные нервы, которые проходят между ножками диафрагмы и попадают в брюшную полость, где заканчиваются в узлах чревного сплетения. Узлы поясничного отдела иннервируют органы брюшной полости и участвуют в образовании чревного сплетения. Ветви крестцового отдела иннервируют конечные отделы пищеварительного тракта и органы малого таза. От всех узлов симпатического ствола отходят серые соединительные ветви к СМН. Симпатические волокна серых ветвей иннервируют



сосуды туловища, конечностей и железы. Таким образом симпатическая система иннервирует все органы и ткани тела. Общий характер влияния симпатического отдела сводится к обеспечению его деятельного состояния. С его участием осуществляются рефлексы расширения зрачков, бронхов, усиления и учащения сердечных сокращений, расширение сосудов легких, сердца и мозга. Она осуществляет выброс депонированной крови из печени, селезенки, расщепление гликогена в печени до глюкозы, поддерживает гомеостаз.

Симпатическая система угнетает деятельность ряда внутренних органов: в результате сужения сосудов почек уменьшается процесс мочеобразования. Симпатический отдел оказывает трофическое влияние на обменные процессы в

Рис. 73. Органы, иннервируемые симпатической системой.

мышцах и в ЦНС. Она оказывает адаптационно – трофическое влияние на организм – приспособливает деятельность органа к потребностям целого организма.

Второе объяснение симпатического отдела ВНС. Правый и левый симпатические стволы расположены по бокам от позвоночника. Их узлы соединены межузловыми ветвями. Шейный отдел включает в себя верхний шейный узел (внутренностный сонный нерв – ресничный узел, верхний сердечный нерв), средний шейный узел (средние сердечные нервы) и нижний узел (нижние сердечные нервы). Они отдают симпатическую иннервацию органам головы, шеи, груди (сердце). Грудной отдел включает в себя 10 узлов.

От них отходят большой и малый внутренностные нервы, которые проходят через диафрагму в брюшную полость и образуют чревное (солнечное сплетение) – вокруг 1 поясничного позвонка – иннервирует кишечник до нисходящей ободочной кишки, печень, поджелудочную железу, почки, надпочечники, половые железы. В брюшной полости симпатические нервы образуют узлы: правый, левый и верхний брыжеечный. Поясничный отдел включает в себя 4 узла. От них отходят нервы, участвующие в образовании аортальных сплетений на органах, и они образуют верхний подчревный узел, который образует правое и левое подчревные сплетения (органы малого таза, нижние конечности, конечные отделы ЖКТ). Крестцовый отдел включает в себя 3 – 4 узла (подчревные сплетения). Копчиковый отдел включает в себя 1 узел.

**Парасимпатическая часть ВНС также имеет центральный и периферический отделы.**  
**Центральный отдел:** парасимпатические ядра глазодвигательного (средний мозг) нерва, ядро лицевого нерва (мост), ядро языкоглоточного нерва (продолговатый мозг), ядро блуждающего нерва (продолговатый мозг), парасимпатические ядра 2 – 4 крестцовых сегментов спинного мозга, Периферический отдел состоит из узлов и волокон, входящих в состав 3, 7, 9, 10 пар ЧМН.

В среднем мозге рядом с двигательным ядром глазодвигательного нерва имеется ядро Якубовича. От него волокна идут в составе глазодвигательного нерва к ресничному узлу. От него волокна идут к мышце, суживающей зрачок и ресничной мышце. В покрывке моста рядом с ядром лицевого нерва лежит парасимпатическое верхнее слюноотделительное ядро, отростки клеток которого идут в составе ветвей 7 пары ЧМН.

Одна часть волокон достигает слезной железы, другая часть достигает слюнных желез ротовой полости, носовой и глотки. Часть волокон присоединяется к языкоглоточному нерву и иннервирует подъязычную и поднижнечелюстные слюнные железы. Нижнее слюноотделительное ядро, расположенное в продолговатом мозге, дает начало парасимпатическим волокнам околоушной железы. Самое большое количество парасимпатических волокон проходит в составе блуждающего нерва.

Они берут начало от заднего парасимпатического ядра блуждающего нерва и иннервируют все органы шеи, грудной и брюшной полостей. Парасимпатическая иннервация нисходящей сигмовидной и прямой кишки и органов малого таза осуществляется за счет внутренностных тазовых нервов, отходящих от крестцовых парасимпатических сплетений. Общий план влияния парасимпатической системы на организм сводится к обеспечению состояния покоя и сохранению энергии. Она принимает активное участие в регуляции внутренних органов, в процессах восстановления организма после деятельного состояния. При раздражении парасимпатических волокон возникает: сужение зрачков, бронхов, замедление частоты и ослабление силы сердечных сокращений, брадикардия, падение АД, повышение секреции слюнных желез, опорожнение полых органов.

Второе объяснение парасимпатического отдела ВНС. Из среднего мозга в составе глазодвигательного нерва отходят волокна к ресничному узлу (мышца, суживающая зрачок и ресничная мышца). В продолговатом мозге находится верхнее слюноотделительное ядро. От него волокна идут в составе лицевого нерва через крыло – небный узел (подъязычная, поднижнечелюстная железы, слизистые неба и носа). От нижнего слюноотделительного ядра волокна идут в составе языкоглоточного нерва к ушному узлу (околоушную слюнную железу).

От заднего ядра блуждающего нерва отходят волокна к органам и образуют в них интрамуральные узлы (сердце, щитовидная железа, тимус, трахея, бронхи, пищевод, желудок, кишечник). В крестцовом отделе в боковых рогах спинного мозга расположены узлы, дающие волокна, образующие крестцовые сплетения. От них отходят тазовые нервы (конечные отделы ЖКТ, мочевые органы, половые органы).

Парасимпатическая система не обладает адаптационно - трофическим влиянием на организм. Две части ВНС являются антагонистами, но работают в единой системе: при раздражении одного отдела активизируется и другой.

Управляющими центрами ВНС являются вегетативные интрамуральные ганглии. Они состоят из эфферентных, вставочных и афферентных нейронов и обеспечивают местные рефлексы. Существует еще метасимпатическая нервная система – комплекс микроганглионарных образований, расположенных в стенках внутренних органов. Околопозвоночные и предпозвоночные узлы, лежащие в грудной и брюшной полостях, также являются регуляторными центрами ВНС. В них происходит переключение импульсов с афферентных на эфферентные нейроны. В гипоталамусе имеются центры, координирующие взаимодействие симпатического и парасимпатического отделов ВНС. ЛС во взаимодействии с гипоталамусом осуществляет сложную координацию вегетативных функций с соматической деятельностью и эмоциями. Мозжечок избирательно связан с симпатической системой и опосредованно через симпатические нервы влияет на деятельность всех внутренних органов, являясь универсальным стабилизатором их функций. Раздражение передних участков коры приводит к изменению кровообращения и дыхания, следовательно, подтвердилась идея Павлова о том, что кора координирует и регулирует функции ВНС.

Вегетодистония – это комплекс симптомов, возникающий в результате функциональных нарушений в образованиях ВНС. Причиной является высокая лабильность и возбудимость ВНС. Большое значение имеют психогенные факторы, которые повышают возбудимость различных отделов ВНС. Длительные функциональные изменения приводят к органическим поражениям: гипертоническая болезнь, язвенная болезнь. Симптоматика разная: озноб, головные боли, боли в сердце, суставах, желудке, жар. Отмечается высокая потливость, изменение формы зрачков, пульса, АД. Течение вегетодистоний хроническое. Профилактикой является ЗОЖ. Симпатикотоники – люди с повышенным тонусом симпатического отдела ВНС, парасимпатикотоники (ваготоники) – парасимпатического отдела.

В обычных условиях у здоровых людей наблюдаются суточные колебания тонуса ВНС. В ночное время – повышен тонус парасимпатического отдела, в дневное – симпатического.

<b>Орган</b>	<b>Действие симпатических нервов</b>	<b>Действие парасимпатических нервов</b>
Мышцы радужной оболочки глаза	Расширение зрачка	Сужение зрачка
Ресничная мышца сумки хрусталика	расслабление	сокращение
Слезные железы	слезотечение	Нет
сердце	Усиление и учащение сокращений	наоборот
Коронарные сосуды	расширение	сужение
Сосуды слюнных желез	Сужение	расширение
Сосуды мышц	расширение	сужение
Сосуды мозга	расширение	сужение
Кровяное давление	повышение	снижение
bronхи	расширение	сужение
Работа слюнных желез	Выделение вязкой слюны	Выделение водянистой слюны
Железы желудка	Угнетение секреции	Стимуляция секреции
печень	Желчеобразование и гликолиз с выделением сахара	Выделение желчи
Потовые железы	Стимуляция выделения	нет
кожа	Поднятие волос	Опускание волос
Стенки ЖКТ	Снижение тонуса и понижение перистальтики	Повышение тонуса и перистальтики
Пилорический и анальный сфинктеры	сокращение	расслабление
Мочевой пузырь	расслабление	сокращение
Сфинктер мочевого пузыря	сокращение	расслабление
Надпочечники	Стимуляция выработки адреналина	нет

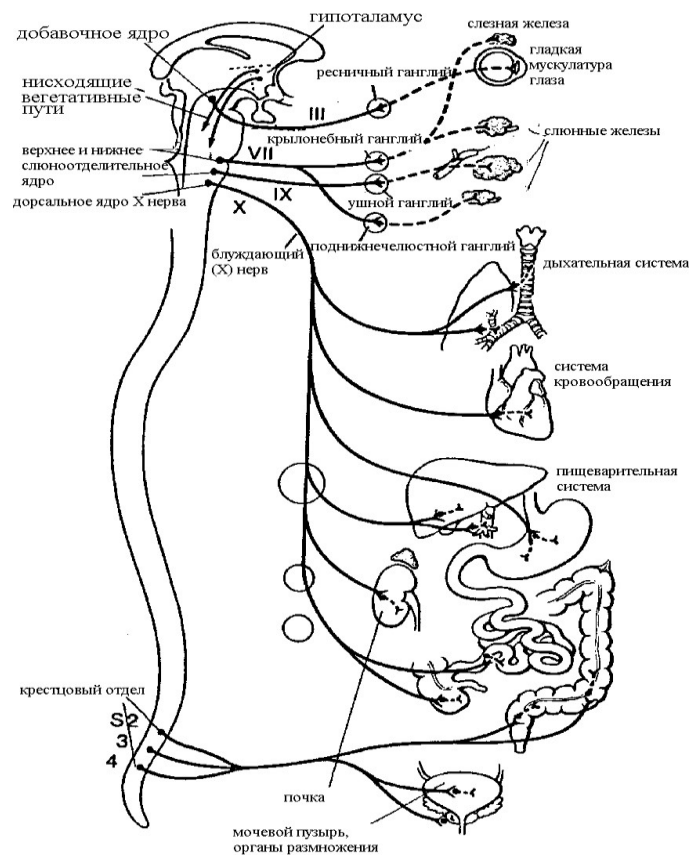


Рис. 74. Органы, иннервируемые парасимпатической системой.

### ТЕМА 3.3. ФУНКЦИОНАЛЬНАЯ АНАТОМИЯ СЕНСОРНЫХ СИСТЕМ

#### Содержание учебного материала

1. Определение и значение сенсорной системы.
2. Функциональные структуры анализатора, механизм кодирования информации в ЦНС.
3. Органы чувств, их вспомогательный аппарат и значение в познании внешнего мира.
4. Рецепторный аппарат, проводящие пути, центральный отдел - зрительной, слуховой, вестибулярной, двигательной, тактильной, болевой, температурной, обонятельной и вкусовой сенсорных систем человека.
5. Глаз, глазное яблоко, вспомогательный аппарат глаза. Оптическая система глаза, структуры к ней относящиеся. Аккомодация, аккомодационный аппарат.
6. Орган слуха и равновесия, анатомическое строение, анатомо-физиологические основы слуховых ощущений.
7. Строение кожи – эпидермис, дерма; подкожный слой, железы кожи; производные кожи: волосы, ногти; функции кожи.

#### МОРФО – ФУНКЦИОНАЛЬНАЯ ХАРАКТЕРИСТИКА СЕНСОРНЫХ СИСТЕМ. УЧЕНИЕ ОБ АНАЛИЗАТОРАХ. ЗРИТЕЛЬНЫЙ АНАЛИЗАТОР.

**Анализатор - analysis – расчленение** – совокупность образований, деятельность которых обеспечивает разложение и анализ раздражителей в нервной системе, которые воздействуют на организм.

Части анализатора: периферический воспринимающий прибор – рецептор, проводящие пути, высшие корковые центры.

С помощью анализаторов осуществляется познание окружающей нас действительности. При воздействии факторов среды в рецепторе возникает процесс возбуждения. возбуждение передается в промежуточные центры спинного мозга и ствола мозга, где происходит низший анализ и синтез, затем в КБМ происходит высший анализ и синтез. Деятельность анализаторов отражает внешний мир.

Это дает возможность животным приспосабливаться к условиям среды, а человек не только сам приспосабливается к среде, но и изменяет среду под свои потребности. У человека анализ и синтез протекает на более высоком уровне по сравнению с животными, т.к. он обладает 2 сигнальной системой – система отражения в виде понятий, фиксирующихся в виде слов и символов.

Классификация анализаторов:

1. внешние (зрительные, слуховые, обонятельные, кожные) – экстерорецепторы
2. внутренние (двигательные, вестибулярные, проприорецепторы) – интерорецепторы

внешние: дистантные (на расстоянии), контактные (при непосредственном контакте)

**Рецептор** – это клетка или часть ее, ответственная за преобразование раздражителя в нервное возбуждение. Они могут быть первичные – дендриты афферентного нейрона, лежащие в тканях свободно или могут быть капсулированы. Вторичные – специальные рецепторные клетки, имеющие волоски – слух, обоняние, вкус, вестибулярный аппарат – сенсорные клетки, имеющие нервное происхождение – колбочки и палочки.

**Свойства рецепторов:**

1. высокая возбудимость
2. закон Вебера – Фехнера – с увеличением силы раздражения увеличивается интенсивность ощущения
3. адаптация – приспособление к силе действующего раздражителя, кроме вестибулярного и проприорецептивного анализаторов
4. энергия раздражения в рецепторах трансформируется в виде нервного импульса

Энергия внешнего раздражителя после преобразования переходит в ощущение на уровне сознания, после чего происходит ответная реакция организма.

**Зрительный анализатор** – это система органов, воспринимающих, передающих и перерабатывающих зрительную информацию в зрительные образы. Он включает в себя периферический воспринимающий прибор – орган зрения – глаз, проводящие пути, подкорковые и корковые центры. С помощью глаз человек воспринимает более 90 % всей информации. Глаза развиваются из головного мозга и тесно связаны с ним.

**Части глаза:**

- 1-глазное яблоко: хрусталик, стекловидное тело, водянистая влага
- 2-вспомогательный аппарат: защитные приспособления, слезный аппарат, двигательный аппарат
- 3-Глазное яблоко (oculus) покрыто оболочками: фиброзная – наружная, сосудистая – средняя, сетчатая (retina) – внутренняя.

Глазное яблоко имеет округлую форму и полюса: передний, задний.

Линия, соединяющая точки переднего и заднего полюсов – наружная ось глаза – 24 мм. расстояние от задней поверхности роговицы до сетчатки – внутренняя ось глаза – 22 мм. Масса глазного яблока – 7 – 8 гр. Наружная оболочка глаза плотная и защищает глаз от механических повреждений, а также проводит свет.

Ее передняя часть – роговица: имеет форму часового стекла и в норме прозрачна. Она богата нервными окончаниями, но лишена кровеносных сосудов. Она участвует в преломлении лучей. Ее повреждение приводит к образованию рубца из соединительной ткани – бельмо (ухудшение зрения). Задняя часть фиброзной оболочки – белочная (склера). Она плотная (защита), к ней крепятся глазодвигательные мышцы. Внутри нее имеется круговой канал, заполненный венозной кровью – венозный синус склеры. Сосудистая оболочка содержит кровеносные сосуды, питающие сетчатку и вырабатывающие водянистую влагу. Сосудистая оболочка регулирует кривизну хрусталика. Части: передняя часть – радужка, средняя часть – ресничное тело, задняя часть – собственно сосудистая оболочка.

**Радужка** – диск, поставленный в глазном яблоке вертикально. В центре он имеет отверстие – зрачок. Зрачок суживается при ярком свете и расширяется в темноте. Радужка имеет 2 мышцы:

1. сфинктер – суживает зрачок
2. дилататор – расширяет зрачок (атропин выделяют из белины и закапывают при изучении глазного дна и сетчатки; при закапывании не 1, а 2 каплей могут возникать зрительные галлюцинации)

Радужка имеет пигментные клетки, обуславливающие цвет глаз (чем их больше, тем интенсивнее цвет глаз; у альбиносов пигмент отсутствует или очень мало, поэтому у них цвет глаз красный из – за просвечивающих кровеносных сосудов). Позади радужки находится валик, содержащий ресничную мышцу. От нее отходят цинновы связки к хрусталику. При сокращении

мышцы хрусталик меняет свою кривизну (уплощается). Ресничное тело выделяет водянистую влагу в переднюю и заднюю камеры глаза. Она питает роговицу и формирует внутриглазное давление – 16 – 26 мм рт.ст. Собственно сосудистая оболочка выстилает изнутри заднюю часть склеры и питает ее. Сетчатка (ретины) расположена сзади. В ней имеется задняя часть – зрительная и передняя – слепая. Зрительная сетчатка состоит из наружной – пигментной и внутренней – нервной частей. Она содержит фоторецепторы: палочки (130 млн) и колбочки (7 млн) Палочки – рецепторы сумеречного черно – белого цвета, колбочки – дневного цветового видения. В наружном членике колбочки содержатся складки с йодопсином. Между наружным и внутренним члениками содержатся сократительные белки. В глазном яблоке содержится 3 разных типа колбочек, имеющих разный йодопсин (длинноволновые – красный цвет, средневолновые – зеленый цвет, коротковолновые - сине – фиолетовый цвет). В палочках имеется зрительный пигмент – родопсин, в колбочках – йодопсин. Под влиянием света для возникновения нервного импульса родопсин должен постоянно разрушаться и возникать вновь. Для этого необходим витамин А. Палочки состоят из 2 члеников:

- наружный – содержит мембранные диски, родопсин
- внутренний – везикула с медиатором

Внутреннее ядро глаза состоит из светопреломляющих сред: стекловидное тело, хрусталик, водянистая влага - оптическая система глаза, благодаря которой световые лучи фокусируются на сетчатке. хрусталик – двояковыпуклая линза, состоящая из эпителиальных клеток и хрусталиковых волокон. Расположен между радужкой и стекловидным телом. Состоит из ядра, коры и капсулы. Сокращение ресничной мышцы вызывает изменение его кривизны, расслабление – уплощение. Стекловидное тело – желеобразное вещество, покрытое мембраной. Обе части сосудов и нервов не имеют. К защитным приспособлениям относят: ресницы, веки и брови. У человека подвижными являются оба века, у животных – одно, но они имеют 3 веко – мигательная перепонка во внутреннем углу глаза, у человека – это рудимент. Слезный аппарат:

- слезные железы
- слезные канальца
- слезный мешок
- слезные проточки
- слезное мяско
- слезное озерцо
- носослезный проток

У человека слезы содержат лизоцим, который убивает микробы, а жидкость смачивает поверхность глаза. У человека слезы – явление эмоциональное, они содержат больше белка, чем рефлекторные слезы. Слезы удаляют из организма токсичные вещества, образующиеся при стрессе. Дети, лишенные при плаче выделять слезы (заболевания), имеют очень низкую сопротивляемость эмоциональным стрессам.

При рините слизистая оболочка носа воспаляется и отекает, что вызывает стеноз носослезного протока – слезотечение; при плаче выделяется больше слезы, чем в покое – стекает через нижнее веко. Двигательный аппарат глазного яблока:

1. верхняя прямая
2. нижняя прямая
3. медиальная прямая
4. латеральная прямая
5. верхняя косая
6. нижняя косая
7. мышца, поднимающая верхнее веко

Глаз воспринимает объекты внешнего мира с помощью улавливания излучаемого объектами света. Он проходит через оптическую систему глаза (роговица – хрусталик – стекловидное тело) и попадает на сетчатку (фоторецепторы) – центральная ямка (желтое пятно). в них возникает нервный импульс, который передается по зрительному нерву в подкорковые центры зрения (верхние холмики четверохолмия, латеральные коленчатые тела и ядра таламусов), где происходит низший анализ информации. Затем импульс поступает в кору – шпорная борозда затылочной доли, где происходит высший анализ информации и возникает зрительный образ. На сетчатке изображение возникает в перевернутом виде, затем в коре оно трансформируется. При разрушении шпорной борозды возникает полная корковая слепота. Способность глаз к ясному видению разноудаленных предметов – аккомодация. Она осуществляется путем изменения кривизны хрусталика и его

преломляющей способности. Преломление света в оптической системе глаза – рефракция. Она характеризует положение глазного фокуса по отношению к сетчатке. Если они совпадают – рефракция соразмерная, если нет – аметропия. аномалия зрения, при которой световые лучи фокусируются впереди сетчатки вследствие удлинения глазного яблока – близорукость – миопия. При этом отдаленные предметы видны плохо (двояковыпуклые линзы очков). Если лучи фокусируются позади сетчатки – дальнозоркость (гиперметропия) – не видят близкорасположенные предметы (двояковыпуклые линзы очков). У людей с возрастом развивается старческая дальнозоркость – пресбиопия. Сочетание в одном глазу разных видов рефракций – астигматизм (собирающие и рассеивающие линзы очков) – изображение расплывчатое. При недостатке витамина А развивается гемералопия – куриная слепота – человек плохо видит в сумерках и ночью. Уменьшение фоторецепторов глаза к свету – адаптация. Анна проходит в палочках быстрее, чем в колбочках (выход из темноты на свет и со света в темноту). Врожденное нарушение цветового зрения – дальтонизм. Им страдают 8% мужчин и 0,5% женщин. Открыл эту патологию французский физик Джон Дальтон, которой страдал сам). У человека развито бинокулярное зрение – рассматривание одного предмета обоими глазами; у животных – монокулярное зрение. Способность глаз рассматривать точки, удаленные друг от друга на минимальное расстояние – острота зрения. офтальмология изучает патологию зрения.

- Блефарит – воспаление краев век
- Ячмень – острое гнойное воспаление волосяного мешочка или сальной железы у корня ресниц века
- Халазион – воспаление хряща века вокруг сальной железы
- Дакриоцистит – воспаление слезного мешка (возможно камнеобразование)
- Конъюнктивит – воспаление конъюнктивы – соединительно - тканной оболочки глазного яблока
- Трохома – инфекционное заболевание, поражающее роговицу, конъюнктиву и приводящее к слепоте
- Кератит – воспаление роговицы глаза
- Глаукома – заболевание, сопровождающееся повышением глазного давления и атрофией зрительного нерва (временное затуманивание зрения, радужные круги и головные боли)
- Катаракта – помутнение хрусталика (нарушение питания в старости или нарушение обмена веществ)

## **СЛУХОВОЙ И ВЕСТИБУЛЯРНЫЙ АНАЛИЗАТОРЫ.**

Это орган слуха и равновесия. Расположен в пирамиде височной кости. Является рецепторной частью слухового и вестибулярного анализаторов. Имеет общее происхождение. Орган слуха необходим для восприятия звуков и передачи информации в мозг, орган равновесия – для восприятия положения и движения тела в пространстве, что необходимо для сохранения равновесия. Части:

1. наружное ухо: ушная раковина, наружный слуховой проход
2. среднее ухо: барабанная полость, евстахиева труба
3. внутреннее ухо: преддверие, полукружные каналы и улитка

Наружное, среднее и часть внутреннего (улитка) – орган слуха, преддверие и полукружные каналы – орган равновесия. Наружное и среднее ухо – звукопроводящий аппарат. наружное ухо улавливает и проводит звуковые колебания. Ушная раковина – эластический хрящ, покрытый кожей. Части ушной раковины:

- завиток
- противозавиток
- ладья
- козелок
- противокозелок
- собственно раковина
- наружный слуховой проход
- долька (мочка)

Долька уха представлена жировой тканью. На ушную раковину проецируются большое количество акупунктурных точек, отвечающих за работу внутренних органов (прокол ушей



должен делать специалист). Наружный слуховой проход – S – образно изогнутая трубка (35 мм), состоящая из хрящевой и костной ткани. Кожа хрящевой части содержит большое количество жировых и церуменозных (сера) желез. Ушная сера необходима как антисептик и она задерживает пылевые и инородные частицы (защита). При несоблюдении гигиены или гиперфункции этих желез образуются серные пробки (ухудшение слуха). По проходу звуковая волна идет до барабанной перепонки. Это овальная фиброзная пластинка, имеющая отверстия и поставленная косо вниз. Она отделяет наружное ухо от среднего и является препятствием на пути звуковой волны. Барабанная полость находится в пирамиде височной кости и расположена между барабанной перепонкой и лабиринтом. Она сообщается с полостью сосцевидного отростка и носоглоткой. Она содержит слуховые косточки: молоточек, наковальня и стремечко, соединенные суставами (самые маленькие кости в организме). На них передаются колебания перепонки. Слуховая (Евстахиева) труба соединяет полость среднего уха с носоглоткой и выравнивает давление внутри уха с наружным. При громких звуках (взрыв) для предотвращения повреждения перепонки необходимо открывать рот для выравнивания Р (во время войн кричали УРА). Движение косточек в ухе сдерживают 2 мышцы: стремечная и мышца, напрягающая барабанную перепонку. Воспаление среднего уха – отит, слуховой трубы – евстахиит. Внутреннее ухо расположено в пирамиде височной кости – костный лабиринт. Стенки лабиринта состоят из соединительной ткани, покрытой плоским эпителием. Внутри костного лабиринта находится перепончатый. Между ними – щель – перилимфатическое пространство, заполненное жидкостью – перилимфа.

Внутри перепончатого лабиринта – эндолимфа – практически несжимаемая жидкость. Он содержит сферический и эллиптический мешочки, 3 полукружных протока и улитковый проток. Все они сообщаются между собой. Улитковый проток - средняя часть лабиринта. Сверху его ограничивает пространство, заполненное эндолимфой – преддверная лестница, снизу - барабанная лестница.

Преддверная лестница начинается у овального окна, которое прикрывает основание стремени, барабанная лестница заканчивается у круглого окна, закрытого вторичной эластичной барабанной перепонкой. Обе лестницы сообщаются через геликотрему (отверстие) на верхушке улитки (2,5 оборота).

Улитковый проток имеет треугольную форму и продолжается на всем протяжении улитки. Он имеет спиральную и преддверную мембраны. На спиральной содержится слуховой спиральный (кортиев) орган: базилярная пластинка, на которой натянуты коллагеновые волокна, играющие роль струн – резонаторов. Улитковый проток содержит слуховые рецепторные волосковые клетки, над которыми находится покровная мембрана. В преддверии улитки имеются 2 мешочка, заполненных эндолимфой и содержащие слуховые камни – отолиты. На одной из частей мешочков имеются волосковые чувствительные клетки – пятна мешочков. Мешочки сообщаются с помощью протока, который переходит в эндолимфатический проток, заканчивающийся эндолимфатическим мешочком. С одной стороны мешочки сообщаются с улитковым протоком, с другой – с полукружными протоками полукружных каналов. Каналов 3, они перпендикулярно поставлены друг к другу: передний, задний и латеральный. Каждый проток заканчивается расширением – ампулы, строение которых напоминает строение мешочков, но нет отолитов. На одной из поверхностей ампул имеются чувствительные клетки – вестибулорецепторы (гребешки), воспринимающие колебания эндолимфы при отклонении головы в сторону.

**Слуховой анализатор** – восприятие и анализ звуковых раздражителей и формирование слуховых ощущений. Колебания улавливаются ушной раковиной – проход – барабанная перепонка колеблется, колебания передаются на систему косточек – овальное окно – колеблется перелимфа преддверной лестницы – геликотрема – колеблется эндолимфа барабанной лестницы – вторичная барабанная перепонка передает колебания на эндолимфу улиткового протока - колеблется эндолимфа – механическое колебание волосковых клеток, их касается покровная мембрана, в них возникает нервный импульс. Он идет на улитковую часть преддверно - улиткового нерва (8 пара). Импульс идет к подкорковым центрам слуха: трапециевидное тело моста, медиальные колеччатые тела и нижние холмики крыши. Затем импульс достигает верхнюю височную извилину, где возникает слуховое ощущение. Слуховой цент Вернике (поле 42) в процессе развития речи формируется первым и господствует над другими центрами, обеспечивая способность понимания речи. При поражении развивается сенсорная афазия. Двигательный цент Брока находится в нижнем отделе передней центральной извилины (поле 44), он обеспечивает возможность произношения слов. При поражении наблюдается двигательная афазия. Поля 44 и 45 участвуют в правильном построении грамматических фраз и пении. Процесс письма связан с рядом зон КБМ

(височная, затылочная, нижнетеменная, нижнелобная). Слова, слышимые ребенком на первом году жизни сочетаются с предметами, и между промежуточным полем 37 в затылочной области и височной зоной образуются стойкие связи. При поражении этого поля формируется амнестическая афазия – утрата способности называть известные предметы. Кроме воздушной проводимости имеется костная (через кости черепа): глухие композиторы использовали деревянную палочку, прижимали ее к роялю и уху с другой стороны и слышали ноты.

Вестибулярный анализатор обеспечивает анализ информации о положении и перемещении тела в пространстве. При отклонении головы и тела от вертикали отолиты мешочков касаются волосковых клеток, а в ампулах раздражаются вестибулорецепторы из – за колебания эндолимфы. в них возникает нервный импульс, идущий на преддверную часть 8 пары ЧМН. импульс достигает вестибулярных ядер моста, мозжечка, РФ и спинного мозга, благодаря чему тело возвращается к вертикальному положению. При неосознанном управлении положением тела работает экстрапирамидная система.

### КОЖНЫЙ АНАЛИЗАТОР.

**Кожа (cutis)** – оболочка тела, наружный покров, обширное рецепторное поле, орган чувств.

#### Функции:

1. защита мягких тканей благодаря прочности и растяжимости
2. терморегуляция: орган теплоотдачи
3. выделение: пот, кожное сало, мочевины, аммиак, соли
4. запас жира: резервный жир
5. синтез витамина Д: профилактика рахита
6. компонент иммунной системы: содержит огромное количество бактерий – симбионтов, не пропускающих инфекцию; не проницаема для некоторых веществ
7. обменная: водный, солевой, тепловой энергией
8. депо крови (1 л)
9. восприятие раздражителей среды: рецепторы
10. отражает эмоциональное состояние человека

Площадь 2 м<sup>2</sup>, масса – 3 кг. Слои: эпидермис, дерма (собственно кожа), гиподерма (жировая клетчатка)

**Эпидермис** – поверхностный слой кожи, состоит из многослойного плоского ороговевающего эпителия, Наиболее толстый он на подошвах ног. Эпителий состоит из рядов эпидермоцитов:

1. базальный (цилиндрические клетки, лежащие на базальной мембране)
2. шиповатый (клетки, соединенные шипами из тонофибрилл)
3. зернистый (5 слоев плоских клеток, содержащие зернышки кератогиалина – переходит в белок кератин)
4. блестящий (2 – 4 слоя плоских безъядерных клеток, цитоплазма которых пропитана кератином и блестит под микроскопом)
5. роговой (мертвые клетки – чешуйки, плотно прилегающие друг к другу); полностью обновляется за 7 – 11 дней; человек к 70 годам теряет 18 кг чешуек

Базальный и шиповатый слои делятся митозом – мальпигиев (ростковый) слой. Эпидермис лишен кровеносных сосудов и питается диффузно из подлежащих слоев.

Дерма – глубокая часть, состоит из соединительной ткани. Слои:

1. Сосочковый (крепится к эпидермису, состоит из рыхлой волокнистой соединительной ткани, выполняет питательную функцию; образует выступы – сосочки, вдающиеся в эпидермис; определяет индивидуальный рисунок кожи за счет гребешков и бороздок – отпечатки пальцев – дактилоскопия; сосочки содержат петли кровеносных сосудов, лимфатические капилляры, концевые нервные аппараты; слой имеет пучки гладких мышечных клеток, соединенных с луковицами волос, сокращение которых вызывает появление «гусиной» кожи – уменьшение притока крови уменьшает теплоотдачу, при стрессах и испуге)
2. Сетчатый (основная часть дермы; состоит из плотной неоформленной ткани; пучки коллагеновых и эластических волокон придают прочность и плотность; содержит потовые, сальные железы и корни волос)
3. Гиподерма (из переплетающихся пучков соединительной ткани, в петлях которых имеются жировые скопления; смягчает действие механических факторов, является термоизолятором и жировым депо)

На границе между дермой и гиподермой имеется густая артериальная сеть.

#### Производные кожи:

1. потовые железы (простые трубчатые по строению, имеют форму клубочков, расположены в сетчатом слое, выводные протоки длинные, проходят через все слои и открываются на поверхности потовыми порами; больше их в подмышечной области, паховой, на ладонях и подошвах; пот состоит на 98% из воды и 2 % из органических и неорганических веществ; образующийся пот стерилен, но быстро разлагается бактериями, что вызывает испарение пахучих веществ; по составу пот идентичен моче, но все компоненты находятся в меньших количествах)

2. сальные железы (простые железы с разветвленными отделами; расположены на границе сосочкового и сетчатого слоев; их протоки открываются обычно в волосяные мешочки, на подошвах, ладонях и коже мошонки их нет; кожное сало содержит жирные кислоты, холестерин и глицерин; сало – смазка для волос и эпидермиса; смешиваясь с потом, сало образует на поверхности кожи тонкую пленку, предохраняющую от воды, микроорганизмов, делающую кожу эластичной и мягкой – поддерживает нормальное физиологическое состояние кожи)

3. молочные железы (парные железы, играющие решающую роль в продолжении рода и выкармливании детей молоком; отделены от большой грудной мышцы фасцией; имеют тело, ореолу – пигментированная часть, где собираются все выводные протоки и сосок, куда открывается общий выводной проток; лактация в норме начинается после родов и регулируется пролактином гипофиза)

4. волосы (производные эпидермиса, расположены на всей поверхности кожи; виды: длинные – головы, бороды, усов, подмышек и лобка; щетинистые – бровей, ресниц, ноздрей, наружного слухового прохода; пушковые – поверхности тела)

Волосы играют защитную и изолирующую роль, а также выполняют чувствительную функцию. Части длинного волоса:

1. стержень
2. корень
3. волосяная луковица – ростковая часть
4. волосяной фолликул – соединительно – тканная сумка

В сумку открывается сальная железа и смазывает волос салом, а также вплетается мышца, поднимающая волос. При сокращении мышцы сдавливается железа и сало выдавливается на поверхность. Обычный прирост волоса в день – 0,5мм. В день выпадает с головы порядка 100 волос. Цвет волос зависит от содержания в них пигмента меланина. Известно 2 типа молекул этого белка: эумеланин (от каштанового до черного) и феомеланин (содержит большое количество железа, цвет от золотого до красного). При его разрушении в волосах появляются пузырьки воздуха – седина. Второй гипотезой появления седины является факт нарушения расположения чешуек по длине волоса, между которыми появляются пузырьки воздуха, не связано с синтезом меланина. волосы растут не непрерывно, а циклами. Период роста волоса 2 – 6 лет, затем в течение 2 недель волос не растет, в последней фазе – 3 – 4 месяца волосяная луковица лишается питания и в течение 60 – 90 дней волос выпадает. На его месте начинает расти новый волос из оставшегося сосочка или из вновь образующегося фолликула. Из одного фолликула за всю жизнь вырастает около 20 волос. Облысение – наследуемый признак, сцепленный с полом. Чем больше тестостерона в организме, тем быстрее и сильнее будет выражено облысение и наоборот.

5. ногти (плотные роговые слегка изогнутые пластинки; защита чувствительных концов пальцев; части: корень, тело – в ногтевом ложе, свободный край, валик ногтя – кожная складка вокруг ногтя; рост ногтя идет за счет росткового слоя ногтевого ложа; за сутки на руках прирост – 0,1 мм, на ногах медленнее; воспаление ногтевого ложа – панариций – опасен возникновением тендовагинита)

Кожа содержит большое количество рецепторов, воспринимающих раздражения окружающей среды. Это мощный живой воспринимающий экран. Кожные рецепторы разные по форме и строению и расположены на разной глубине:

1. болевые – свободные нервные окончания
2. терморецепторы (тепловые – тельца Руффини, холодные – колбы Краузе - отсутствуют на конъюнктиве глаз)
3. тактильные (осозательные тельца Мейснера и диски Меркеля – кожа кончиков пальцев и губ)
4. рецепторы давления – пластинчатые тельца Фатера – Пачини

Кожный анализатор обеспечивает кодирование раздражителей и формирует ощущения. проводящие пути проходят через спинной мозг в таламус, а затем в постцентральную извилину теменной доли.

Дерматология изучает кожные болезни:

- дерматит – воспалительное поражение кожи в результате воздействия на нее внешних факторов
- пиодермия – гнойничковое заболевание кожи в результате воздействия на нее стафилококков и стрептококков
- остеофолликулит – гнойничок, пронизанный волосом и окруженный легкой гиперемией
- гидраденит – гнойное воспаление потовых желез в области подмышечных впадин (твердые антиперспиранты)
- токсикодермия – аллергическое поражение кожи в результате введения в организм различных веществ
- нейродермит – заболевание кожи, характеризующееся сильным зудом, пигментацией и расчесами
- экзема – воспалительное заболевание кожи, характеризующееся высыпаниями и длительным течением
- чесотка – паразитарное заболевание кожи, характеризующееся расчесами и вызываемое чесоточным зуднем; передается от человека к человеку при прямом контакте
- псориаз – хроническое заболевание кожи с узелковыми высыпаниями, поражающее чаще волосистые части; возникает у 2-5% населения земли; не передается при контакте, может наследоваться

### **ОБОНЯТЕЛЬНЫЙ И ВКУСОВОЙ АНАЛИЗАТОРЫ.**

Обонятельный анализатор – анализатор, воспринимающий химические раздражения, вызываемые летучими веществами, обрабатывающий информацию и выдающий обонятельные ощущения. Периферическая часть его расположена в слизистой оболочке полости носа (верхняя носовая раковина и верхний носовой ход). Раздражения рецепторов вызывает возникновение нервного импульса, который передается по обонятельным нервам в крючок парагиппокампаальной извилины.

Вкусовой анализатор обеспечивает восприятие вкусовых раздражителей, обработку информации и выдачу вкусовых ощущений. Периферическая часть анализатора расположена во вкусовых луковицах листовидных и грибовидных сосочков языка, слизистой неба, надгортанника и задней стенки глотки. Вкусовая луковица состоит из рецепторных вкусовых клеток. Верхушка луковицы обращена в отверстие на слизистой оболочке – вкусовая пора. Вкусовые клетки своими концами образуют верхушку луковицы и имеют выросты – микроворсинки. Существует восприятие горького (корень языка и мягкое небо – защита от проникновения недоброкачественной пищи, т. к. возникает рефлекторный спазм глотки и зева), соленого (кончик языка), кислого и сладкого (боковые поверхности языка). нервные импульсы от рецепторов идут по чувствительным волокнам барабанной струны, языкоглоточного и блуждающего нервов в головной мозг (крючок), параллельно импульсы проходят в центры пищеварительных рефлексов.

### **СОЗНАНИЕ, ПАМЯТЬ, ФИЗИОЛОГИЯ СНА.**

Сознание – субъективный мир человека от простых элементарных ощущений до абстрактного мышления. Это продукт деятельности головного мозга человека. Сущность сознания – отражение субъективно существующего мира. Оно возникает на высших этапах развития человека. Кора мозга осуществляет высшую отражательную функцию – психическую деятельность. Содержание сознания – окружающий нас мир. Для возникновения сознания необходимо воздействие раздражителей окружающей среды. Сознание – результат длительного исторического развития. Оно связано с переходом человека к трудовой деятельности, появлению речи и второй СС. Благодаря сознанию человек может целенаправленно организовывать свой труд, для него открываются широкие возможности общения с окружающей средой. Физиологические механизмы, за счет которых осуществляется отражательная функция головного мозга (И.М.Сеченов):

- цепи сложных безусловных рефлексов – база психической деятельности
- цепи условных рефлексов – ПСС

- цепи речевых условных рефлексов ВСС

В возникновении сознания большая роль принадлежит РФ, которая регулирует активность клеток головного мозга.

Память – способность живых существ воспринимать, отбирать, хранить использовать информацию для формирования поведенческих реакций. Это составная часть психической деятельности. Она помогает использовать свой прошлый жизненный опыт и лучше приспособляться к условиям среды. В глобальном масштабе человечество также использует опыт прежних поколений во избежание ошибок. Механизмами памяти являются условные рефлексы. Виды памяти:

1. кратковременная (от секунд до 20 минут) – страдает при потере сознания
2. долговременная (длительное хранение информации) – очень чувствительна к радиации и ингибиторам синтеза РНК
3. промежуточная (несколько часов)

Значительная роль в формировании памяти принадлежит эмоциям. При эмоциональном возбуждении усиливается циркуляция нервных импульсов по цепям нейронов. В формировании памяти участвуют нейроны КБМ, РФ, гипоталамической области, лимбической системы, особенно, гиппокампа.

Сон – универсальное явление живой природы. Это физиологическая потребность организма. Человек спит одну третью часть жизни. Во время сна снижаются активность сознания, реакции на сильные раздражители, тормозится условно – рефлекторная деятельность организма, урежается частота сердечных сокращений, падает АД, дыхание становится редким и поверхностным, снижается интенсивность обмена веществ и температура, работа ЖКТ и почек, снижается мышечный тонус. Во время сна изменяется электрическая активность головного мозга. Анализ электроэнцефалограммы свидетельствует о том, что сон – неоднородное состояние:

1. сон А (медленный, ортодоксальный) – дельта – волны – состояние дремоты, в момент засыпания, появляются сноподобные галлюцинации

2. сон В (быстрый, парадоксальный) – бета – ритм – общее расслабление мышечной мускулатуры, снижение обмена веществ и работы внутренних органов, на этом фоне прилив крови к головному мозгу, усиление в нем обменных процессов, скорости прохождения нервных импульсов - изменяются сердечные сокращения, дыхание, АД, человек видит сны – БДГ фаза – фаза быстрого движения глаз во время просмотра снов – парадокс на фоне общей расслабленности, у мужчин происходит эрекция, у женщин возбуждение клитора, человек помнит сны этой фазы

Взрослый человек в норме спит ночью – однофазный сон, у детей сон может быть многофазным. Новорожденные спят 20 – 23 ч в сутки, дети 2-4 лет – 16 ч в сутки, 4-8 лет – 12 ч в сутки, 8- 12 лет – 10 ч в сутки, 12 – 16 лет – 9 ч в сутки, взрослые – 7-8 ч в сутки. Сон – фазное состояние активности головного мозга, но не прекращение его работы. Фазы сна сменяют друг друга. Фаза длится 90 – 100 минут. Человек не просыпается в норме между фазами сна, животные – просыпаются. С нарушением БДГ – фазы связано возникновение бессонницы и депрессии.

Существуют теории, объясняющие возникновение сна:

1. гуморальная (теория ядов сна) – сон – следствие самоотравления мозга продуктами обмена веществ, которые накапливаются при бодрствования (молочная кислота, СО<sub>2</sub>, аммиак); гормон серотонин при накоплении вызывает сон – гипногенный фактор
2. нервная (Павлов) – вертикальная теория сна – развитие сна связано с деятельностью нейронов коры; в них постоянно развивается утомление, которое создает условия для развития торможения; вначале оно возникает в ограниченной группе клеток коры, если оно не встречает на своем пути очага возбуждения, то распространяется на всю кору и подкорковые образования; сон – внутреннее торможение
3. циркуляторная - перераспределение крови – кровь идет в мозг, что вызывает бодрствование

4. гистологическая – изменяется форма дендритов и нарушаются контакты между синапсами  
Сон по Павлову:

- активный – возникает под действием длительных монотонных раздражителей - колыбельная, стук колес поезда
- пассивный – человек засыпает самостоятельно

Условно в ЦНС различают центры сна и бодрствования, которые работают поочередно. Они являются антагонистами. При нарушении их взаимодействия развивается летаргический сон.

## **ОСНОВНЫЕ ПРИНЦИПЫ ФУНКЦИОНАЛЬНОЙ ОРГАНИЗАЦИИ: ГОМЕОСТАЗ, РЕАКТИВНОСТЬ, НАДЕЖНОСТЬ, АДАПТАЦИЯ.**

### **ИСТОРИЧЕСКИЕ ОСНОВЫ УЧЕНИЯ О ГОМЕОСТАЗЕ.**

По мнению основоположника учения о гомеостазе Бернара все проявления жизни обусловлены конфликтом между предсуществующими силами организма (конституция) и влияниями внешней среды, что проявляется двумя феноменами: синтезом и распадом. Установившиеся определенные взаимоотношения среды и организма при известных условиях могут наследоваться. Жизнь – это память.

Она может быть в 3 формах:

1. латентная
2. осциллирующая (от внешних условий)
3. постоянная (возможна у животных)

Наиболее тесны и очевидны взаимоотношения внутренней и внешней среды. Все жизненные процессы имеют одну цель – поддержание постоянства условий жизни в нашей внутренней среде – необходимый элемент любой свободной и независимой жизни. Болезнь – стесненная в своей свободе жизнь (Маркс). Профессор высшей гарвардской медицинской школы У. Деннон дает в 1939 году научное определение понятия гомеостаз и вводит этот термин. В сложно устроенном организме включается интегрированная кооперация ряда систем и органов. Когда создаются условия, угрожающие составу крови и других констант, координация физиологических процессов усложняется – это и есть гомеостаз. Стазис – это не только устойчивое стабильное состояние, но и условия, ведущие к ним. Гомео – сходство, подобие явлений. Это пример диалектического единства – постоянства и изменчивости.

Гомеостаз – относительно динамическое постоянство внутренней среды организма и некоторых физиологических функций. Он обеспечивается сложной системой координированных (соподчиненных, адаптивных) механизмов, направленных на устранение или ограничение факторов, действующих из внешней или внутренней среды. Благодаря этим механизмам сохраняется постоянство физико – химических и биологических свойств внутренней среды, несмотря на изменения внутри и вне организма. Колебание происходят в очень узких пределах, обусловленные условиями внешней среды и не одинакова у разных особей. Становление гомеостатических механизмов:

1. в эволюционном аспекте выявляется у простейших водных организмов, чем сложнее животное, тем сложнее механизмы сохранения постоянства внутренней среды
2. в процессе индивидуального развития эти процессы отсутствуют у эмбриона; они развиваются в постнатальном периоде и угасают к старости

Из многочисленных проявлений гомеостаза следует выделить постоянство ряда физиологических функций (АД, терморегуляция, рН крови). Среда крови сохраняется, несмотря на непрерывное поступление из тканей кислот, за счет буферных систем, изменения дыхания, выделения, скорости кровотока и метаболизма в целом.

### **РЕАКТИВНОСТЬ.**

Свойство биосистемы отвечать изменением жизнедеятельности на воздействия окружающей среды – реактивность, раздражимость. Она характеризует жизнедеятельность организма как единой биологической системы в условиях конкретной среды. Основой реактивности является биологическая или видовая реактивность – изменения жизнедеятельности на адекватные раздражители среды. Внутри нее выделяют более мелкие части: типы ВНД, группы крови, резус – фактор, конституции людей. Индивидуальная реактивность зависит от наследственности,

конституции, пола, возраста и характера воздействия среды. Иммуитет и аллергия также определяются физиологической и индивидуальной реактивностью.

Реактивность изменяется и зависит от ВНД и низших отделов ЦНС. Изменение гомеостатических систем осуществляется за счет ВНС. Большое влияние оказывают железы внутренней секреции.

Начиная с периода внутриутробной жизни плода в течение всей постнатальной жизни реактивность изменяется. Общее направление реактивности направлено на совершенствование защитных сил против инфекций, интоксикаций и др. у ребенка тоническое проявление центра вагуса проявляется к концу первого года – постепенное развитие системных реакций.

Недостаточность активных средств реагирования у маленьких детей в некоторой степени компенсируется наличием первичной рефрактерности к недостатку O<sub>2</sub>, воздействию некоторых инфекций. С другой стороны рефрактерность способствует генерализации – сепсис новорожденных. Процесс становления рефрактерности продолжается в периоды всего созревания, причем, в периоды полового созревания и беременности реактивность существенно изменяется. В старческом возрасте рефрактерность снижается вместе с ослаблением анализаторных систем, эндокринной регуляции, барьерных функций, функций соединительной ткани. Наиболее тонкое приспособление к окружающей среде обеспечивается нервной системой, основным принципом работы которой является рефлекс.

#### **АДАПТАЦИЯ, НАДЕЖНОСТЬ.**

Жизнедеятельность организма в адекватных условиях оценивается как состояние здоровья – полное физическое, психическое и социальное благополучие, а не только отсутствие физических дефектов или болезней. В неадекватных условиях для сохранения гомеостаза требуется включение дополнительных механизмов, такая жизнедеятельность может быть обозначена как адаптация. Недостаточность механизмов адаптации означает снижение надежности организма как целостной системы, т. е. жизнедеятельность вступает в 3 свое качество – болезнь. Адаптация – процесс поддержания функционального состояния систем организма для сохранения гомеостаза, работоспособности и максимальной продолжительности жизни в неадекватных условиях среды. Надежность – уровень устойчивости биосистемы при сохранении жизнедеятельности в различных условиях.

### **ТЕМА 3.4. ЭНДОКРИННАЯ СИСТЕМА**

#### **Содержание учебного материала**

1. *Виды секреции желез. Гормоны, механизм действия, виды гормонов, свойства гормонов.*
2. *Гипофиззависимые и гипофизнезависимые железы внутренней секреции (гипофиз, эпифиз, щитовидная, паращитовидные, поджелудочная, вилочковая, половые железы, надпочечники - расположение, внешнее и внутреннее строение), гормоны и их физиологические эффекты, проявление гипо- и гиперфункции желез.*

#### **МОРФО – ФУНКЦИОНАЛЬНАЯ ХАРАКТЕРИСТИКА ЖЕЛЕЗ ВНУТРЕННЕЙ СЕКРЕЦИИ.**

К ЖВС относятся железы, не имеющие выводных протоков, а выделяющие свой секрет (гормоны) во внутреннюю среду организма. Находятся во взаимодействии с нервной системой и формируют гуморальную регуляцию, осуществляя тем самым единство и целостность организма. Впервые понятие ЖВС ввел в науку французский физиолог Клод Бернар (1855). Гормоны открыли английские физиологи Бейлис и Старлинг.

#### **Характеристика ЖВС:**

1. нет выводящих протоков
2. состоят из железистого эпителия
3. интенсивно снабжаются кровью
4. имеют быстрые обменные процессы
5. постоянно вырабатывают гормоны
6. имеют густую сеть нервных окончаний
7. представляют единую систему
8. ведущее значение играют гипоталамус и гипофиз

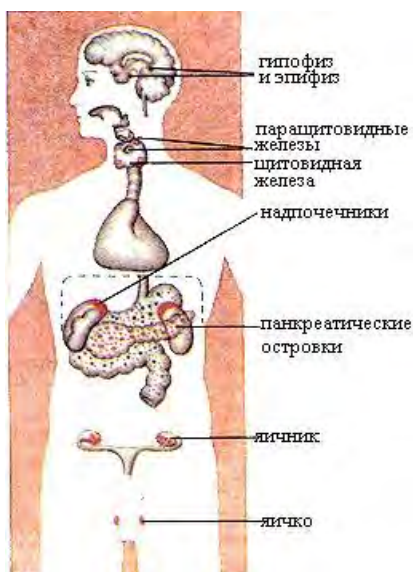


9. делятся на чисто эндокринные (гипофиз, щитовидная, надпочечники) и смешанного типа (половые, тимус)

В организме имеются также органы, выделяющие гормоны: желудок и тонкий кишечник - гастрин и секретин; сердце – аурикулин; почки – ренин; плацента – эстроген. Свойства гормонов:

1. специфичность действия (гормон регулирует работу одного органа: тиреотропин – щитовидная железа, гонадотропины – половые железы)
2. высокая активность (достаточно небольшого количества гормонов для изменения в работе органов)
3. дистантность действия (гормоны работают на большом расстоянии: гипофиз - надпочечники)
4. способность проникать через эндотелий капилляров
5. быстрая разрушаемость
6. работают только в живом организме

#### Методы изучения функций эндокринных желез:



1. экстирпация (удаление)
2. трансплантация (пересадка)
3. введение в организм экстрактов эндокринных желез
4. парабиоз – сращивание двух организмов, у одного из которых нет какой – либо железы
5. наблюдение
6. введение в организм радиоактивных изотопов
7. исследование химической структуры

Рис. 6.1. Положение эндокринных желез в теле человека. Вид спереди

#### Классификация эндокринных структур:

I. Центральные регуляторные образования эндокринной системы:

- гипоталамус (нейросекреторные ядра);
- гипофиз (аденогипофиз и нейрогипофиз);
- эпифиз.

II. Периферические эндокринные железы:

- щитовидная железа;
- околощитовидные железы;
- надпочечники (корковое и мозговое вещество);
- вилочковая железа (тимус).

III. Органы, объединяющие эндокринные и неэндокринные функции:

- гонады (половые железы - семенники и яичники);
- плацента;
- поджелудочная железа.

IV. Одиночные гормонпродуцирующие клетки, апудоциты.

#### Основные гормоны и железы внутренней секреции

Орган или ткань	Гормон	Клетки-мишени	Вызываемые эффекты
Гипофиз, передняя доля	Фолликулостимулирующий гормон	Половые железы	Овуляция, сперматогенез
	Лютеинизирующий гормон	- // -	Созревание яйцеклеток и сперматозоидов
	Тиреотропный гормон	Щитовидная железа	Секреция тироксина
	Адренокортикотропный гормон	Кора надпочечников	Секреция кортикостероидов
	Гормон роста (соматотропин)	Печень Все клетки	Секреция соматомедина Синтез белков

	Пролактин	Молочные железы	Рост желез и секреция молока
Гипофиз, задняя доля	Вазопрессин	Почечные каналы	Задержка воды в организме
		Артериолы	Повышение кровяного давления
	Окситоцин	Матка	Сокращение
Половые железы	Эстроген	Многие органы	Развитие вторичных половых признаков
	Тестостерон	- // -	Влияние на рост мышц, молочных желез
Щитовидная железа	Тироксин	- // -	Повышение интенсивности обмена веществ
Паращитовидные железы	Кальцитонин	Кость	Задержка кальция
Кора надпочечников	Кортикостероиды	Многие органы	Мобилизация энергетических ресурсов; сенситизация адренэргических рецепторов в сосудах; торможение образования антител и воспалительных процессов
	Альдостерон	Почки	Задержка натрия
Мозговое вещество надпочечников	Адреналин	Сердечно-сосудистая система, кожа, мышцы, печень и другие органы	Симпатическая активация
Островки поджелудочной железы	Инсулин	Многие органы	Усиленное поглощение глюкозы клетками
	Глюкагон	Печень, мышцы	Повышение уровня глюкозы в крови
	Соматостатин	Островки поджелудочной железы	Регуляция секреции инсулина и глюкагона
Слизистая кишечника	Секретин	Экзокринные клетки поджелудочной железы	Секреция пищеварительных ферментов
	Холецистокинин	Желчный пузырь	Выведение желчи
	Вазоактивный кишечный полипептид	Двенадцатиперстная кишка	Усиление моторики и секреции; увеличение кровотока
	Тормозящий пептид	- // -	Торможение моторики и секреции
	Соматостатин	- // -	То же

**Гипофиз** – нижний придаток мозга – король эндокринных желез. Он регулирует и контролирует работу желез. Выделяет гормоны – тропины, тропные гормоны, которые как бы поворачивают деятельность желез в нужное организму русло. Это овальная железа, массой – 0,5 гр. При беременности она увеличивается до 1 гр. Расположен в гипофизарной ямке турецкого седла тела клиновидной кости. При помощи ножки гипофиз соединяется с серым бугром гипоталамуса. Гипофиз состоит из 3 долей: передняя и промежуточная – аденогипофиз; задняя и ножка – нейрогипофиз. Передняя доля занимает 75% от массы гипофиза, состоит из эпителиальных железистых клеток, соединительной ткани стромы. Гормоны:

1. базофильные клетки: тиреотропин – щитовидная железа; гонадотропины – половые железы; адренкортикотропный – кора надпочечников (АКТГ)
2. эозинофильные клетки: соматотропин (рост тканей); пролактин (молочные железы)

## 3. резервные камбиальные клетки

**Функции гормонов:**

1. тиреотропин – стимулирует работу щитовидной железы
2. гонадотропины – фоллитропин и лютропин. Фоллитропин действует на яичники и семенники, стимулируя рост фолликулов и сперматогенез. Лютропин стимулирует рост желтого тела яичника после овуляции и интерстициальной ткани яичек
3. АКТГ – кортикотропин – стимулирует работу коры надпочечников
4. соматотропин – гормон роста – стимулирует синтез белка, рост костной и хрящевой ткани. При его недостатке в детстве – карликовость, при избытке в детстве - гигантизм. При его избытке у взрослого возникает акромегалия: увеличение выступающих частей скелета (нос, подбородок, пальцы)
5. пролактин – вызывает лактацию после родов и после воздействия на молочные железы эстрогенов и прогестерона

Средняя доля – узкая полоска эпителия.

Гормоны:

1. меланоцитстимулирующий гормон – вызывает потемнение кожи (загар)
2. липотропин – ускоряет распад жиров

Задняя доля – клетки эпидимы. Это резервуар для хранения и активизации гормонов гипоталамуса: вазопрессин и окситоцин. Они спускаются по ножке из гипоталамуса в заднюю долю гипофиза в незрелом виде, активизируются и хранятся в ней. Вазопрессин (АДГ) – увеличивает обратное всасывание воды из почечных канальцев в кровь, повышает АД. При его избытке прекращается мочеобразование, при недостатке – несахарный диабет (несахарное мочеиспускание) – за сутки выделяется до 40 литров мочи, похожей на воду, не содержащей сахар. Окситоцин – оказывает действие на гладкую мускулатуру органов, особенно матки при родах, заставляя ее сокращаться и раскрывать шейку. Регуляция работы гипофиза осуществляется через гипоталамус – эндокринный мозг.

Его нейроны выделяют нейросекрет, содержащий релизинг – факторы 2 видов: либерины (усиливают работу) и статины (замедляют). На образование гормонов влияет ВНС: симпатический отдел стимулирует их выработку, парасимпатический отдел – замедляет.

ЖВС работают по принципу обратной связи: при недостаточном количестве гормонов щитовидной железы в крови усиливается выработка гипофизом гормона тиретропина, при избытке этих гормонов выработка тиреотропина замедляется.

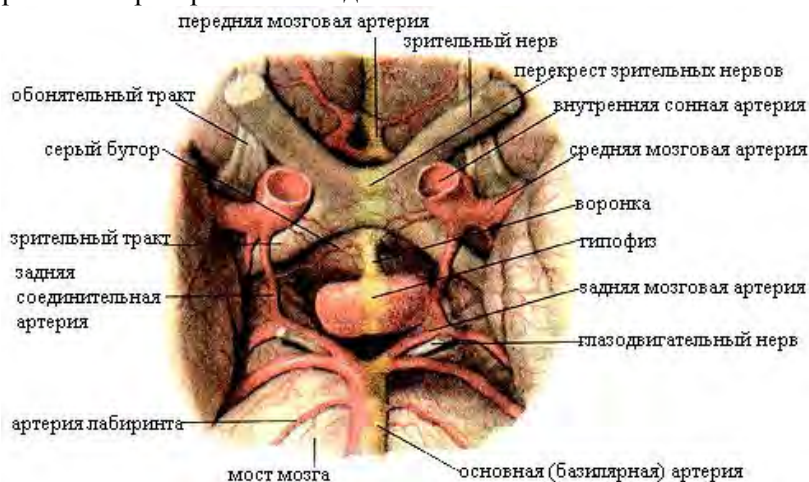

Рис. 76 Гипофиз и его взаимоотношения с кровеносными сосудами головного мозга и с черепными нервами.

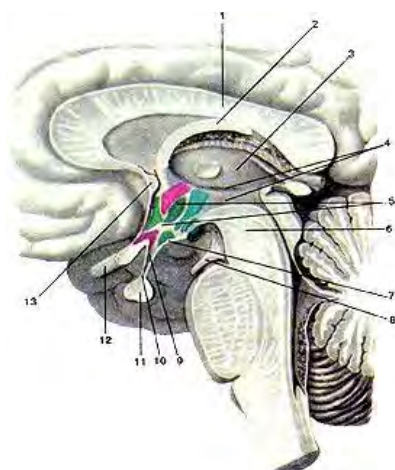


Рис. 77. Положение гипофиза в области основания головного мозга. Сагиттальный разрез мозга. 1-мозолистое тело; 2-свод; 3-таламус; 4-третий желудочек; 5-гипоталамус; 6-средний мозг; 7-серый бугор; 8-глазодвигательный нерв; 9-воронка; 10-инфундибулярная часть гипофиза; 11-гипофиз; 12-перекрест зрительных нервов; 13-передняя (белая) спайка.

Щитовидная железа (*glandula thyroidea*) – непарная железа в форме галстука - бабочки, находящаяся в передней области шеи на уровне щитовидного хряща гортани. Состоит из 2 частей, соединенных перешейком. У 30% людей имеется 3 доля - пирамидальная, направленная вверх. Масса ее от 16 – 60 гр; у женщин она крупнее. Железа синтезирует органические вещества, содержащие йод. Снаружи она покрыта фиброзной капсулой, от которой внутрь отходят перегородки, разделяющие железу на дольки. В дольках находятся фолликулы. Стенки которых состоят из однослойного эпителия. Фолликулы содержат коллоид желтого цвета и окружены густой сетью капилляров. Человек должен с водой и пищей получать йод для нормальной работы железы. Гормоны:

1. тироксин
2. трийодтиронин
3. кальцитонин

Тироксин и трийодтиронин обеспечивают рост тканей, усиливают обмен веществ, теплообразование, двигательную активность, частоту сердечных сокращений и дыхание, уменьшают свертываемость крови. Кальцитонин обеспечивает гомеостаз кальция. При его недостатке чаще у женщин в менопаузе развивается остеопороз (при недостатке женских половых гормонов). При гипофункции железы у детей развивается кретинизм (задержка роста, психического и полового развития), у взрослых – микседема – слизистый отек (заторможенность, вялость, нарушение интеллекта, половых функций и выведения воды из организма). При недостатке йода в воде и пище определенной местности – эндемический зоб – увеличение железы.

При гиперфункции – диффузный токсический зоб – базедова болезнь – болезнь Грейвса: общее похудание, экзофтальм (пучеглазие из-за отека тканей внутри глазницы), повышенная возбудимость нервной системы, непереносимость тепла и жары, увеличение щитовидной железы. Данные признаки рассматриваются как тиреотоксикоз. Регуляция работы железы осуществляется через гипофиз, ВНС и количеством йода.

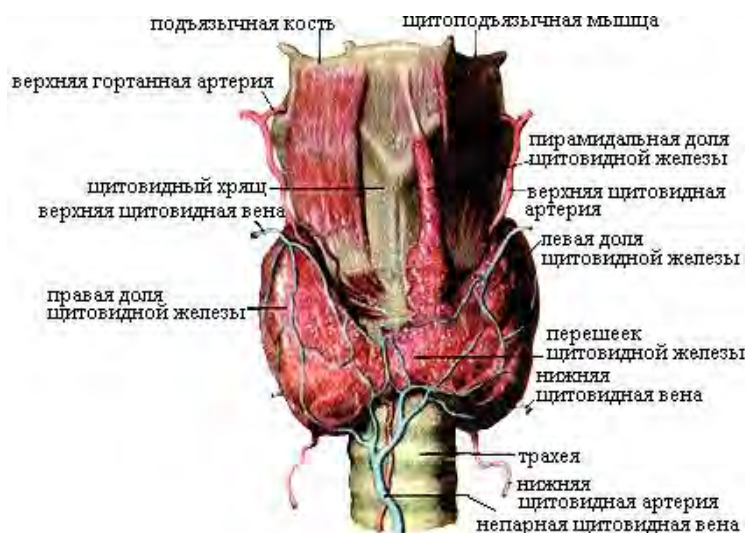


Рис. 78. Щитовидная железа. Вид спереди.

Эпифиз (шишковидное тело) - *corpus pineale* – овальная железа массой 0,2 гр. Расположен в эпителиамусе между верхними холмиками крыши среднего мозга. Клетки железы: пинеалоциты и глиоциты. В старческом возрасте в железе обнаруживаются солевые

отложения причудливой формы (песочные тела, мозговой песок), благодаря которым она становится похожа на еловую шишку. Вырабатывает гормоны:

1. мелатонин (посветление кожи и возникновение депрессий – зима, весна) - Лернер
2. гомеостатин (работа почек)

Впервые эту железу описал александрийский врач Герофил за 300 лет до н. э., а шишковидной назвал Гален (2 в н. э.) – форма сосновой шишки. У холоднокровных животных и птиц эпифиз выполняет роль «третьего глаза», давая информацию о суточной и сезонной освещенности. Мелатонин синтезируется из незаменимой аминокислоты триптофана. Секреция мелатонина начинается только на 3 месяце жизни ребенка.

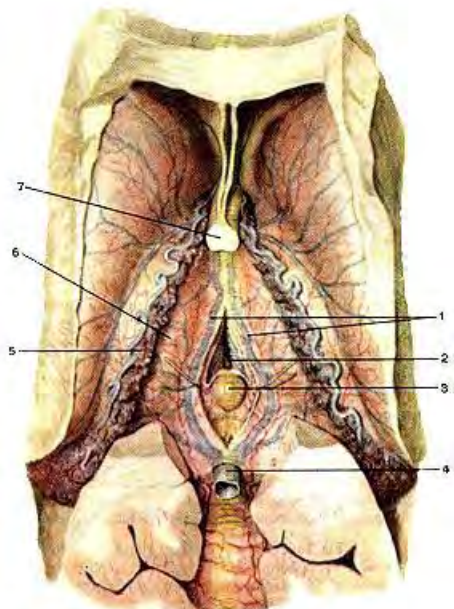


Рис. 78. Эпифиз. Вид сверху. 1-внутренние мозговые вены; 2-третий желудочек; 3-эпифиз; 4-большая вена мозга; 5-сосудистое сплетение бокового желудочка; 6-таламус; 7-столбы свода мозга.

Вилочковая железа (зобная, тимус) – центральный орган иммуногенеза как и красный костный мозг. Стволовые клетки в нем превращаются в Т – лимфоциты, отвечающие за клеточный иммунитет. Имеет 2 доли, соединенные рыхлой соединительной тканью. расположен позади рукоятки грудины. С 25 лет возникает жировая инволюция тимуса и в старческом возрасте на его месте обнаруживается жировое тело (снижение иммунитета). Гормоны тимуса стимулируют иммунные процессы:

1. тимозин
2. тимопоэтин
3. тимусный гуморальный фактор

Парашитовидные (околощитовидные) железы (*glandule parathyroideae*) – округлые тела позади щитовидной железы в количестве 4 (2 – 7). Образованы клетками – паратироцитами. Гормон:

1. паратирин (паратгормон) – регуляция гомеостаза кальция и фосфора (норма кальция в крови – 9-11 мгр/%)

При гипофункции возникает кальциевая тетания – судороги из – за недостатка кальция и избытка калия, который повышает возбудимость тканей. При гиперфункции - кальций откладывается на интима сосудов и в органах.



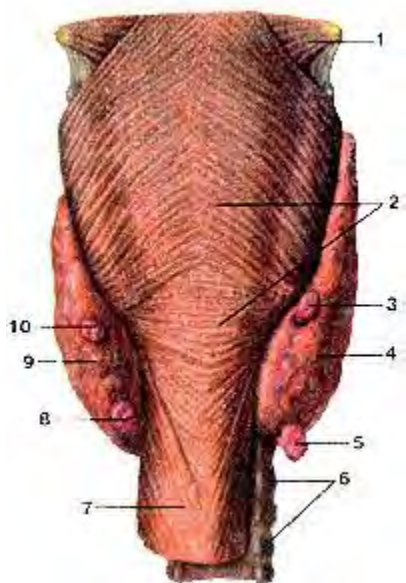


Рис. 79. Паращитовидные железы. Вид сзади. 1-средний констриктор (сжиматель) глотки; 2-нижний констриктор глотки; 3-правая верхняя околощитовидная железа; 4-правая доля щитовидной железы; 5-правая нижняя околощитовидная железа; 6-трахея; 7-пищевод; 8-левая нижняя околощитовидная железа; 9-левая доля щитовидной железы. 10-левая верхняя околощитовидная железа.

**Поджелудочная железа (pancreas)** – смешанная по функции железа – образует панкреатический сок и гормоны. Расположена позади желудка в забрюшинном пространстве, имеет головку, тело и хвост, длина – 115 см. Эндокринная часть представлена группами эпителиальных клеток, образующими островки Лангерганса (1-2 млн), больше их в хвостовой части. Островки состоят из инсулоцитов нескольких видов:

1. В – клетки (инсулин)
2. А – клетки – глюкагон
3. Д – клетки – соматостатин (подавляет работу А и В клеток)
4. Д1 – клетки – полипептид (понижает АД, стимулирует выделение гормонов и сока)

Главным гормоном является инсулин. Значение инсулина:

1. синтез гликогена и запас его в печени и мышцах
2. окисление глюкозы в тканях
3. уменьшает уровень глюкозы в крови (гипогликемия)
4. нормализует жировой и белковый обмен

Образование и секреция инсулина регулируется уровнем глюкозы в крови при участии ВНС и гипоталамуса. Повышение глюкозы – выделение инсулина. Он разрушается ферментом инсулиназой, которая находится в печени и мышцах.

При недостаточной внутрисекреторной функции железы – сахарный диабет:

- гипергликемия (увеличение сахара крови)
- глюкозурия (сахар в моче)
- увеличенное мочеиспускание
- жажда
- общее похудание
- недостаточное питание тканей и клеток из-за трудностей окисления глюкозы крови (клетки голодают при большом уровне сахара в крови)
- плохая заживляемость
- снижение иммунитета
- диабетическая кома

Вторым по значимости гормоном является глюкагон. Функции:

1. расщепление гликогена в печени и мышцах до глюкозы
2. вызывает гипергликемию (повышение сахара крови)
3. стимулирует расщепление жира
4. увеличивает сократительную функцию миокарда

Глюкагон – антагонист инсулина. На его образование влияет количество глюкозы в крови (чем меньше сахара, тем больше выделяется глюкагона и чем больше сахар, тем меньше его вырабатывается). Железой вырабатывается гормон липокаин – утилизация жиров в печени (предотвращает жировое перерождение печени).

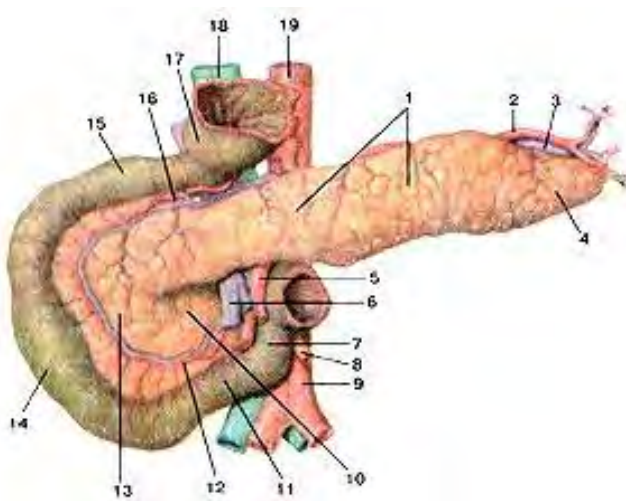


Рис. 80. Поджелудочная железа. 1-тело поджелудочной железы; 2-селезеночная артерия; 3-селезеночная вена; 4-хвост поджелудочной железы; 5-верхняя брыжеечная артерия. 6-верхняя брыжеечная вена; 7-восходящая часть двенадцатиперстной кишки; 8-нижняя брыжеечная артерия; 9-аорта; 10-крючковидный отросток поджелудочной железы; 11-нижняя (горизонтальная) часть двенадцатиперстной кишки; 12-нижняя поджелудочно-двенадцатиперстная артерия; 13-головка поджелудочной железы; 14-нисходящая часть двенадцатиперстной кишки; 15-верхняя (горизонтальная) часть двенадцатиперстной кишки; 16-верхняя поджелудочно-двенадцатиперстная артерия; 17-пилорический отдел желудка (отрезан); 18-нижняя полая вена; 19-аорта.

**Надпочечники** (*glandula suprarenalis*) - парные железы, расположенные над верхними концами почек в забрюшинном пространстве. При их удалении – смерть от потери натрия с мочой. Правый имеет форму треугольника, левый – полумесяца. Правый,

как и почка, лежит чуть ниже левого. Масса – 12 – 13 гр, длина – 40 – 60 мм. Снаружи надпочечник покрыт фиброзной капсулой, которая делит железу на 2 слоя: наружный (кора – 80 %) и внутренний – мозговое вещество. Строение коры: клубочковая зона – наружная, пучковая зона – средняя, сетчатая зона – внутренняя.

Клубочковая зона – самый тонкий слой коры, состоит из мелких эпителиальных клеток, образующих клубки. Эта зона вырабатывает минералокортикоиды – гормоны, сохраняющие жизнь (альдостерон и дезоксикортикостерон). Пучковая зона – большая часть коры, богата липидами, холестерином и витамином С. Состоит из пучков эпителиальных клеток, вырабатывает глюкокортикоиды (кортизон, гидрокортизон и кортикостерон). Сетчатая зона прилегает к мозговому слою – сеть. Вырабатывает половые гормоны (андрогены и эстрогены). Мозговое вещество окрашено солями хрома в бурый цвет, состоит из клеток эпинефроцитов и нортинефроцитов, занимает центральное положение. Эпинефроциты вырабатывают адреналин, нортинефроциты – норадреналин. Функции минералокортикоидов:

- сохраняют в организме натрий, усиливая его реабсорбцию в почечных канальцах
- выводят калий
- способствуют развитию воспалительных процессов
- повышают осмотическое давление крови
- повышают АД

Функции глюкокортикоидов: повышают сопротивляемость организма к стрессам, усиливают обмен веществ, способствуют образованию глюкозы из белков, вызывают распад тканевого белка, оказывают противовоспалительное действие, подавляют синтез антител и активность гипофиза

Функции половых гормонов: стимулируют развитие скелета, мышц и половых органов в детстве, обуславливают развитие вторичных половых признаков, нормализуют половые функции,

Функции адреналина и норадреналина: усиливают эффект влияния симпатической нервной системы, расщепляют гликоген, стимулируют работу сердца, повышают работоспособность скелетных мышц, вызывают появление гусиной кожи, тормозят моторику и секрецию ЖКТ.

Функции мозгового вещества контролируются задней частью гипоталамуса. Адреналин – жидкая симпатическая система. Поступление его в кровь вызывает у разных людей разное поведение – это гормон тревоги (гормон кролика). Слабые личности при этом отступают от намеченной цели, у сильных возникает обратный эффект – состояние ярости, гнева – гормон льва. При поступлении в кровь энкефалинов – отрицательные эмоции, при поступлении эндорфинов (серотонин) – положительные эмоции.

При недостаточной функции коры надпочечников – бронзовая (Аддисонова болезнь): мышечная слабость, похудание, бронзовая окраска слизистых оболочек и кожи, гипотония. При гиперфункции коры – резкое изменение вторичных половых признаков. Регуляция образования гормонов надпочечников осуществляется гипофизом, следовательно, можно говорить о единой гипоталамо – гипофизарно – надпочечниковой системе.



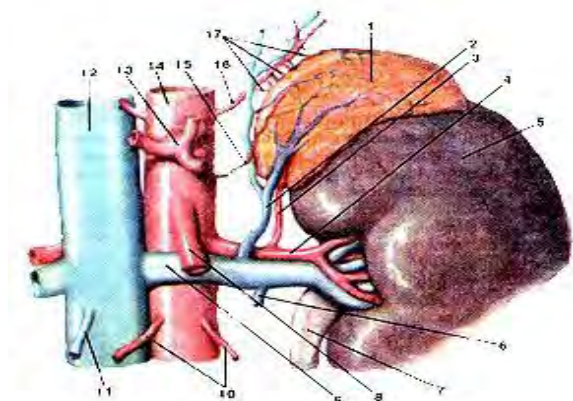


Рис. 81. Надпочечная железа. Вид спереди. 1-надпочечник; 2-нижняя надпочечниковая вена; 3-нижняя надпочечниковая артерия; 4-почечная артерия (левая); 5-почка (левая); 6-левая яичковая вена; 7-мочеточник; 8-верхняя брыжеечная артерия; 9-почечная вена (левая); 10-яичковая артерия; 11-правая яичковая вена; 12-нижняя полая вена; 13-чревный ствол; 14-аорта; 15-средняя надпочечниковая артерия; 16-нижняя диафрагмальная артерия (левая); 17-верхние надпочечниковые артерии.

### Половые железы (гонады). Яичко (testis), яичник (ovarium).

Это смешанные железы: секретируют половые гормоны и половые клетки. Мужские половые гормоны – андрогены, женские – эстрогены. Оба вида гормонов образуется из холестерина и дезоксикортикостерона в яичниках и яичках, но в разном количестве. Эндокринной функцией в яичке обладает интерстиций – железистые клетки Лейдига. Они лежат в рыхлой волокнистой соединительной ткани между извитыми канальцами.

Гормоны: тестостерон, андростерон.

Значение: стимулируют развитие мужских вторичных половых признаков, стимулируют половую функцию, усиливают обмен веществ и повышают гемопоз, влияют на половое поведение.

Женские половые гормоны:

1. эстрогены (образуются в зернистом слое созревших фолликулов и клетках яичников)
2. прогестерон ( в желтом теле яичника на месте лопнувшего фолликула)

Функции эстрогенов: стимулируют рост половых органов и появление женских вторичных половых признаков, вызывают гипертрофию слизистой оболочки матки в первую половину цикла, стимулируют рост матки при беременности.

Функции прогестерона: обеспечивает развитие плода, тормозит выработку эстрогенов, тормозит сокращение мускулатуры беременной матки, задерживает овуляцию за счет угнетения лютропина, Половые гормоны образуются из дезоксикортикостерона и холестерина.

Удаление половых желез – кастрация – у животных в разное время вызывает разный эффект. Кастрация в молодом возрасте вызывает не только атрофию половых органов и функций, но и задерживает рост и развитие организма. Кастрация изменяет обмен веществ и характер накопления жировых отложений. Мужской гипогенитализм (евнухоидизм) – недоразвитие половых органов и вторичных половых признаков. Это результат поражения яичек или вторичное заболевание при расстройстве работы гипофиза. Женский гипогенитализм – поражение гипофиза – атрофия яичников, матки и исчезновение вторичных половых признаков.

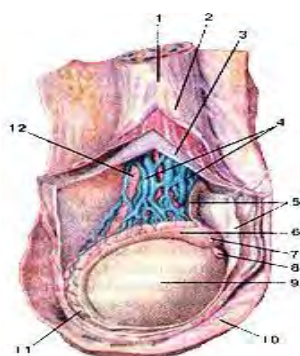


Рис. 82. Яичко. 1-семенной канатик; 2-фасция мышцы, поднимающей яичко; 3-внутренняя семенная фасция; 4-лозовидное венозное сплетение; 5-влагалищная оболочка яичка; 6-головка придатка яичка; 7-привесок придатка яичка; 8-привесок яичка; 9-яичко; 10-мошонка; 11-хвост придатка яичка; 12-семявыносящий проток.

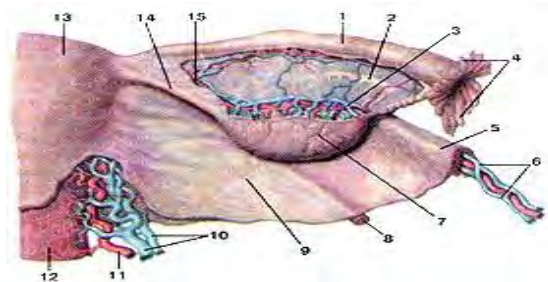


Рис. 83. Яичник. 1-маточная труба; 2-придаток яичника; 3-яичниковая артерия; 4-бахромка трубы; 5-связка, подвешивающая яичник; 6-артерии и вены яичника; 7-яичник; 8-круглая связка матки; 9-широкая связка матки; 10-маточные вены; 11-маточная артерия; 12-влагалище; 13-матка; 14-собственная связка яичника; 15-яичниковая ветвь маточной артерии.

## РАЗДЕЛ № 4. АНАТОМО-ФИЗИОЛОГИЧЕСКИЕ ОСНОВЫ КРОВО- И ЛИМФООБРАЩЕНИЯ.

### ТЕМА 4.1. АНАТОМО-ФИЗИОЛОГИЧЕСКИЕ ОСНОВЫ КРОВООБРАЩЕНИЯ

#### Содержание учебного материала

1. *Анатомическое строение и топография сердца.*
2. *Строение стенки сердца: миокард, эндокард, перикард. Камеры сердца. Клапанный аппарат сердца.*
3. *Фазы сердечной деятельности. Тоны сердца.*
4. *Частота сердечных сокращений. Брадикардия. Тахикардия.*
5. *Проводящая система сердца. Артерии. Вены. Капилляры.*
6. *Круги кровообращения. Сосуды малого и большого круга кровообращения.*
7. *Пульс. Артериальное давление. Понятие гипертония и гипотония.*

**Сердечно – сосудистая система** включает в себя кровеносную (сердце и сосуды) и лимфотическую (капилляры, узлы, сосуды, стволы и протоки). Учение о ССС – ангиокардиология. Кровеносная система является важнейшей системой, т.к. обеспечивает доставку тканям питательных веществ, защитных, регуляторных и отводит продукты обмена, осуществляя теплообмен. У человека – это замкнутая сеть. ССС является важным звеном гомеостаза. Впервые описание механизма кровообращения было дано английским врачом Гарвеем. Сервет впервые описал малый круг кровообращения. В организме различают 3 круга кровообращения:

1. большой (телесный)
2. малый (легочный)
3. венечный (сердечный)

Большой круг кровообращения обеспечивает артериальной кровью все органы, ткани и клетки организма. Он начинается от левого желудочка, включает аорту, артерии, артериолы, прекапилляры и капилляры. После осуществления обмена газами в капиллярах, венозная кровь собирается в посткапилляры, венулы и вены. Заканчивается большой круг двумя полыми венами (верхней и нижней), впадающими в правое предсердие сердца. Малый круг кровообращения осуществляет газообмен в легких. Он начинается в правом желудочке легочным стволом, который разветвляется на 2 легочные артерии, несущие венозную кровь в легкие. После газообмена артериальная кровь возвращается по 4 легочным венам в левое предсердие. Сердечный (венечный) круг обеспечивает питание миокарда. Он начинается от луковички аорты, включает сердечные (венечные) артерии, мелкие артериолы, капилляры. Вся венозная кровь от сердца собирается в венозный (венечный) синус, впадающий в правое предсердие.

**Сердце (cardia, cor)** - полый, фиброзно – мышечный орган, имеющий форму конуса, верхушка которого направлена вниз и вперед, основание – вверх и назад. Сердце расположено в грудной полости позади грудины на сухожильном центре диафрагмы.

#### Границы сердца:

- верхняя – верхние края хрящей 3 пары ребер
- верхушка – 5 левое межреберье на 1 – 2 см медиальнее левой среднелючичной линии
- правая граница – на 2 см за край грудины
- левая граница – по дугообразной линии от хряща 3 ребра до проекции верхушки сердца

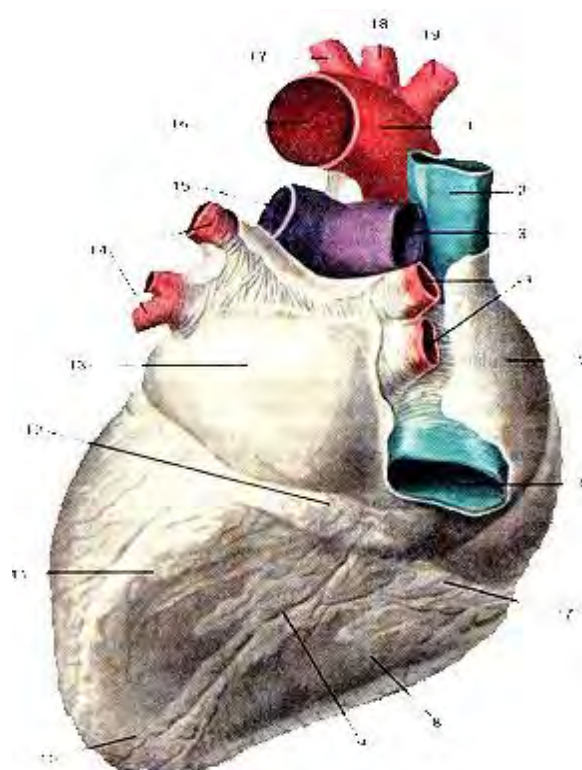
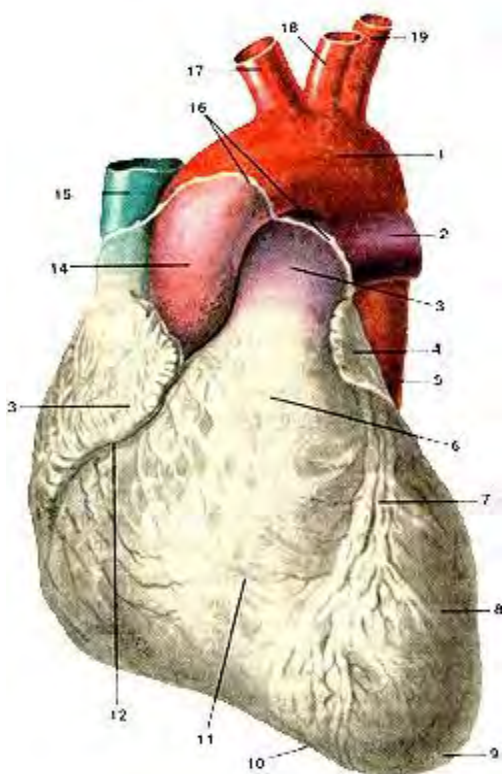


Рис. 84. Сердце. Вид спереди. 1-дуга аорты; 2-левая легочная артерия; 3-легочный ствол; 4-левое ушко; 5-нисходящая часть аорты; 6-артериальный конус; 7-передняя межжелудочковая борозда; 8-левый желудочек; 9-верхушка сердца; 10-вырезка вершины сердца; 11-правый желудочек; 12-венечная борозда; 13-правое ушко; 14-восходящая часть аорты; 15-верхняя полая вена; 16-место перехода перикарда в эпикард; 17-плечеголовной ствол; 18-левая общая сонная артерия; 19-левая подключичная артерия.

Рис. 85. Сердце. Вид сзади. 1-дуга аорты; 2-верхняя полая вена; 3-правая легочная артерия; 4-верхняя и нижняя правые легочные вены; 5-правое предсердие; 6-нижняя полая вена; 7-венечная борозда; 8-правый желудочек; 9-задняя межжелудочковая борозда; 10-верхушка сердца; 11-левый желудочек; 12-венечный синус (сердца); 13-левое предсердие; 14-верхняя и нижняя левые легочные вены; 15-левая легочная артерия; 16-аорта; 17-левая подключичная артерия; 18-левая общая сонная артерия; 19-плечеголовной ствол

На сердце различают грудно – реберную, диафрагмальную и 2 легочные поверхности. Сердце имеет правый и левый края. Сердце человека 4 – камерное: 2 предсердия и 2 желудочка. Снаружи они отделены венечной бороздой, в которой расположены сосуды и нервы. Передняя стенка предсердий имеет 2 расширения – правое и левое ушки, дополнительные резервуары для крови. Размеры сердца индивидуальны (сравнительно с кулаком человека) – 250 – 350 гр. Камеры сердца отделены перегородками: продольная в норме не имеет отверстий, она обеспечивает не смешивание венозной и артериальной крови. Поперечная перегородка имеет предсердно – желудочковые отверстия, содержащие предсердно – желудочковые клапаны (створчатые). Они не пропускают кровь из желудочков в предсердия. Клапаны образованы эндокардом и имеют вид створок.

Правый клапан – трехстворчатый, левый – митральный (двухстворчатый). Клапаны открываются в сторону желудочков. Аорта и легочный ствол у основания имеют полулунные клапаны, имеющие вид лепестков, каждый по 3. Лепестки открываются в сторону сосудов, пропуская кровь из желудочков. Сердечная стенка имеет 3 слоя:

1. внутренний – эндокард
2. средний – миокард
3. наружный – эпикард

Эндокард выстилает все камеры сердца, образует клапаны. Он состоит из соединительной ткани и эндотелия. Миокард – мышечный слой – образован сердечной мышечной тканью. Мускулатура предсердий отделена от мускулатуры желудочков фиброзными кольцами - скелет сердца. Похожая ткань имеется в межжелудочковой перегородке. Миокард предсердий образован 2 слоями (



поверхностный и глубокий), миокард желудочков из 3 слоев (поверхностный, средний и глубокий). Миокард левого желудочка толще миокарда правого. Эпикард – внутренняя оболочка сердечной сумки – перикарда. Перикард удерживает сердце на месте (от него отходят волокна к диафрагме и грудине) – фиксирующий аппарат сердца. Он состоит из 2 слоев:

1. наружная париентальная пластинка
2. эпикард

Между слоями перикарда имеется перикардальная полость, содержащая небольшое количество серозной жидкости, уменьшающая силу трения в работающем сердце.

Полость выстлана мезотелием. Перикард изолирует сердце от окружающих органов, защищает от окружающих органов и чрезмерного растяжения. Сердце обладает свойством автоматизма – работает изолированно от ЦНС. Это обеспечивается проводящей системой сердца.

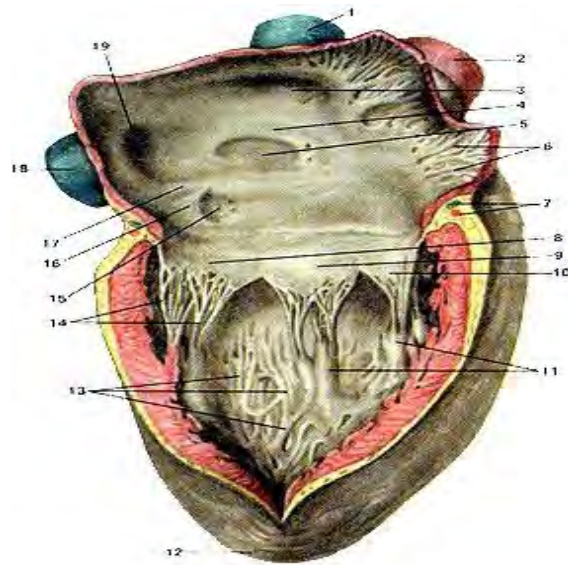
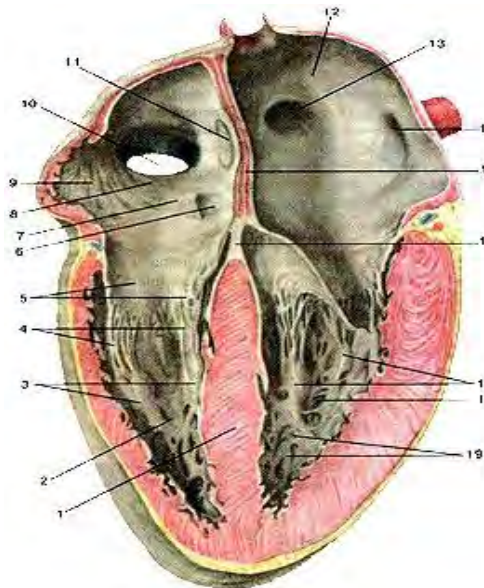


Рис. 86. Внутренняя поверхность сердца, продольный разрез. Вид спереди. 1-межжелудочковая перегородка; 2-правый желудочек; 3-сосочковые мышцы правого желудочка; 4-сухожильные хорды; 5-створки правого предсердно-желудочкового клапана; 6-устье венозного синуса сердца; 7-заслонка венозного синуса; 8-правое предсердие; 9-гребенчатые мышцы; 10-отверстие нижней полой вены; 11-овальная ямка; 12-левое предсердие; 13-отверстие правой легочной вены; 14-отверстие левой легочной вены; 15-межпредсердная перегородка; 16-перепопчатая часть межжелудочковой перегородки; 17-сосочковые мышцы левого желудочка; 18-левый желудочек; 19-мясистые трабекулы.

Рис. 87. Внутренняя поверхность сердца. Продольный разрез. Вид справа. 1-верхняя полая вена; 2-аорта; 3-устье верхней полой вены; 4-край овальной ямки; 5-овальная ямка; 6-гребенчатые мышцы; 7-кровеносные сосуды сердца; 8-задняя створка предсердно-желудочкового (трехстворчатого) клапана; 9-перегородочная створка; 10-передняя створка; 11-сосочковые мышцы; 12-верхушка сердца; 13-мясистые трабекулы; 14-сухожильные хорды; 15-устье венозного синуса; 16-заслонка (клапан) венозного синуса; 17-заслонка нижней полой вены; 18-нижняя полая вена; 19-устье нижней полой вены.

**ПСС** – это комплекс центров, поддерживающих ритм сердца. Данные центры построены из проводящих кардиомиоцитов:

1. синусно – предсердный узел (узел Киса – Флека) – водитель сердечного ритма, воспроизводит электрические потенциалы с частотой 70 – 80 раз в минуту, находится в месте впадения верхней полой вены в правое предсердие

2. предсердно – желудочковый узел (узел Ашоффа – Тавары) – находится в верхней части межпредсердной перегородки; передает импульсы от синусного узла к предсердно – желудочковому пучку Гиса

3. пучок Гиса – расположен в межжелудочковой перегородке; от него отходят 2 ножки (правая и левая) в желудочки, которые разветвляются на волокна Пуркинью; он обеспечивает прохождение импульсов в миокард желудочков

К сердцу подходят симпатические и парасимпатические волокна от симпатического ствола и блуждающего нерва, через которые осуществляется нервная регуляция работы сердца. Импульсы, проходящие по симпатическим нервам, учащают сердечные сокращения, по парасимпатическим – ослабляют вплоть до остановки.

Сердечный цикл состоит из 3 фаз:

1. систола предсердий (0,1 сек)
2. систола желудочков (0,3 сек)

### 3. диастола (0,4 сек)

Весь цикл занимает 0,8 сек. Во время диастолы происходит общее расслабление сердца. Полулунные клапаны закрыты, створчатые открыты. Давление в сердце падает до 0. В это время давление в венах достигает 7 мм рт ст, поэтому кровь из области высокого давления притекает самотеком в область низкого. Кровь приходит в предсердия по полым и легочным венам. Если крови приходит больше, заполняются и предсердные ушки. Через створчатые клапаны кровь заполняет желудочки на 70%. Начинается систола предсердий, и желудочки заполняются на 100%. Створчатые клапаны закрываются и не дают крови обратно попадать в предсердия. Выворачиванию створок клапанов препятствуют сухожильные нити (хорды), которые крепятся к сосочковым мышцам, а те вплетаются в мясистые трабекулы миокарда желудочков.

Затем начинается систола желудочков, которая имеет 2 фазы:

1. фаза напряжения (миокард сжимается вокруг крови) – 0,05 сек
2. фаза изгнания крови (выход крови в аорту и легочный ствол) – 0,25 сек

Во время систолы желудочков кровь с силой изгоняется, полулунные клапаны открываются и пропускают кровь. Лепестки клапанов прижимаются к стенкам сосудов. Кровь прошла, и клапаны вновь закрылись, поэтому кровь обратно в желудочки не поступает. Плотному закрытию клапанов способствуют узелки полулунных заслонок. Систолическое давление в левом желудочке – 120 мм рт ст, в правом – 25 – 30 мм рт ст. Затем вновь наступает диастола - расслабление сердца. За счет клапанов кровь в сердце идет в одном направлении. Открытию и закрытию клапанов способствует изменение давления в полостях сердца. При ревматизме, сифилисе а атеросклерозе клапаны смыкаются неполностью – пороки сердца. Во время систолы желудочков предсердно – желудочковая перегородка смещается в сторону желудочков вперед к верхушке сердца, а при диастоле наоборот – эффект смещения предсердно – желудочковой перегородки. Эти толчки ощущаются человеком. В покое у здорового человека частота сердечных сокращений – 60 – 90 раз в минуту. Более 90 – тахикардия, менее 60 – брадикардия.

Физиологические свойства миокарда:

1. возбудимость
2. проводимость
3. сократимость
4. рефрактерный период
5. автоматизм

Возбудимость – свойство миокарда отвечать процессом возбуждения в клетках. Проводимость – способность миокарда распространять возбуждение от одного участка к другому. Скорость распространения возбуждения в миокарде в 5 раз меньше скорости в скелетных мышцах. Миокард менее возбудим, чем скелетные мышцы. Сократимость – способность миокарда развивать напряжение и сокращаться. Первыми сокращаются мышцы предсердий, затем желудочков. Рефрактерный период – период покоя, невосприимчивости миокарда к действию раздражителя. Относительный рефрактерный период – диастола. Абсолютный – период невосприимчивости миокарда даже к сильному раздражителю. Благодаря длительному рефрактерному периоду миокард не способен к тетаническим сокращениям, а совершает работу по типу одиночных сокращений. Автоматизм - способность миокарда приходить в состояние возбуждения и ритмично сокращаться без внешних воздействий. Он обеспечивается проводящей системой сердца. Причины автоматизма:

1. продукты обмена веществ в миокарде (углекислый газ, молочная кислота), которые вызывают процесс возбуждения в клетках
2. нарастание диастолической деполяризации в волокнах

Внешние проявления деятельности сердца:

1. верхушечный толчок: поворот сердца слева направо при сокращении, становясь более округлым; верхушка сердца при этом поднимается и надавливает на грудную стенку; прощупывается в 5 межреберье
2. сердечные тоны – это звуковые явления в работающем сердце; первый тон низкий – систолический, второй – высокий - диастолический
3. электрические явления: регистрация биотоков сердца – электрокардиография, кривая – электрокардиограмма; электроды накладывают на грудную клетку и конечности; при анализе определяют величину зубцов и интервалы между ними; зубцы: P, Q, R, S, T; P, R, T – положительные, направлены вверх, Q, S – отрицательные, направлены вниз; самый высокий – R; P – отражает процесс возбуждения в предсердиях (0,08 – 0,1 сек), интервал P – Q – время

распространения возбуждения от предсердий до желудочков (0,12 – 0,2 сек); Q – R – S - процесс возбуждения миокарда желудочков (0,06 – 0,1 сек), T – процесс восстановления в миокарде (0,28 сек); интервал Q – T – систола желудочков (0,35 – 0,4 сек); интервал T – P – общая пауза; P – предсердная часть ЭКГ, QRST – желудочковая часть ЭКГ. QRS – 0,10 сек; PQ – 0,20 сек; QT - 0,4 сек; ST – 1мм.

При систоле желудочков в аорту и легочный ствол выбрасывается 70 – 80 мл крови - систолический (ударный) объем сердца. Оставшаяся кровь – резервный объем сердца. Остаточный объем – кровь, которая никогда не выбрасывается из сердца. При сокращении 70 – 80 раз в минуту желудочки выбрасывают 5- 6 литров крови – минутный объем сердца.

Законы сердечной деятельности:

1. сердечного волокна (Франка – Старлинга) – чем более растянуто сердечное мышечное волокно, тем быстрее оно сокращается
2. сердечного ритма (рефлекс Бейнбриджа) – при повышении кровяного давления в устьях полых вен происходит рефлекторное усиление частоты и силы сердечных сокращений

Оба закона проявляются одновременно – механизмы саморегуляции. Сердце может увеличивать свою активность в 5 – 6 раз, что обусловлено нервной и гуморальной регуляцией его деятельности. Нервная регуляция осуществляется блуждающим и симпатическими нервами, они антогонисты. При слабом раздражении блуждающего нерва происходит урежение частоты и силы сердечных сокращений, при одиночном сильном раздражении – остановка сердца (при надавливании на глазные яблоки сердце ведет себя также). Если после остановки длительное время наносить слабые раздражения на вагус, работа сердца восстанавливается – эффект ускользания сердца из – под влияния блуждающего нерва – защитный механизм. Возбуждение по симпатическим нервам усиливает работу сердца. Гуморальная регуляция осуществляется медиатором ацетилхолином – ослабление работы сердца вплоть до остановки, гормоны адреналин и норадреналин – наоборот.

Рефлекс Гольца: поколачивание по желудку лягушки останавливает сердце (вагус). Калий угнетает работу сердца, кальций – стимулирует.

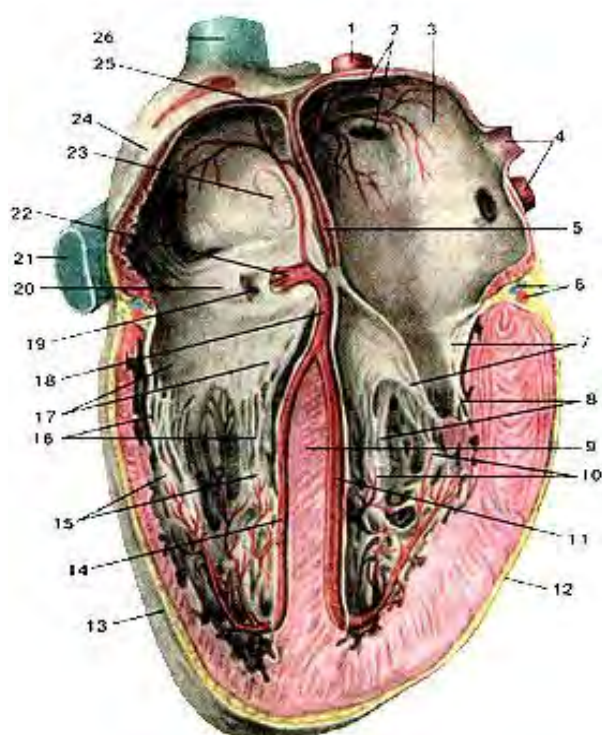


Рис. 88. Проводящая система сердца. 1-правая легочная вена; 2-устья правых легочных вен; 3-левое предсердие; 4-левые легочные вены; 5-межпредсердная перегородка; 6-крупные кровеносные сосуды сердца; 7-створки левого предсердно-желудочкового клапана; 8-сухожильные хорды; 9-межжелудочковая перегородка; 10-сосочковые мышцы; 11-левая ножка предсердно-желудочкового пучка; 12-левый желудочек; 13-правый желудочек; 14-правая ножка предсердно-желудочкового пучка; 15-сосочковые мышцы; 16-сухожильные хорды; 17-створки правого предсердно-желудочкового клапана; 18-предсердно-желудочковый пучок (пучок Гиса); 19-устье венечного синуса; 20-заслонка венечного синуса; 21-нижняя полая вена; 22-предсердно-желудочковый узел; 23-овальная ямка; 24-правое предсердие; 25-синусно-предсердный узел; 26-верхняя полая вена.

## АНАТОМИЯ И ФИЗИОЛОГИЯ КРОВЕНОСНЫХ СОСУДОВ. КРОВЯНОЕ ДАВЛЕНИЕ, РЕГУЛЯЦИЯ КРОВООБРАЩЕНИЯ.

Кровь заключена в систему трубок – сосудов. Ее циркуляция – обязательное условие обмена веществ. Виды сосудов:

1. артерии
2. артериолы
3. прекапилляры

4. капилляры
5. посткапилляры
6. венулы
7. вены

Артерии и вены – магистральные сосуды, остальное – микроциркуляторное русло. Артерии несут кровь от сердца, могут содержать венозную и артериальную кровь. Строение стенки артерии:

1. наружная оболочка – соединительно – тканная (адвентиция)
2. средняя оболочка – гладкая мышечная (медиа)
3. внутренняя – эндотелий (интима)

Между этими оболочками в артерии содержатся эластические мембраны, придающие артериям прочность и упругость (обескровленные артерии на трупе зияют). Артериолы – мелкие артерии, переходят в прекапилляры – более крупные капилляры. Капилляры – микроскопические кровеносные сосуды, обладающие свойством проницаемости (обмен газов и других веществ). Посткапилляры образуют венулы – мелкие вены. Вены – сосуды, несущие кровь к сердцу, могут содержать венозную или артериальную кровь. Стенки вен имеют те же слои, что и артерии, но не имеют эластических мембран, поэтому обескровленные вены на трупах спадаются. Многие вены имеют клапаны (конечности, малый таз). Клапаны вен имеют вид лепестков, препятствующих обратному току крови. При длительной нагрузке могут воспаляться, утолщаться и деформироваться, тем самым формируя застой крови в венах. Вены при этом расширяются и воспаляются. Узлы становятся видны через кожу (варикоз) – парикмахеры, продавцы. Варикозное расширение вен может осложниться тромбофлебитом – гнойным воспалением вен. Вены и артерии имеют разветвления, которые объединяются – анастомоз. Сосуд, несущий кровь в обход основного русла – коллатераль. Крупные артерии – магистрали. Мелкие артерии и артериолы, способные изменять кровоснабжение органов и тканей – резистивные сосуды. Венозные сосуды – емкостные. Артериоловеноулярные анастомозы, несущие кровь в обход капиллярного русла – шунтирующие сосуды.

Движение крови по сосудам определяется 2 законами:

1. разность давлений в начале и конце сосуда
2. сопротивление, препятствующее току крови

основной гидродинамический закон – количество крови, протекающее через кровеносную систему тем больше, чем больше разность давления в начале и конце сосуда и чем меньше сопротивление току крови. Наибольшее сопротивление току крови наблюдается в артериолах. Сердце обеспечивает ток крови вовремя систолы и диастолы. Свойства сосудистых стенок помогает сглаживать резкие колебания Р. Время кровооборота – время, за которое частица крови проходит малый и большой круги кровообращения (25 сек). Линейная скорость кровотока – путь, пройденный частицей крови в 1 времени.

Кровяное (артериальное) давление – давление крови на стенки артерий (мм рт ст). В артериальной системе оно больше, венозной незначительно. АД зависит:

1. частота и сила сердечных сокращений
2. величина сопротивления
3. объем циркулирующей крови

Систолическое давление отражает состояние миокарда левого желудочка (100 – 130 мм рт ст). Диастолическое давление характеризует степень тонуса артериальных стенок (60 – 80 мм рт ст). Пульсовое давление – разность между систолическим и диастолическим давлениями. Необходимо для открытия полулунных клапанов (35 – 55 мм рт ст). Среднединамическое давление – сумма диастолического и одной трети пульсового. АД можно измерить 2 способами:

1. прямой (кровеный) – иглу вставляют в артерию и соединяют ее с измерительным прибором
2. метод Короткова (тонометр)

Расчет идеального АД:

Систолическое:  $102 + 0,6 * \text{на возраст}$

Диастолическое:  $63 + 0,4 * \text{на возраст}$

Временное повышение АД – гипертензия, снижение – гипотензия.

Артериальный пульс – ритмичные колебания артериальной стенки, обусловленные повышением в артерии систолического давления, возникает в момент выброса крови из сердца (левого желудочка). Пульсовая кривая (сфигмограмма) имеет:



- Анакрота – анакротический подъем – систолическое повышение давления и растяжение артериальной стенки (кривая вверх)
- Катакрота – катакротический спуск – падение давления в желудочке в конце систолы (вниз)
- Инцизура – глубокая выемка, появляется в момент диастолы желудочка (нижняя точка кривой)
- Дикротический подъем – вторичная волна повышенного давления в результате отталкивания крови от полулунных клапанов аорты

Характеристика пульса:

1. частота – число ударов в минуту
2. Ритмичность – правильное чередование ударов
3. наполнение – степень изменения артериального напряжения – сила, с которой надо сдавить артерию

Пульсовая волна возникает в аорте в момент выхода крови из левого желудочка. Пульс можно прощупать в местах, где артерии близко прилегают к костям.

1. поверхностная височная артерия (височные ямки)
2. лицевая артерия (впереди от жевательной мышцы)
3. общая сонная артерия (по бокам шеи под углом нижней челюсти)
4. подключичная артерия (под ключицей)
5. плечевая артерия (медиальная поверхность плеча)
6. лучевая артерия (запястье)
7. тыльная артерия стопы (тыл стопы; при отсутствии пульса на этой артерии - облитерирующий тромбангиит - атеросклероз сосудов нижних конечностей, перемежающаяся хромота)

Перкуссия – выстукивание сердца. Сердечная блокада – нарушение проводимости нервных импульсов. Фибрилляция - мерцание, трепетание сердца (желудочков) – электрошок. Экстрасистола – внеочередные сокращения сердца. Компенсаторная пауза – слишком длительный рефрактерный период.

Регуляция кровообращения осуществляется нервной системой и гуморальной. Нервная регуляция осуществляется сосудодвигательным центром, симпатическими и парасимпатическими волокнами ВНС. Сосудодвигательный центр – совокупность нервных образований в спинном мозге, продолговатом, гипоталамусе и коре. Главный центр в продолговатом мозге, состоит из 2 частей:

1. прессорная
2. депрессорная

Раздражение прессорной части вызывает сужение артерий и повышение АД, раздражение депрессорной части вызывает расширение сосудов и падение АД. Тонус этого центра зависит от нервных импульсов, приходящих к нему от разных зон.

Рефлексогенные зоны – участки сосудистой стенки, содержащие большое количество рецепторов: механо, хемо, волном (изменение объема крови), осморорецепторы. Аортальная зона – дуга аорты, синокаротидная – общая сонная артерия, сердце, устья полых вен, сосуды малого круга кровообращения.

Депрессорный (сосудорасширяющий) рефлекс: возникает в связи с повышением АД в сосудах. Возбуждаются барорецепторы дуги аорты и сонного синуса, возбуждение идет в сосудодвигательный центр, что приводит к брадикардии (усиливается тормозное влияние на волокна вагуса, расширяются сосуды и падает АД).

Прессорный (сосудосуживающий) рефлекс: возникает при падении АД в сосудистой системе. Частота импульсов резко снижается, тормозятся центры вагуса, и деятельность сердца стимулируется (сосуды сужаются, повышается АД). Значение этих рефлексов заключается в поддержании постоянства АД.

Гуморальные вещества:

1. сосудосуживающие (имеют общее воздействие – адреналин, норадреналин, вазопрессин, серотонин)
2. сосудорасширяющие (имеют местную реакцию – гистамин, ацетилхолин, молочная кислота, углекислый газ, йод, аурикулин)

## АРТЕРИАЛЬНАЯ СИСТЕМА. ХАРАКТЕРИСТИКА АРТЕРИЙ.

Артерии проходят соответственно скелету. Вдоль позвоночника – аорта, вдоль ребер – межреберные артерии. В проксимальных отделах конечностей, имеющих 1 кость (плечевая, бедренная), проходит по 1 сосуду, в средних отделах, имеющих по 2 кости (предплечье и голень), проходит по 2 сосуда. В дистальных отделах (кисть и стопа) артерии проходят соответственно каждому пальцевому лучу. Артерии делятся на париентальные (прилегают к стенкам полостей) и внутренностные (висцеральные). К органам артерии подходят по кратчайшему пути (сгибательная медиальная поверхность верхних конечностей). К внутренним органам артерии подходят в области ворот (почки, печень, селезенка). Первыми ветвями аорты – венечные артерии, кровоснабжающие сердце. Основное значение имеет не окончательное положение органа, а место его закладки у зародыша. Эти и объясняется то, что яичковая артерия у мужчин отходит не от бедренной, а от брюшной аорты, где закладывалось яичко; по мере опускания яичка в мошонку, опускалась и артерия.

Главные артериальные стволы в теле расположены в глубоких защищенных местах. Количество артерий в органе зависит от функциональной его активности, объема и диаметра артерий. Артерии на конечностях объединяются в артериальные дуги: поверхностные и глубокие. Вокруг суставов артерии образуют вокруг суставные артериальные сети, что возможно наличием анастомозов и коллатералей. Анастомоз – всякий третий сосуд, объединяющий два других. Коллатераль – обходной боковой сосуд. В дольчатых органах артерии делятся, в полых – нет.

Аорта – главный артериальный сосуд, кровоснабжающий артериальной кровью все органы и ткани тела. Отходит от левого желудочка. Части:

1. луковица аорты (отходят венечные артерии)
2. восходящая часть (позади легочного ствола, 6 см)
3. дуга аорты (позади рукоятки грудины)
4. нисходящая часть (начинается на уровне 4 грудного позвонка; грудная и брюшная)

От дуги отходят:

1. плечеголовный ствол (правая общая сонная и правая подключичная артерии)
2. левая общая сонная артерия
3. левая подключичная артерия

Каждая общая сонная артерия (прощупывается и прижимается в случае кровотечения из нее к сонному бугорку поперечного отростка 6 шейного позвонка) проходит на шее рядом с пищеводом и трахеей и делится:

1. наружная сонная артерия
2. внутренняя сонная артерия

Наружная сонная артерия поднимается на шее до височно – нижнечелюстного сустава и делится на поверхностную височную и верхнечелюстную артерии. Всеми ветвями наружная сонная артерия снабжает кровью ткани лица и головы, органы и мышцы шеи, стенки носовой полости и рта. Ее ветви объединяются в 3 группы по 3 артерии (тройки):

1. передняя группа: верхняя щитовидная (щитовидная железа, гортань), язычная (язык, небные миндалины, слизистая оболочка рта), лицевая артерия (мимические мышцы)
2. средняя группа: восходящая глоточная артерия, верхнечелюстная артерия, поверхностная височная артерия
3. задняя группа: затылочная артерия (мышцы затылка, ушная раковина и твердая мозговая оболочка), задняя ушная артерия (кожа затылка, ушной раковины и барабанная полость), грудино – ключично – сосцевидная артерия

Внутренняя сонная артерия проходит через сонный канал пирамиды височной кости в полость черепа и отдает ветви:

1. глазная артерия (покидает полость черепа)
2. передняя мозговая артерия
3. средняя мозговая артерия (самая крупная)
4. задняя соединительная артерия

Мозговые артерии вместе с позвоночными образуют вокруг турецкого седла круговой анастомоз – виллизиев круг (питание мозга). От подключичной артерии отходят:

1. позвоночная артерия (проходит через отверстия в поперечных отростках шейных позвонков, входит в полость черепа через большое затылочное отверстие и объединяется с противоположной артерией в базилярную артерию,

питающую внутреннее ухо, мост и мозжечок); в области продолговатого мозга артерии объединяются и образуют анастомоз – артериальное кольцо Захарченко.

2. внутренняя грудная артерия (трахея, бронхи, тимус, перикард, диафрагма, молочные железы, мышцы груди)
3. щитошейный ствол (щитовидная железа)
4. реберно – шейный ствол (задние мышцы шеи)
5. поперечная артерия шеи (мышцы шеи и верхний отдел спины)

Подмышечная артерия (подмышечная ямка) – плечевая артерия (кожа и суставы верхней конечности) – локтевая и лучевая артерия (локтевая ямка). На кисти они объединяются, образуя поверхностную и глубокую ладонные артериальные дуги. Лучевая артерия в нижней трети предплечья легко прощупывается – пульс. От поверхностной отходят общие пальцевые артерии, от них собственные пальцевые артерии (по 2).

Грудная аорта – продолжение дуги аорты. Лежит на грудном отделе позвоночника, проходит через отверстие диафрагмы и становится брюшной. Грудная аорта имеет пристеночные ветви:

1. задние межреберные артерии (10 пар) – лежат по внутреннему краю ребер
2. правая и левая верхние диафрагмальные артерии

Париетальные ветви грудной аорты:

1. бронхиальные
2. пищеводные
3. медиастенальные (средостенные) - лимфоузлы и клетчатка заднего средостения
4. перикардальные ветви

Брюшная аорта – на позвоночнике в забрюшинном пространстве. Пристеночные ветви:

1. нижняя диафрагмальная артерия (парная)
2. поясничные артерии (4 пары)

Внутренностные ветви:

- парные:
  1. средние надпочечниковые артерии
  2. почечные артерии
  3. яичковые (яичниковые) артерии
- непарные:

1. чревный ствол (желудок, печень, желчный пузырь, селезенка, поджелудочная железа, 12 – перстная кишка)
2. верхняя брыжеечная артерия (поджелудочная железа, 12 – перстная кишка, тощая, подвздошная, слепая с аппендиксом, восходящая и поперечная ободочная кишка)
3. нижняя брыжеечная артерия (нисходящая и сигмовидная ободочная кишки, верхняя часть прямой кишки)

Продолжением в малый таз – тонкая срединная крестцовая артерия (хвостовая аорта).

Брюшная аорта на уровне 4 поясничного позвонка делится на общие подвздошные артерии, каждая из которых делится на наружную и внутреннюю артерии. Внутренняя подвздошная артерия спускается в малый таз и отдает пристеночные и висцеральные ветви. Пристеночные:

1. верхние, средние и нижние ягодичные артерии
2. артерии, кровоснабжающие мышцы, приводящие бедро
3. латеральные крестцовые артерии
4. запирающие артерии
5. подвздошно – поясничные артерии

Висцеральные ветви:

1. прямокишечные артерии
2. мочепузырные артерии
3. внутренние и наружные половые артерии
4. промежностные артерии

В области таза отходят ветви, питающие мышцы живота и таза, оболочки яичка и большие половые губы. Пройдя под паховой связкой, наружная подвздошная артерия становится бедренной. Крупной ветвью является глубокая артерия бедра.

Бедренная артерия спускается вниз до подколенной ямки – подколенная артерия. Подколенная артерия отдает 5 ветвей к коленному суставу, переходит на заднюю поверхность голени и делится на переднюю и заднюю большеберцовые артерии. Передняя большеберцовая выходит на переднюю поверхность голени и на тыл стопы. задняя большеберцовая идет между поверхностными и глубокими мышцами голени и кровоснабжает их. Крупной ее ветвью является малоберцовая артерия. Задняя большеберцовая артерия позади медиальной лодыжки выходит на подошву и делится на медиальную и латеральную подошвенные артерии. Латеральная подошвенная вместе с подошвенной ветвью тыльной артерии образуют глубокую подошвенную дугу. Бедренную артерию прижимают в случае кровотечения из нее к лобковой кости; подколенную – к подколенной поверхности бедренной кости при полусогнутом положении ноги; тыльную артерию к костям тыла стопы.

В некоторых местах артерии лежат поверхностно и близко к костям и в случае кровотечения из них могут быть прижаты к данным костям:

1. поверхностная височная (височная поверхность)
2. затылочная артерия (затылочная кость)
3. наружная сонная артерия (сонный бугорок поперечного отростка 6 шейного позвонка)
4. подключичная артерия (1 ребро)
5. плечевая артерия (медиальная поверхность плеча)
6. лучевая и локтевая (запястье)
7. бедренная артерия (к лобковой кости)
8. подколенная артерия (подколенная поверхность бедренной кости при полусогнутом положении ноги)
9. тыльная артерия стопы (тыл стопы)
10. задняя большеберцовая (медиальная лодыжка)

Для определения АД используют плечевую артерию, для измерения пульса – лучевую, в клиническом плане важна тыльная артерия стопы.

### **ВЕНОЗНАЯ СИСТЕМА. ХАРАКТЕРИСТИКА ВЕН.**

Вены идут соответственно скелету: вдоль позвоночника – нижняя полая вена, вдоль ребер – межреберные, вдоль конечностей – соответствующие костям. Вены делятся на пристеночные и висцеральные. Проходят по кратчайшему пути. В венах кровь течет медленнее. Венозное русло в своей массе шире и больше, чем артериальное. Вены делят на поверхностные(подкожные) и глубокие, которые вместе с лимфатическими сосудами, нервами и артериями образуют сосудисто нервные пучки. Глубокие вены идут попарно – вены – спутницы. Глубокие вены имеют клапаны. Вены образуют венозные сплетения на внутренних органах малого таза, позвоночного канала. В полости черепа, где затруднение венозного оттока отражается на функции мозга, имеются венозные синусы, имеющие твердые стенки, образованные твердой мозговой оболочкой:

1. нижний сагиттальный синус (в нижнем крае серпа мозг, впадает в прямой, расположенный в палатке мозжечка)
2. нижний каменистый синус (соединяется с внутренней яремной веной)
3. поперечный синус (образует сигмовидный синус)
4. верхний сагиттальный синус (собирает кровь из поверхностных вен)
5. сигмовидный синус (отводит кровь к внутренней яремной вене)
6. прямой синус (собирает кровь из нижнего сагиттального и большой мозговой вены)
7. верхний каменистый синус (соединяется с поперечным и пещеристым синусом)
8. клиновидно – теменной синус (впадает в пещеристый синус)

Они обеспечивают отток венозной крови из полости черепа в венозное русло. Венозные анастомозы образуют венозные сплетения, хорошо выражены в стенках полых внутренних органов. Вены содержат клапаны, препятствующие обратному току крови. Вся венозная кровь притекает к правой венозной половине сердца по верхней и нижней полой вене.

#### **Вены головы:**

1. диплоические вены (проходят в толще губчатого вещества черепа)
2. эмиссарные вены (соединения внечерепных вен и дурального синуса)
3. верхняя мозговая вена (дренирует кровь из головного мозга)

#### 4. большая мозговая вена (вена Галена – дренирует глубокие части мозга)

Система верхней полой вены (*vena cava superior*) – толстый и короткий бесклапанный сосуд (5 – 8 см). Расположена справа от восходящей аорты. По ней оттекает кровь от верхней половине тела за исключением сердца. Основной венозный сосуд, собирающий кровь от головы и шеи – внутренняя яремная вена. Она начинается от яремного отверстия черепа, соединяется с подключичной веной – плечеголовную вену. Притоки внутренней яремной вены делятся на внечерепные и внутричерепные. Внутричерепные – синусы (пазухи) и впадающие в них вены. К внечерепным притокам относят:

1. лицевая вена
2. занижнечелюстная вена
3. глоточные вены
4. язычная вена
5. верхняя щитовидная вена
6. надблоковая вена
7. носо – лобная вена
8. угловая вена
9. поперечная вена лица
10. передняя яремная

Наружная яремная вена образуется на уровне угла нижней челюсти под ушной раковиной путем слияния 2 ее притоков. В нее впадает затылочная вена, задняя ушная вена, надлопаточные вены. Наружная яремная и внутренняя соединяются и образуется подключичная вена. Она собирает кровь от всех отделов верхних конечностей.

Подключичная вена имеет поверхностные и глубокие ветви. Поверхностные вены собирают венозную кровь от кожи и подкожной клетчатки:

1. латеральная подкожная вена руки (*vena cephalica*): начинается на тыле кисти из венозных сплетений со стороны большого пальца, проходит по лучевой стороне предплечья и впадает в подмышечную вену
2. медиальная подкожная вена руки (*vena basilica*): начинается со стороны мизинца из венозных сплетений, поднимается по локтевой стороне предплечья и впадает в плечевую вену

В области локтевой ямки между этими венами имеется анастомоз – промежуточная вена локтя (место внутривенных манипуляций).

Глубокие вены:

1. плечевые вены
2. лучевые вены
3. локтевые вены
4. общие пальцевые вены
5. собственные пальцевые вены
6. подмышечная вена

Венозная кровь от органов и стенок грудной стенки (за исключением сердца) оттекает в непарную, полунепарную и добавочную полунепарную вены. Они расположены справа и слева от грудной аорты. В грудной полости имеются пристеночные вены:

1. задние межреберные вены
2. верхние диафрагмальные вены

Внутренностные вены грудной полости:

1. пищеводные вены
2. бронхиальные вены
3. перикардальные вены
4. средостенные вены

В полунепарную вену впадают восходящие поясничные вены, добавочная полунепарная вена, затем полунепарная вена впадает в непарную, а также в непарную вену впадают задние межреберные, пищеводные, бронхиальные, перикардальные, средостенные вены. Непарная вена впадает в верхнюю полую вену.

Нижняя полая вена (*vena cava inferior*) – самая крупная вена в теле (3,5 см в диаметре, 20 см в длину). Расположена в брюшной полости на задней стенке справа от брюшной аорты. Образуется при слиянии правой и левой общих подвздошных вен. Нижняя полая вена

поднимается вверх, отклоняется вправо и ложится в одноименную борозду печени, принимая печеночные вены. затем идет через одноименное отверстие диафрагмы в грудную полость и впадает в правое предсердие. Нижняя полая вена принимает кровь от органов и стенок живота, таза и нижних конечностей. Вены живота:

- париентальные вены:
  1. нижние диафрагмальные
  2. поясничные вены (4 пары)
- внутренностные вены:

1. парные (почечные вены, верхние и средние надпочечниковые, 2, 3, 4 печеночные, яичковые или яичниковые)
2. непарные вены (селезеночные, желудочные, верхняя брыжеечная, нижняя брыжеечная вены) – в печень – в нижнюю полую вену

Вены таза:

1. пристеночные вены:
  - верхние и нижние ягодичные вены
  - запиральные вены
  - латеральные крестцовые вены
  - подвздошно – поясничные вены

Они содержат клапаны. Внутренностные вены таза:

1. внутренняя полая вена
2. мочепузырные вены
3. прямокишечные вены
4. маточные (предстательные)
5. влагалищные

Вокруг органов малого таза они образуют венозные сплетения:

- мочепузырное
- прямокишечное
- предстательное
- влагалищное
- маточное

Вены нижних конечностей делятся на поверхностные и глубокие. Поверхностные вены ноги:

1. большая подкожная вена ноги (*vena saphena magna*) – самая длинная поверхностная вена; начинается в области медиальной лодыжки от венозных сплетений стопы, поднимается и впадает в бедренную вену
2. малая подкожная вена ноги (*vena saphena parva*) – начинается на тыле стопы от венозных сплетений, огибает латеральную лодыжку, поднимается и впадает в подколенную вену

Глубокие вены попарно сопровождают одноименные артерии. Их корнями являются пальцевые вены, подошвенные и тыльные плюсневые вены, которые впадают в подошвенную и тыльную дуги стопы. Подколенная вена выходит на бедро – бедренная вена. Она проходит под паховой связкой – наружная подвздошная вена. На внутренней оболочке вен нижних конечностей имеется большое количество клапанов. Воспаление вен – флебит; воспаление внутренней оболочки вен – тромбофлебит; расширение вен прямой кишки, сопровождающееся кровотечением, тромбозом и воспалением – геморрой.

Воротная вена печени (*vena portae hepatis*) – собирает кровь от всех непарных органов брюшной полости:

- ЖКТ
- Поджелудочной железы
- Селезенки

Залегает рядом с печеночной артерией, образуется позади головки поджелудочной железы путем слияния 3 вен:

1. селезеночная вена
2. верхняя брыжеечная вена
3. нижняя брыжеечная вена

В печени воротная вена делится на правую и левую ветви, каждая делится на сегментарные и дольковые ветви. Дольковые на междольковые ветви, от которых отходят междольковые

капилляры (синусоиды). Они внутри печеночных долек контактируют с капиллярами печеночных артерий и образуют венозную чудесную сеть печени.

Капилляры печени открываются в центральные вены, в подольковые вены, 3 – 4 печеночные вены, в нижнюю полую вену. Воротная вена может вмещать 0, 6 литров крови – депо крови. При циррозе наблюдается повышение давления в воротной вене печени, расширяются вены околопупочных венозных сплетений – голова медузы, скапливается жидкость в брюшной полости – водянка (асцит).

Между системами верхней, нижней и воротной вен имеются анастомозы, обеспечивающие окольный отток крови:

1. каво – кавальные (верхняя и нижняя полые вены)
2. портокавальные (полые вены и воротная вена)
  - система непарной вены (непарная, полунепарная, восходящие поясничные вены) – анастомоз на задней стенке живота с поясничными венами
  - позвоночные венозные сплетения (внутри позвоночного канала и вокруг позвоночного столба)
  - пищеводные венозные сплетения (анастомоз в области кардиальной части желудка)
  - прямокишечные венозные сплетения (в стенке прямой кишки)
  - околопупочные венозные сплетения

Кроме межсистемных венозных анастомозов существуют внутрисистемные - сосуды, объединяющие поверхностные и глубокие вены:

- венозные выпускники твердой мозговой оболочки и диплоические вены губчатого вещества черепа
- перфорантные вены голени

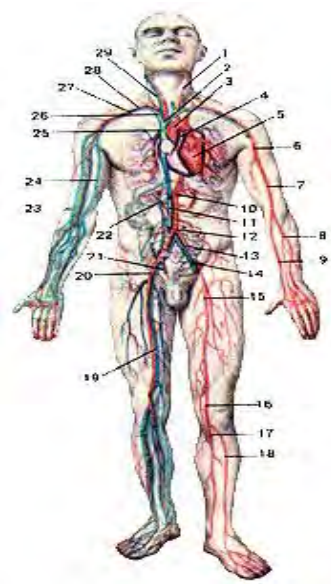
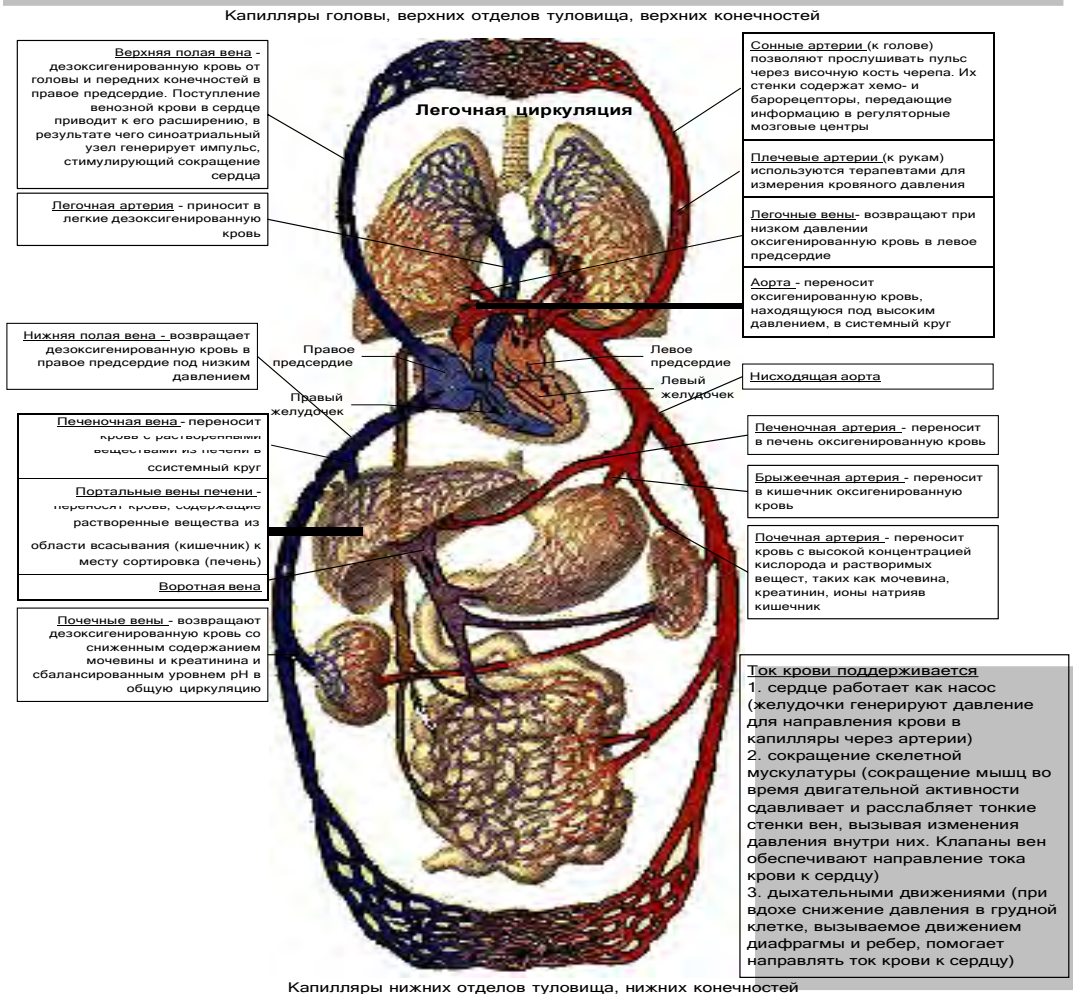


Рис. 89. Кровеносная система человека. Вид спереди. 1-общая сонная артерия; 2-левая плечеголовная вена; 3-дуга аорты; 4-легочный ствол; 5-сердце; 6-подмышечная артерия; 7-плечс-вая артерия; 8-локтевая артерия; 9-лучевая артерия; 10-брюшная часть аорты; 11-нижняя полая вена; 12-бифуркация аорты; 13-об-щая подвздошная артерия; 14-общая подвздошная вена; 15-бед-ренная артерия; 16-подколенная вена; 17-задняя большеберцовая артерия; 18-передняя большеберцовая артерия; 19-бедренная вена; 20-наружная подвздошная артерия; 21-внутренняя подвздошная вена; 22-воротная вена (печени); 23-латеральная подкожная вена руки; 24-медиальная подкожная вена руки; 25-верхняя полая вена; 26-правая плечеголовная вена; 27-подключичная вена; 28-подключичная артерия; 29-внутренняя яремная вена.



**Двойная система кровообращения включает малый (легочной) и большой (системный) круги. Полное разделение этих кругов позволяет быстро распределять под высоким давлением кровь. Большой круг кровообращения подразделяют на отдельные системы: систему коронарных сосудов (кровообращение сердца), портальное кровообращение печени, мозговое и фетальное (только в эмбриогенезе) кровообращение**



### Особенности кровообращения плода.

Все необходимое для жизни и развития зародыша поступает с кровью матери к детскому месту – плаценте. Из плаценты в пупочную вену (пупочный канатик) и образуется 2 ветви: 1 идет в воротную вену, вторая – в венозный проток, который впадает в нижнюю полую вену. Здесь артериальная кровь из плаценты смешивается с венозной кровью из нижней половины тела зародыша. По нижней полой вене эта кровь поступает в правое предсердие, часть идет в правый желудочек, а основная часть через овальное отверстие в межпредсердной перегородке поступает в левое предсердие, в левый желудочек и в аорту. По верхней полой вене от верхней части зародыша к правому предсердию сердца притекает только венозная кровь. Она поступает в правый желудочек и в легочный ствол. В аорту поступает смешанная кровь. Ее очищение происходит с помощью 2 пупочных артерий, отходящих от брюшной аорты. Через них часть крови из тела плода поступает в плаценту, освобождается от продуктов обмена и CO<sub>2</sub> и чистой возвращается по пупочной вене в тело зародыша. Первый вдох ребенка дает начало функционирования малого круга кровообращения (после перерезки пуповины увеличивается концентрация CO<sub>2</sub> в крови ребенка, что возбуждает дыхательный центр продолговатого мозга, активизируются инспираторные нейроны).

Давление крови в левой половине сердца увеличивается, овальное отверстие прикрывается и сообщение между предсердиями прекращается. Вскоре зарастают овальное отверстие, артериальный и венозный протоки и устанавливается кровообращение взрослого человека.

## ТЕМА 4.2. АНАТОМО-ФИЗИОЛОГИЧЕСКИЕ ОСНОВЫ ЛИМФООБРАЩЕНИЯ

### Содержание учебного материала

1. *Строение системы лимфообращения. Лимфа.*
2. *Отличие строения лимфатического капилляра от кровеносного.*
3. *Строение лимфоузла, его функции.*
4. *Строение и функции селезёнки.*
5. *Значение лимфатической системы для организма, и её связь с иммунной системой.*

#### **ЛИМФАТИЧЕСКАЯ СИСТЕМА.**

**Лимфатическая система** – составная часть ССС. Она осуществляет проведение лимфы от органов и тканей в венозное русло и поддерживает баланс тканевой жидкости. Учение о ней – лимфология. Это система разветвления в органах и тканях лимфатических капилляров, сосудов, стволов и протоков. По пути следования лимфатических сосудов лежат крупные лимфатические узлы – органы иммунной системы. Лимфатическая система осуществляет всасывание воды и других веществ из тканей и переводит их в виде лимфы в венозное русло. При патологии с лимфой могут перемещаться бактерии из очагов воспаления, опухолевые клетки.

Лимфатические капилляры – начальное звено лимфатической системы. В них из тканей всасываются коллоидные растворы белков.

Они имеются во всех органах ЦНС, глазного яблока, внутреннего уха, эпителия кожи, слизистых оболочек, хрящей, паренхимы селезенки, костного мозга и плаценты. Лимфокапилляры слепо заканчиваются. Они объединяются и образуют замкнутые сети, стенки их тонкие и проницаемые, диаметр относительно большой.

Лимфатические сосуды – образуются при объединении капилляров. Они являются системой коллекторов (собирателей), представляют собой системы лимфангионов. Лимфангион – клапанный сегмент – структурно – функциональная единица лимфатического сосуда. Он содержит все элементы для самостоятельной пульсации и перемещения лимфы в соседний лимфангион. Части лимфангиона:

1. проксимальный клапан
2. мышечная манжетка
3. дистальный клапан

Волнообразные сокращения лимфатического сосуда придает ему вид четок. Это трубчатые лимфатические микросердца. В цикле работы лимфангиона имеется систола и диастола. Сокращение лимфангиона запускается одиночным потенциалом действия. При накоплении лимфы в нижележащем лимфангионе открывается дистальный клапан, лимфа проходит увеличивается давление в лимфангионе, что раздражает рецепторы мышечной манжетки, она сокращается и способствует открытию проксимального клапана и продвижению лимфы в соседний лимфангион. При этом дистальный клапан вновь закрывается. Движению лимфы способствуют:

- давление непрерывно образующейся лимфы
- натяжение близлежащих фасций
- сокращение мышц
- активность органов
- отрицательное давление в крупных венах и грудной полости
- увеличение объема грудной клетки при вдохе – присасывание лимфы

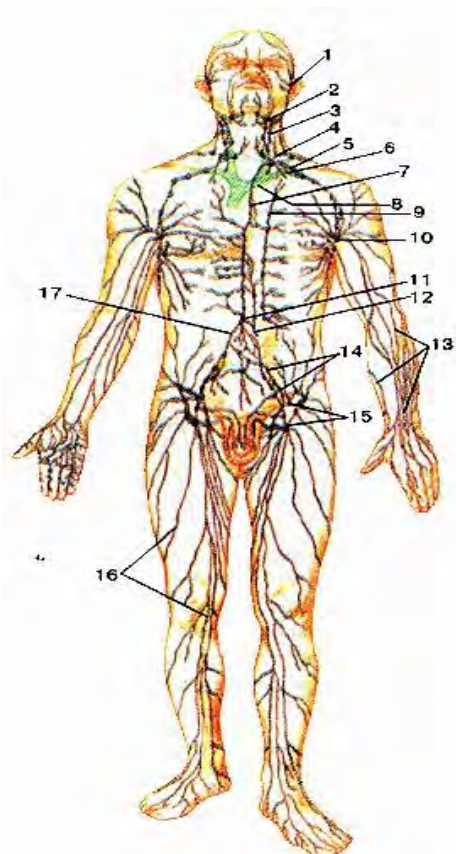


Рис. 90. Схема строения лимфатической системы человека. 1 – лимфатические сосуды лица; 2 – поднижнечелюстные лимфатические узлы; 3 – латеральные шейные лимфатические узлы; 4 – первый яремный ствол; 5 – левый подключичный ствол; 6 – подключичная вена; 7 – грудной проток; 8 – левая плечеголовная вена; 9 – околофудинные лимфатические узлы; 10 – подмышечные лимфатические узлы; 11 – цистерна грудного протока; 12 – кишечный ствол; 13 – поверхностные лимфатические сосуды верхней конечности; 14 – общие и наружные подвздошные лимфатические узлы; 15 – поверхностные паховые лимфатические узлы; 16 – поверхностные лимфатические сосуды нижней конечности; 17 – правый поясничный ствол.

Лимфатические стволы и лимфатические протоки – крупные лимфатические сосуды, по которым лимфа из тела оттекает в венозный угол в области шеи. Лимфа оттекает по лимфатическим сосудам к лимфатическим стволам и протокам. Лимфатические протоки:

1. правый лимфатический проток: собирает лимфу от правой половины головы, шеи, грудной клетки, правой верхней конечности и впадает в правый венозный угол, который образуется при слиянии правой внутренней яремной и подключичной вен; 10 – 12 мм

2. грудной лимфатический проток: главный, через него оттекает лимфа от всех остальных частей тела; впадает в левый венозный угол, который образуется при слиянии левой внутренней яремной и подключичной вен; 30 – 40 см

Лимфа – чистая вода – жидкая ткань, содержащаяся в лимфатических узлах и сосудах. Это бесцветная жидкость

щелочной среды, с меньшим содержанием белка, чем плазма крови. Лимфа содержит протромбин и фибриноген – может свертываться, глюкозу, минеральные соли и большое количество лимфоцитов.

Эритроцитов, зернистых лейкоцитов и тромбоцитов в лимфе нет. Лимфа, оттекающая от печени, содержит большое количество белков, в лимфе брыжеечных сосудов много жиров и питательных веществ – белый цвет – млечный сок; от эндокринных желез - содержит гормоны. Из тканей в лимфу легко проникают микробы, яды. За сутки вырабатывается 1 – 3 л лимфы.

Функции лимфатической системы:

- поддержание постоянства состава и объема межклеточной жидкости
- перенос гормонов
- транспорт веществ из ЖКТ
- перенос лимфоцитов
- депо воды

Лимфообразование связано с переходом воды и растворенных в плазме крови веществ из кровеносных капилляров в ткани, а из тканей – в лимфатические капилляры. Источник лимфы – тканевая жидкость. Она заполняет межклеточные пространства и является промежуточной средой между кровью и клетками. Через тканевую жидкость клетки получают питательные вещества и кислород, и выделяют в нее продукты обмена. Тканевая жидкость переходит в лимфатические капилляры 2 путями:

1. межклеточный путь: в промежутки между клетками эндотелия
2. чрезклеточный путь: с помощью пиноцитозных везикул; мембрана клетки капилляра образует вокруг крупной молекулы кармашек, который отделяется и поступает в клетку в виде пузырька – везикулы; затем происходит экзоцитоз – обратный процесс – молекула подходит к мембране клетки с обратной стороны и выходит из нее

Попав в лимфатические капилляры, тканевая жидкость становится лимфой. Лимфатические сосуды служат для оттока лимфы, возвращая в кровь поступившую тканевую жидкость. При нарушении оттока лимфы (конечности) развивается слоновость. Клапаны лимфангионов также как и клапаны вен могут воспаляться и деформироваться, что также приводит к застою лимфы.



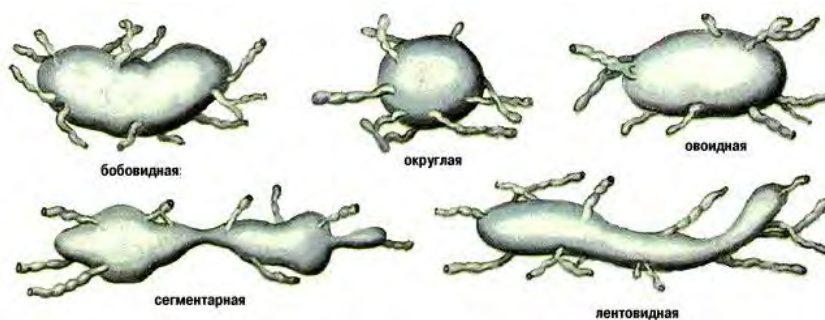


Рис. 91. Формы лимфатических узлов.

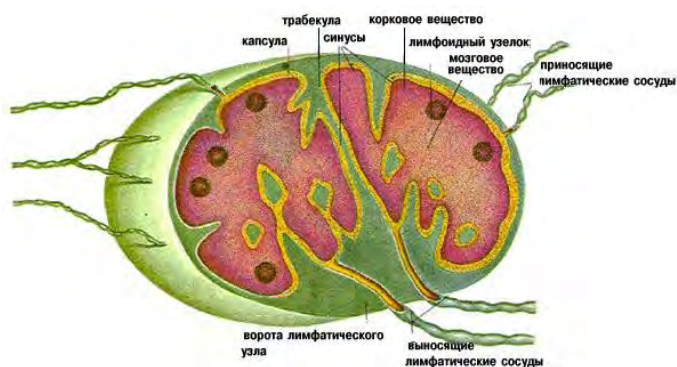


Рис. 92. Строение лимфатических узлов.

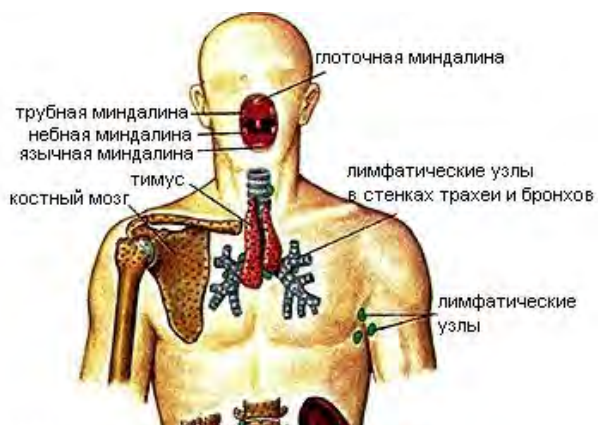


Рис. 93. Расположение органов иммунной системы в теле человека.

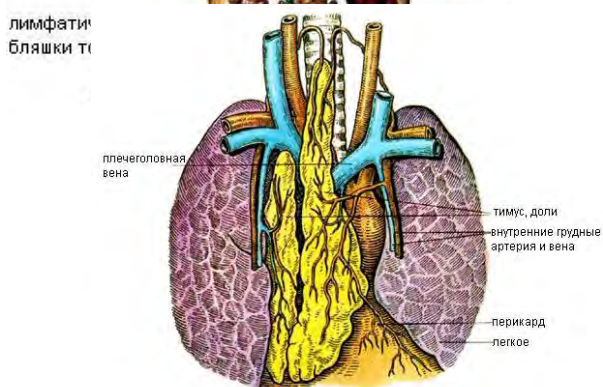


Рис. 94. Тимус (вилочковая железа).

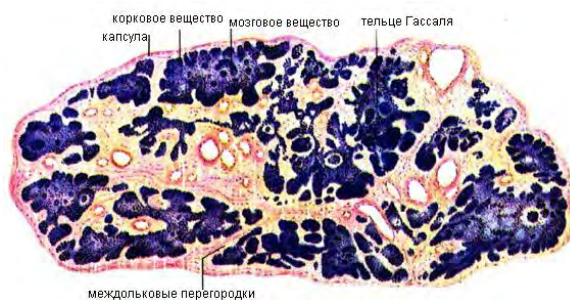

Рис. 95. Микроскопическое строение вилочковой железы.

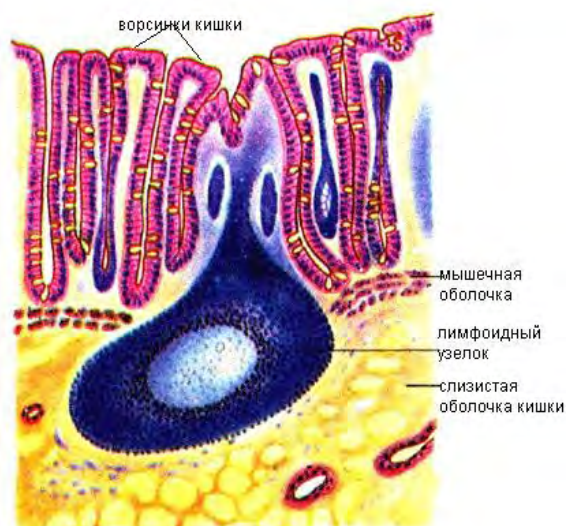


Рис. 96. Одиночный лимфоидный узелок в слизистой ободочной кишки.

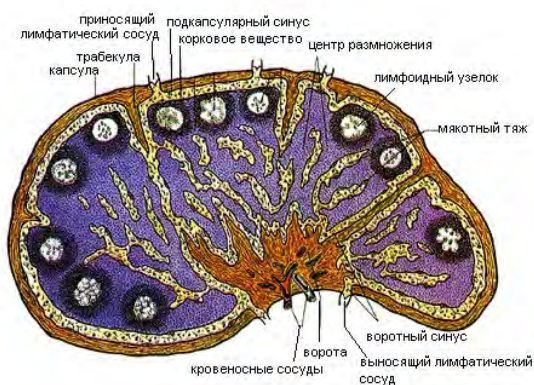


Рис. 97. Строение лимфатического узла.

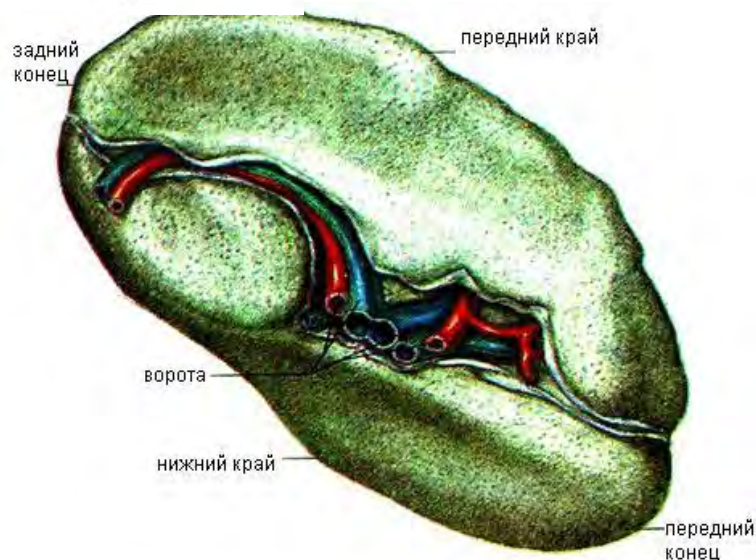


Рис. 98. Селезенка, висцеральная поверхность.

## РАЗДЕЛ № 5. ВНУТРЕННЯЯ СРЕДА ОРГАНИЗМА. КРОВЬ. ТЕМА 5.1. АНАТОМО-ФИЗИОЛОГИЧЕСКИЕ ОСОБЕННОСТИ СИСТЕМЫ КРОВИ.

### Содержание учебного материала

1. Общая характеристика и физиологическое значение жидкостей, образующих внутреннюю среду организма.
2. Кровь, определение, функции. Понятие осмотического и онкотического давления крови. Буферные системы крови.
3. Состав крови. Плазма. Белки плазмы.

4. *Форменные элементы крови. Эритроциты. СОЭ. Гемолиз. Гемоглобин. Лейкоциты, их виды. Понятие лейкоцитарной формулы. Фагоцитоз. Тромбоциты.*
5. *Свертывающая и противосвертывающая системы крови.*
6. *Группы крови. Резус- фактор. Донор. Реципиент. Переливание крови.*
7. *Влияние факторов внешней среды, социальных факторов на качественный состав крови.*

«ВНУТРЕННЯЯ СРЕДА ОРГАНИЗМА. КРОВЬ. ГОМЕОСТАЗ, СОСТАВ, СВОЙСТВА И ФУНКЦИИ КРОВИ».

Кровь – это жидкая ткань, циркулирующая по сосудам, осуществляющая транспорт веществ и обеспечивающая питание и обмен веществ всех клеток организма. Красный цвет ей придает гемоглобин, содержащийся в эритроцитах. Учение о крови и ее болезнях - гематология. Для внутренней среды организма характерно относительно динамическое постоянство внутренней среды – гомеостаз. Морфологическим субстратом, регулирующим обменные процессы между кровью и тканями являются гистогематические барьеры, состоящие из эндотелия капилляров, базальной мембраны, соединительной ткани и клеточных мембран. Система крови включает в себя жидкую кровь, органы кроветворения (красный костный мозг, лимфатические узлы), органы кроворазрушения (печень) и механизмы регуляции.

#### **Физиологические функции крови:**

1. дыхательная (перенос кислорода от легких к тканям и углекислого газа от тканей к легким)
2. трофическая (доставка питательных веществ, минеральных солей, витаминов от органов пищеварения к тканям)
3. экскреторная (удаление из тканей конечных продуктов метаболизма)
4. терморегуляторная (регуляция температуры тела путем охлаждения энергоемких органов и наоборот)
5. гомеостатическая (поддержание постоянства среды организма)
6. регуляция водно-солевого обмена между кровью и тканями
7. защитная (участие в клеточном и гуморальном иммунитете, в свертывании)
8. гуморальная регуляция (перенос гормонов и медиаторов)
9. креаторная (перенос макромолекул, которые осуществляют межклеточную передачу информации)

Общее количество крови в организме взрослого человека в норме составляет 4-6 литров. В покое в сосудистой системе находится 60-70% крови – циркулирующая кровь, оставшаяся кровь – в кровяных депо – запасная, депонированная. В крови важнее плазма, т. к. она поддерживает давление крови. Кровь контактирует с клетками через межтканевую жидкость (искл – косный мозг и селезенка). Кровь состоит из жидкой части – плазмы и клеток – форменных элементов: эритроциты, тромбоциты, лейкоциты. Плазма крови на 90% состоит из воды и на 10% из белков и минеральных солей.

#### **Основные группы белков плазмы:**

1. альбумины (связывают лекарственные вещества, витамины, гормоны, пигменты)
2. глобулины (транспортируют жиры, глюкозу, медь, железо, вырабатывают антитела – иммуноглобулины, а и b агглютинины крови)
3. фибриноген (участвует в свертываемости крови)

Отсутствие этого белка в крови приводит к развитию гемофилии – несвертываемости крови. К небелковым соединениям плазмы относят аминокислоты, полипептиды, мочевины. В плазме содержится более 50 различных видов гормонов и пигментов. Белок плазмы, обладающий бактерицидными свойствами – пропердин. Белок плазмы составляет 7-8%, остаточный азот – 30-40 мг%, неорганические вещества – 1%. Давление, которое оказывают растворенные в плазме минеральные соли – осмотическое (определяется поваренной солью). В норме составляет 7,6 атм. Растворы, у которых осмотическое давление равно осмотическому давлению плазмы – изотонические, если больше – гипертонические, меньше – гипотонические. Изотонический (физиологический) раствор – 0,9% поваренной соли.

Давление, создаваемое белками плазмы (альбумины), способными притягивать и удерживать воду - онкотическое (20-30 мм.рт. ст). Постоянство этих давлений является жестким параметром гомеостаза.

Реакция крови – рН обусловлена соотношением положительных водородных и отрицательных гидроксильных ионов (7,36 – 7,42). Сдвиг ее в кислую сторону – ацидоз, в щелочную – алкалоз. Поддержание на этом уровне достигается за счет **буферных систем крови**:

1. гемоглобина
2. карбонатов
3. фосфатов
4. белков плазмы

**Эритроцит** (eritros – красный, cutos – клетка) – безъядерный форменный элемент крови, содержащий гемоглобин. Имеет форму двояковогнутого диска. Они гибкие, эластичные, легко деформируются, образуются в красном костном мозге, разрушаются в печени и селезенке. Живут 120 дней. Молодые имеют ядро – ретикулоциты. По мере роста ядро заменяется молекулой гемоглобина (дыхательный пигмент). Эритроциты придают крови вязкость (у мужчин она больше). Норма у женщин – 3,7 – 4,7 млн., у мужчин – 4 – 5 млн., у новорожденных – 6 млн. При движении в капиллярах эритроциты приобретают обтекаемую форму пули и движутся согласованно друг за другом. В обычных кровеносных сосудах движение эритроцитов опережает движение крови в целом. Это происходит вследствие того, что эритроциты при движении крови концентрируются в центральной, наиболее быстрой части канала.

При нормальном движении крови скорость максимальна в центре и практически нулевая у стенок. Разные части диска эритроцита оказываются под действием слоев, движущимися с разными скоростями, и эритроцит начинает катиться. Он начинает катиться как гусеница трактора. Кровяные тельца несут на своей поверхности отрицательный заряд, на внутренней поверхности сосуда заряд тот же, поэтому элементы крови не соприкасаются со стенками кровеносного сосуда. Кровь движется в сосуде не прямым потоком, а ее частицы в процессе движения имеют спиральные траектории, т. е. поток крови закручивается. Это не позволяет частицам крови слипаться и предотвращает образование тромбов. Установлено, что потоки в малом и большом кругах кровообращения вращаются в разные стороны (В. Захаров, В. Шумаков).

#### **Функции эритроцитов:**

1. дыхательная (транспортная)
2. питательная (на их поверхности оседают аминокислоты)
3. защитная (связь токсинов, участие в свертывании крови)
4. ферментативная (перенос ферментов)
5. буферная (поддержание рН с помощью гемоглобина)
6. креаторная (перенос макромолекул, осуществляющих межклеточные взаимодействия)

Увеличение количества эритроцитов – эритроцитоз, уменьшение – эритроцитопения.

**Гемоглобин** – белок - хромопротеид, имеющий в своем составе атом железа. У мужчин – 13 – 16 гр%, у женщин – 12 – 14 гр%. Общее его количество в крови – 700гр. Гемоглобин включает в себя до 600 аминокислот, белок – глобин, 4 молекулы гема, которые содержат атом железа. В мышцах содержится миоглобин, образующийся в красном костном мозге.

#### **Физиологические соединения гемоглобина:**

1. оксигемоглобин (в артериальной крови – HbO<sub>2</sub>)
2. восстановленный (в венозной крови – Hb)
3. карбогемоглобин (в венозной крови – HbCO<sub>2</sub>)

К патологическим соединениям относят:

1. карбоксигемоглобин (HbCO) – очень прочное вещество, связь с угарным газом. При этом молекулы O<sub>2</sub> не присоединяются, что приводит к гипоксии и отравлению.
2. метилгемоглобин

Количество гемоглобина измеряется гемометром.

**Гемолиз** – процесс внутрисосудистого распада эритроцитов и выход из них гемоглобина в плазму, которая окрашивается в красный цвет и становится прозрачной (лаковая кровь).

#### **Виды гемолиза:**

1. Осмотический – при понижении осмотического давления крови происходит набухание эритроцитов с последующим их разрушением.
2. Химический – оболочка эритроцитов разрушается под действием химических веществ (алкоголь, эфир, бензол, хлороформ)
3. Механический – разрушение оболочки эритроцитов при интенсивном встряхивании ампульной крови.
4. Термический – результат замораживания и размораживания ампульной крови.



5. Биологический – разрушение эритроцитов при укусах змей, насекомых, скорпионов, при переливании несовместимой крови.

**Скорость (реакция) оседания эритроцитов (СОЕ или РОЕ)** – изменение физико-химических свойств крови, измеряемое величиной столба плазмы при оседании эритроцитов. Величина СОЕ зависит от содержания в крови белков глобулинов и фибриногена. При любых воспалительных процессах их концентрация в крови увеличивается, а также увеличение СОЕ происходит перед родами.

**Лейкоцит** (leukos – белый, cutos – клетка) – белое или бесцветное кровяное тельце, не содержит гемоглобина. Образуется в красном костном мозге, лимфатических узлах, фолликулах и селезенке, живут 20 дней. Клетки имеют ядро. Норма: 4,5 – 9,5 тыс. Увеличение их количества – лейкоцитоз, уменьшение – лейкоцитопения.

#### **Виды лейкоцитов:**

1. гранулоциты (зернистые): нейтрофилы, эозинофилы, базофилы
2. агранулоциты (незернистые): лимфоциты, моноциты.

Ядра всех гранулоцитов разделены на 2 – 5 частей, которые соединяются нитями (перетяжками). Самые мелкие – лимфоциты, имеют крупное округлое ядро, самые крупные из зернистых – моноциты, имеют бобовидное ядро. Основная масса в крови - сегментоядерные нейтрофилы. Процентное соотношение отдельных форм лейкоцитов в крови - **лейкоцитарная формула**:

1. Лейкоциты – 4,5 – 9,5 тыс. в мм<sup>3</sup>.
2. базофилы – 0,5 – 1 %
3. Эозинофилы – 1 – 5 %
4. Нейтрофилы – 50 – 72 % (сегментоядерные)
5. Лимфоциты – 18 – 38 %
6. Моноциты – 2 – 10 %

#### **Свойства лейкоцитов:**

1. амёбовидная подвижность
2. диапедез – способность выходить через неповрежденную стенку сосуда
3. фагоцитоз – способность окружать инородные тела и микроорганизмы, захватывать их в цитоплазму, поглощать и переваривать (И.И. Мечников 1882 год)

#### **Функции лейкоцитов:**

1. Защитная (фагоцитоз)
2. Антитоксическая – выработка антитоксинов, обезвреживающих продукты жизнедеятельности микробов.
3. Выработка антител, обеспечивающих иммунитет – невосприимчивость к инфекции.
4. Участвуют во всех этапах воспаления, стимулируют регенеративные процессы, ускоряют заживление ран.
5. Ферментативная – вырабатывают ферменты для фагоцитоза.
6. Участвуют в процессах свертывания крови путем выработки гепарина и гистамина.
7. Являются центральным звеном иммунной системы, выполняют функцию цензуры, сохраняя генетический гомеостаз.
8. Обеспечивают уничтожение собственных мутантных клеток.
9. Образуют активные пирогенны, формируют лихорадочную реакцию.
10. Несут макромолекулы с информацией, обеспечивая связь и целостность организма.

**Тромбоциты (trombos – сгусток крови)** – безъядерная кровяная пластинка, участвующая в свертывании крови и необходимая для поддержания целостности сосудистой стенки. Образуется в красном костном мозге и в гигантских клетках – мегакариоцитах, живут до 10 дней. Норма их в крови – 200 – 300 тыс. в мм<sup>3</sup>. Увеличение их количества – тромбоцитоз, уменьшение – тромбоцитопения.

#### **Свойства тромбоцитов:**

1. амёбовидная подвижность
2. фагоцитоз
3. прилипание к чужеродной поверхности и склеивание частиц между собой
4. легкая разрушаемость
5. выделение и поглощение БАВ: серотонин, адреналин, норадреналин
6. содержат в себе специфические соединения, способствующие свертыванию крови

#### **Функции тромбоцитов:**

1. Активное участие в образовании тромба
2. Участие в остановке кровотечения (гемостаз)
3. Защитная за счет склеивания микробов (агглютинация)
4. Выработка ферментов для остановки кровотечения
5. Транспорт креативных веществ, сохраняющих структуру сосудистой стенки
6. Оказывают влияние на состояние гистогематических барьеров между кровью и тканевой жидкостью путем изменения проницаемости стенок капилляров.

**Гемостаз** – остановка кровотечения.

#### Виды:

1. Сосудисто-тромбоцитарный
2. Коагуляционный

1. Данный вид распространяется на мелкие кровеносные сосуды и капилляры. В результате повреждения сосуда нервные импульсы идут в продолговатый мозг, затем обратно, что приводит к рефлекторному спазму стенок сосуда. Это временная реакция. Длительный спазм обеспечивают серотонин, адреналин и норадреналин.

Затем начинается уплотнение тромбоцитарной пробки. Тромбоциты и лейкоциты устремляются в зону повреждения, образуется тромб. Пробка уплотняется за счет белка тромбоцитов – тромбостенин.

2. Осуществляется за счет свертывания крови. В результате повреждения стенки кровеносного сосуда белок фибриноген переходит в фибрин, который не растворяется. Это ферментативный процесс.

В нем принимают участие фибриноген, протромбин, тромбопластин, ионы калия и 15 плазменных факторов, которые образуются в печени при наличии витамина К.

В первой фазе протромбиназа переходит в протромбин, во второй фазе протромбин переходит в тромбин, в третьей фазе фибриноген переходит в фибрин. Для этого необходим тромбин и ионы кальция. Нити фибрина сокращаются и уплотняются. В норме кровь в сосудах не свертывается, т.к.:

1. Факторы системы крови находятся в неактивной форме
2. Содержатся их ингибиторы
3. Наличие фибринолитической системы

**Гемопоз** – образование форменных элементов крови в красном костном мозге. Эритроциты образуются в синусах красного костного мозга. Тромбоциты образуются из мегакариоцитов в красном костном мозге и легких.

Регуляция гемопоза осуществляется нервным и гуморальным путем: витамин В, С, фолиевая кислота, железо, кобальт, марганец, медь, фактор Кастла (дно желудка). Нервная регуляция осуществляется гипоталамусом и корой.

Стволовая клетка костного мозга дает начало 2 клеткам – предшественницам (миелопоэза и лимфопоэза). Из клетки – предшественницы лимфопоэза образуются клетка – предшественница Т – лимфоцита и клетка – предшественница В – лимфоцита. Клетка – предшественница Т – лимфоцита – т – лимфобласт – Т – пролимфоцит – Т – лимфоцит. Клетка – предшественница В – лимфоцита – В – лимфобласт – В – пролимфоцит – В – лимфоцит. Клетка – предшественница миелопоэза дает начало:

- Базофильному миелобласту – базофил
- Эозинофильному миелобласту – промиелоцит – миелоцит – эозинофил
- Мегакариобласту – тромбоцит
- Нейтрофильному миелобласту – нейтрофил

Лимфопоэз дает начало Т и В – лимфоцитам, миелопоэз – форменным элементам крови.

Система крови включает в себя жидкую кровь, органы кроветворения и кроворазрушения. Все форменные элементы крови в нормальных условиях образуются в красном костном мозге (у взрослых): грудина, лопатки, ребра, позвонки, тазовые кости. У детей кроветворение осуществляется и в трубчатых костях. Родоначальником всех клеток является стволовая кроветворная клетка костного мозга, которые трансформируются в клетки – предшественники, дающие начало миелопоэзу и лимфопоэзу. Эти процессы регулируются гемопоэтинами, среди которых различают эритро- лейко- и тромбоцитопоэтины. Клетки-предшественники трансформируются в бластные формы миелоцитарного, эритроцитарного и тромбоцитарного ростков крови, из которых происходит развитие зрелых форм: Т и В-лейкоцитов, моноцитов, базофилов, эозинофилов, нейтрофилов, эритроцитов и тромбоцитов.

В 1901 году австриец Ландштейнер и в 1903 году чех Янский обнаружили, что при смешивании крови разных людей часто наблюдается агглютинация эритроцитов (склеивание) с их последующим гемолизом. В дальнейшем было обнаружено, что в эритроцитах содержатся агглютиногены А и В (антигены), а в плазме крови находятся агглютинины а и b (антитела), склеивающие эритроциты. Агглютиногены и агглютинины у разных людей могут быть по одному, вместе или отсутствовать. Агглютиноген А и агглютинин а являются одноименными. Агглютинация происходит, если агглютиногены встречаются в крови с одноименными агглютинидами, поэтому в крови любого человека содержатся разноименные агглютиногены и агглютинины. Их четыре комбинации:

1. I (0) – ab
2. II (A) – Ab
3. III (B) – Ba
4. IU (AB)

Кровь людей первой группы R(-) можно переливать любому человеку – универсальные доноры. Люди, имеющие 4 группу крови, являются универсальными реципиентами. Но в современной медицинской практике пришли к выводу, что переливать можно только одногруппную кровь, т.к. в эритроцитах разных людей найдено более 500 видов агглютиногенов. Для определения группы крови необходимо иметь стандартные сыворотки, в которых имеются известные агглютинины. Каплю крови добавляют к сывороткам и по наличию агглютинации определяют принадлежность группы. Если агглютинации нет нигде – I гр., есть во всех – IV, в I и III – II гр., в I и II – III гр.

В 1940 году Ландштейнер и Винер нашли в крови макаки белок, который назвали резус-фактор, а макаку – резус. Белок содержится в эритроцитах. У 85% людей этот белок имеется, кровь их R(+), у остальных кровь R(-). Резус-фактор передается по наследству, не меняется в течение жизни и имеет большое значение при беременности. Если плод наследует резус-положительную кровь от отца, то это вызывает в крови матери образование анти-резус-агглютининов, которые вызывают в крови плода агглютинацию и гемолиз эритроцитов. В настоящее время таким беременным назначают препараты, блокирующие выработку этих веществ.

## ТЕМА 5.2. ИММУННАЯ СИСТЕМА.

### Содержание учебного материала

1. *Иммунитет – определение, виды (врождённый, приобретенный, активный, пассивный, специфический, неспецифический, клеточный, гуморальный). Понятия «антиген», «антитело».*
2. *Органы иммунной системы: центральные (красный костный мозг, вилочковая железа) и периферические (лимфатические узлы, лимфоидная ткань кишечника, селезёнка, кровь).*
3. *Функциональная характеристика иммунной системы.*
4. *Влияние факторов внешней среды на состояние иммунной системы.*

### ИММУНИТЕТ, ОРГАНЫ ИММУННОЙ СИСТЕМЫ.

Лимфа при своем движении по лимфатическим сосудам встречает на своем пути 1 – 3 лимфатических узла – периферические органы иммунной системы. Они выполняют функцию биологических фильтров. В организме насчитывается от 500 – 1000 лимфоузлов. Они имеют розовато - серый цвет, округлую или лентовидную форму. Их размеры колеблются от величины булавочной головки до крупного боба. Они располагаются около крупных сосудов (чаще вен), группами или в одиночку. Виды лимфатических узлов:

- групповые
- одиночные
- поверхностные (ближе к поверхности кожи в подкожной жировой клетчатке)
- глубокие (в грудной и брюшной полостях)

Больше всего лимфоузлов находится в паховой области, подколенной ямке, локтевой ямке, под углом нижней челюсти, на шее. В лимфоузел входят несколько приносящих сосудов (2 – 4) и выходят 1 – 2 выносящих. В узле различают темное корковое вещество и светлое мозговое. Строму узла представляет ретикулярная ткань. В корковом веществе находятся лимфатические фолликулы. В петлях ретикулярной ткани находятся лимфоциты, лимфобласты и макрофаги. Размножение лимфоцитов происходит в лимфатических фолликулах.

На границе коркового и мозгового вещества находится полоска лимфоидной ткани – околоркорковое вещество тимусзависимой зоны. В ней содержатся Т – лимфоциты. Также здесь расположены посткапиллярные венулы, через стенки которых лимфоциты мигрируют в кровеное русло. Мозговое вещество состоит из мягкотных тяжей, которые начинаются от внутренней части коркового вещества и заканчиваются у ворот лимфоузла. Они вместе с лимфоидными узелками образуют В – зависимую зону - размножение и созревание плазматических клеток, синтезируемых антитела. Здесь же расположены В – лимфоциты и макрофаги. Капсула лимфоузла и его трабекулы отделены от коркового и мозгового вещества щелевидным пространством – лимфатический синус. Протекая по синусам, лимфа обогащается лимфоцитами и антителами – иммуноглобулинами. Одновременно в синусах происходит фагоцитирование бактерий и задержка инородных частиц.

При патологии лимфоузлы уплотняются, увеличиваются и становятся болезненными. Воспаление лимфососудов – лимфангит, лимфоузлов – лимфанденит.

На пути тока крови из артериальной системы в систему воротной вены лежит селезенка - иммунный контроль крови. Селезенка (spleen) – самый крупный орган иммунной системы, 140 – 200 гр. Расположена в левом подреберье, фиксируется желудочно – селезеночной и диафрагмально - селезеночной связками. Имеет уплощенную форму, цвет красно – бурый, консистенция мягкая. На вогнутой поверхности имеются ворота. Снаружи селезенка покрыта серозной оболочкой. Стромой органа составляют трабекулы и ретикулярная ткань. Паренхимой является белая и красная пульпа. Белая пульпа состоит из лимфатических узелков и периартериальных влагилиц. Основная масса органа – красная пульпа. Она содержит эритроциты и лимфоциты. В селезенке происходит разрушение эритроцитов (кладбище эритроцитов), дифференцировка Т и В – лимфоцитов.

К органам иммунной системы относятся: красный костный мозг, тимус, лимфоидная ткань стенок дыхательной и пищеварительной систем (миндалины, лимфатические узелки подвздошной кишки, червеобразный отросток).

Костный мозг (medulla ossium) – у новорожденных весь мозг красный. С 4 – 5 лет красный костный мозг в диафизах трубчатых костей превращается в желтый (жировая ткань). У взрослых красный костный мозг остается в эпифизах трубчатых костей, коротких и плоских костях (1,5 кг). Он состоит из миелоидной ткани, содержащей кроветворные клетки, являющиеся предшественниками клеток крови. С током крови они попадают в другие органы иммунной системы, где дозревают. Попадая в тимус, они становятся Т – лимфоцитами (тимусзависимыми), обеспечивают клеточный или тканевой иммунитет – разрушение отживших или злокачественных клеток организма, чужеродных клеток. Тимус – центральный орган иммунной системы. Часть стволовых кроветворных клеток попадает в другие органы, отвечающие за гуморальные функции. У птиц таким органом является сумка Фабрициуса – скопление лимфоидной ткани в стенке клоаки. Сумка (bursa) – бурсазависимые или В –лимфоциты. У человека аналогом сумки считаются лимфоидные узелки подвздошной кишки, пейеровы бляшки, червеобразный отросток. В - лимфоциты попадают в В – зависимые зоны (лимфоузлы и селезенка) и являются предшественниками клеток, вырабатывающие антитела – иммуноглобулины.

Вилочковая железа (тимус) – центральный орган иммунной системы. Это эндокринная железа, расположенная в грудной клетке за рукояткой грудины. Состоит из 2 долей, покрытых фиброзной оболочкой. Тимусные клетки представлены лимфоцитами, плазматическими клетками, макрофагами, гранулоцитами. В тимусе имеются слоистые тельца – уплощенные эпителиальные клетки – тельца Гассала. В тимусе вырабатываются гормоны: тимозин, тимопэтин, тимусный гуморальный фактор (стимулируют иммунные процессы). После 25 лет происходит инволюция тимуса, и в старческом возрасте на его месте обнаруживается жировое тело - снижение иммунитета).

Миндалины (tonsillae) – скопление лимфоидной ткани в начальных отделах пищеварительной и дыхательной систем:

1. небная (парная)
2. язычная
3. трубная (парная)
4. глоточная (адеиноидная)

Данное образование – лимфоидное кольцо Пирогова – Вальдейера.

Язычная миндалина (tonsilla lingualis) – на корне языка под эпителиальной оболочкой. Ее эпителиальные узелки выпячивают слизистую оболочку, образуя 80 – 90 бугорков.

Небная миндалина (*tonsilla palatina*) – расположена в углублении между небо – язычной и небо – глоточной складками полости рта – миндалинковая ямка (миндальный орех) – лимфоциты ее выходят на слизистую оболочку и фагоцитируют бактерии.

Глоточная миндалина (*tonsilla pharyngealis*) – расположена в верхней части задней стенки глотки.

Трубная миндалина (*tonsilla tubaria*) – расположена в слизистой оболочке носовой части глотки в основании слуховых труб (трубный валик).

В слизистой оболочке аппендикса имеются более 500 лимфоидных фолликулов, которые уменьшаются после 18 лет, а к 60 годам исчезают вовсе.

Также большое значение для защиты брюшной полости играют пейеровы бляшки и одиночные лимфоидные фолликулы подвздошной кишки.

Свойство живых систем отвечать на воздействие внутренней и внешней среды - иммунологическая реактивность. Она включает в себя:

- невосприимчивость к инфекциям
- реакции биологической несовместимости тканей
- реакции повышенной чувствительности
- явление привыкания к ядам

Все эти явления возникают в организме при попадании в него микробов, бактерий, вирусов, токсинов, антигенов. Это реакции биологической защиты. В механизме этой защиты лежит взаимодействие антигенов и антител. Антигены (анти – против, генос – род) – чуждые для организма вещества, вызывающие образование антител- белки группы иммуноглобулинов, которые нейтрализуют действие антигенов. Полное или частичное отсутствие иммунологической реактивности – иммунологическая толерантность (терпение).

Виды:

1. физиологическая (переносимость иммунной системой белков собственного происхождения; в основе лежит запоминание клетками иммунной системы белкового состава организма)
2. патологическая (переносимость опухоли организмом)
3. искусственная (создается с помощью препаратов, снижающих активность иммунной системы человека – иммунодепрессанты, ионизирующее излучение) – это обеспечивает переносимость организмом пересаженных органов и тканей

В 1796 году английский врач Дженнер обратил внимание на то, что люди, работающие на фермах, контактирующие с коровами, болеющими коровьей оспой, почти никогда не болеют оспой человеческой. С медицинской целью Дженнер заразил испытуемого человека коровьей оспой, в результате чего человек заболел в очень легкой форме (взял струп с вымени коровы и поместил его в рану на руке). Таким образом, было выявлено, что оспе коровью и натуральную вызывают очень похожие вирусы. Прививка вируса коровьей оспы вызывает образование в организме человека антител, способных реагировать на вирусы натуральной оспы. Позднее Пастер нашел способ ослабления вирулентности микробов, чтобы воспроизвести легкое заболевание у человека, оставляющее после себя иммунитет к данному заболеванию. Ослабленные культуры микробов в честь Дженнера Пастер назвал вакцинами (*vaccines* – коровий). Мечников развил теорию иммунитета. *immunitas* - избавление – невосприимчивость организма по отношению к возбудителям болезней, ядам, направленная на все чужеродное. В здоровом организме существует «иммунный надзор», который распознает свое и чужое и уничтожает чужое. Это способ защиты организма от живых существ и веществ, несущих признаки чужеродности. В 1868 году И. И. Мечников поставил случайный опыт: в тело морской звезды вонзился шип от розы; ученый не стал вытаскивать шип, решив, что звезда погибнет; через несколько дней он обнаружил на месте и вокруг шипа скопление гноя – погибших лейкоцитов – на основе этого он сделал вывод о борьбе организма с микробами и бактериями – иммунитет. Виды иммунитета:

1. врожденный (видовой)
2. приобретенный:
  - естественный (активный и пассивный)
  - искусственный (активный и пассивный)

Врожденный иммунитет – наследуемый признак. Он может быть абсолютным (у собаки кроликов никогда не бывает полиомиелита) и относительным (голуби и куры при плохих условиях

содержания могут заболеть сибирской язвой, которой они никогда не болеют в хороших условиях содержания) – менее прочный и зависит от внешних воздействий. Естественный приобретенный активный иммунитет возникает после перенесения инфекционного заболевания. Естественный приобретенный пассивный иммунитет обусловлен переходом антител из крови матери через плаценту в кровь плода (корь, скарлатина, дифтерия) – через 1-2 года антитела исчезают и восприимчивость к этим заболеваниям возрастает (вакцинация детей). Пассивным путем иммунитет передается с молоком матери. Искусственный приобретенный иммунитет воспроизводится человеком в целях предупреждения инфекции. Активный искусственный достигается путем прививки людям культур убитых или ослабленных микробов, токсинов, вирусов – вакцинация.

Пассивный искусственный иммунитет воспроизводится путем введения человеку сыворотки, содержащей уже готовые антитела против микробов и их токсинов.

Механизмы иммунитета:

- неспецифические (общие защитные приспособления, препятствующие проникновению микробов в организм):
  1. неповрежденная кожа
  2. уничтожение микробов с помощью естественных жидкостей (слюна, слеза, желудочный сок – лизоцим и соляная кислота)
  3. бактериальная микрофлора (прямая кишка, влагалище)
  4. гематоэнцефалический барьер (эндотелий капилляров головного мозга, защищающий ЦНС)
  5. фагоцитоз – пожирание бактерий фагоцитами
  6. очаг воспаления в месте проникновения микробов через кожу или слизистую оболочку
  7. гормон интерферон – замедляет внутриклеточное размножение вирусов
- специфические:
  1. А – система – способность отличать свойства антигенов от свойств собственных белков организма. Это моноциты, которые поглощают антигены, накапливают их и передают сигнал исполнительным клеткам.
  2. В – система – исполнительная часть – В – лимфоциты – после получения сигнала В – лимфоциты переходят в плазматические клетки, вырабатывающие антитела – иммуноглобулины, обеспечивающие развитие гуморального иммунитета
  3. Т – система – Т – лимфоциты – после получения сигнала они переходят в лимфобласты, которые созревают в иммунные Т- лимфоциты, способные распознавать антигены

Виды Т – лимфоцитов:

- Т – хелперы – помощники – помогают В – лимфоцитам переходить в плазматические клетки
- Т – супрессоры – угнетатели
- Т – киллеры – убийцы – уничтожают антигены

Т – система обеспечивает формирование клеточного иммунитета, предупреждающего возникновение опухолей.

Аллергия (allos) – другой – измененная реактивность организма к повторным воздействиям. В основе ее лежит иммунный ответ с повреждением кожи и слизистых оболочек. При первоначальном попадании в организм происходит накопление антител. При повторных попаданиях в организм возникают расстройства жизнедеятельности и даже гибель организма.

К типичным аллергенам относятся:

- Пыльца растений
- Шерсть животных
- Синтетические вещества
- Порошки
- Косметические средства
- Пищевые вещества

- Лекарства
- Красители
- Чужеродная сыворотка крови
- Домашняя пыль (продукты жизнедеятельности микроскопических клещей)

Аллергические реакции:

1. замедленного типа (гипочувствительность) – бактериальная аллергия, контактный дерматит, лекарственная аллергия, реакция отторжения трансплантата
2. немедленного типа (гиперчувствительность) – сывороточная болезнь, отек Квинке, анафилаксия

Анафилаксия (анна – вновь, arhylaxis – беззащитность) – аллергическая реакция немедленного типа, возникающая при введении аллергена.

Проявляется анафилактическим шоком - гиперчувствительность организма при введении лекарственных сывороток, антибиотиков, витаминов. сывороточная болезнь – при введении лечебных сывороток и гамма – иммуноглобулинов - повышение температуры тела, боли в суставах, их отек, зуд кожи.

Для профилактики анафилаксии больным вводят за 2 – 4 часа 1 мл сыворотки, а затем, при отсутствии реакции, остальную часть сыворотки. Сверхчувствительность организма к различным веществам – идиосинкразия – возникает сразу после первого приема.

#### **ИММУНОЛОГИЧЕСКАЯ РЕАКТИВНОСТЬ. ИСТОРИЧЕСКАЯ СПРАВКА.**

Иммунитет – способ защиты внутреннего постоянства организма от живых тел и веществ, несущих на себе признаки генетически чужеродной информации. Главная задача иммунитета – распознавание своего и чужого, отличие я от не я. До недавнего прошлого различали иммунитет клеточный (Мечников) и гуморальный (Пауль Эрлих). Согласно теории Мечникова солдатами иммунитета являются фагоциты – свободные и фиксированные плазматические клетки. По Эрлиху гуморальный иммунитет связан с выработкой специфических антител, которые находятся в жидкостях организма. Специфичность антител связана с особенностями белков – антигенов. Молекулы антител – гамма – глобулины, которые составляют существенную часть белков крови (1 л крови содержит 10 гр антител). Устройство молекулы антитела описали в 1959 году Портер и Эдельман. Однако, главными клетками иммунной системы являются лимфоциты. Иммунная система организма имеет 2 главных органа:

- тимус – обеспечивает клеточный тип иммунного ответа и вырабатывает Т – лимфоциты
- В – лимфоциты – В – зависимые зоны

Эти два вида клеток работают совместно, их вместе встречают во всех лимфоидных органах. Антигены – бактерии, вирусы, измененные белки самого организма. Т и В – лимфоциты вступают с ними во взаимодействие при проникновении в организм. Все заканчивается превращением В – лимфоцитов в плазматические клетки, вырабатывающие антитела. Для полноценного начала борьбы необходима 3 клетка – фагоцит.

Молекулы антигенов невелики и несут на себе специфические группировки атомов – гаптенные группы – сидят на белковой молекуле как на каркасе. Против них и нацелены активные центры антител. Т – лимфоциты способны соединяться с каркасом. Гаптенные части как бы торчат, макрофаги присоединяются к ним и как бы способствуют соединению гаптенной части антигена с рецептором В – лимфоцита. Клеточный ответ осуществляется Т – лимфоцитами.

С ними связаны проблемы:

- Совместимость групп крови
- Резус – совместимость
- Трансплантация
- Раковые заболевания
- Аллергии

Для иммунной системы особенно опасно ионизирующее излучение (взрыв над Хиросимой и Нагасаки) – комплекс патологических процессов – лучевая болезнь. Это гибель клеток кровяной и лимфоидной ткани. Гибель лимфоцитов сопровождается глубокими изменениями в



ядра этих клеток, приводящими к распаду ДНК. Это происходит не сразу после облучения, а после активизации нуклеаз ДНК. Аналогичны изменения иммунитета при СПИДе. По современным представлениям, иммунная система распознает чужие клетки и белки, потому, что содержит лимфоидные клоны – семьи – разновидности лимфоидных клеток с их потомством в общей популяции лимфоцитов против любых чужеродных пришельцев. Клоны появляются в результате мутаций и селекции. Фактором отбора в селекции являются антигены.

## РАЗДЕЛ № 6. АНАТОМО-ФИЗИОЛОГИЧЕСКИЕ ОСНОВЫ ПРОЦЕССА ДЫХАНИЯ.

### ТЕМА 6.1. СТРОЕНИЕ ОРГАНОВ ДЫХАТЕЛЬНОЙ СИСТЕМЫ.

#### Содержание учебного материала

1. Грудная полость. Органы средостения.
2. Плевра. Плевральная полость.
3. Воздухоносные органы: полость носа, носоглотка, гортань, трахея, бронхи, бронхиальное дерево – строение стенки, анатомические образования.
4. Анатомическое строение легких. Ацинус.

#### МОРФО – ФУНКЦИОНАЛЬНАЯ ХАРАКТЕРИСТИКА ДЫХАТЕЛЬНОЙ СИСТЕМЫ.

**Дыхательная система** – система органов, посредством которых происходит газообмен между организмом и внешней средой. Органы:

1. воздухопроводящие (носовая полость, глотка, гортань, трахея, бронхи)
2. собственно дыхательные (легкие)

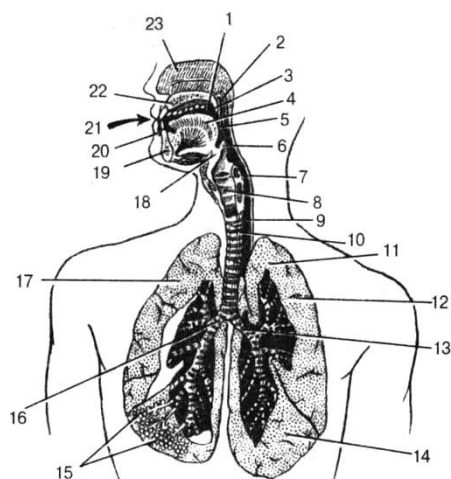


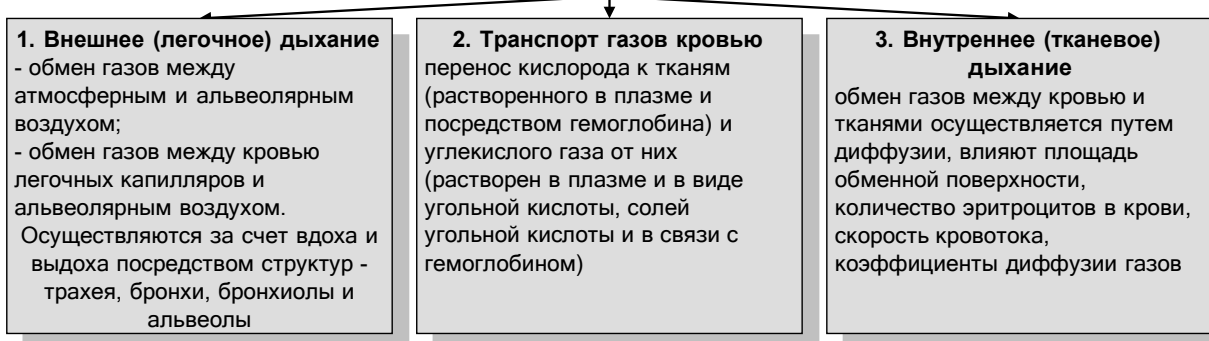
Рис. 99. Дыхательная система. 1 – полость рта; 2 – носовая часть глотки; 3 – мягкое небо; 4 – язык; 5 – ротовая часть глотки; 6 – надгортанник; 7 – гортанная часть глотки; 8 – гортань; 9 – пищевод; 10 – трахея; 11 – верхушка легкого; 12 – верхняя доля левого легкого; 13 – левый главный бронх; 14 – нижняя доля левого легкого; 15 – альвеолы; 16 – правый главный бронх; 17 – правое легкое; 18 – подъязычная кость; 19 – нижняя челюсть; 20 – преддверие рта; 21 – ротовая щель; 22 – твердое небо; 23 – носовая полость.

Органы дыхания имеют твердую оболочку из костей и хряща, поэтому они не спадаются при выдохе. Изнутри они выстланы мерцательным эпителием, реснички которого движутся в сторону внешней среды. В них происходит очищение, увлажнение и восприятие раздражителей. В

воздухоносных путях воздух не меняет своих свойств – мертвый воздух (мертвое пространство). При спокойном дыхании - 140 – 150 мл. В легочных альвеолах происходит газообмен. Дыхание – совокупность процессов, обеспечивающих поступление в организм кислорода, его использование и выведение углекислого газа и метаболической воды. Без кислорода невозможен процесс обмена веществ. Без пищи человек может жить до 30 дней, без воды до 10 дней, без кислорода – 5 минут. Значение дыхания – поддержание оптимального уровня окислительно – восстановительных процессов. Акт дыхания включает:

1. внешнее (легочное)
2. транспорт газов кровью
3. внутреннее (тканевое)

### Этапы дыхания



### Основная характеристика дыхательной системы

Транспорт кислорода	Путь доставки кислорода	Строение	Функции
Верхние дыхательные пути	Носовая полость	Начальный отдел дыхательного пути. От ноздрей воздух проходит по носовым ходам, выстланным слизистым и реснитчатым эпителием	Увлажнение, согревание, обеззараживание воздуха, удаление частиц пыли. В носовых ходах находятся обонятельные рецепторы
	Глотка	Состоит из носоглотки и ротовой части глотки, переходящей в гортань	Проведение согретого и очищенного воздуха в гортань
	Гортань	Полый орган, в стенках которого имеется несколько хрящей - щитовидный, надгортанный и др. Между хрящами находятся голосовые связки, образующие голосовую щель	Проведение воздуха из глотки в трахею. Защита дыхательных путей от попадания пищи. Образование звуков путем колебания голосовых связок, движения языка, губ, челюсти
	Трахея	Дыхательная трубка длиной около 12 см, в стенке ее находятся хрящевые полукольца.	Свободное продвижение воздуха
	Бронхи	Левый и правый бронхи образованы хрящевыми кольцами. В легких они ветвятся на мелкие бронхи, в которых количество хрящей постепенно уменьшается. Конечные разветвления бронхов в легких - бронхиолы	Свободное продвижение воздуха
Легкие	Легкие	Правое легкое состоит из трех долей, левое - из двух. Находятся в грудной полости тела. Покрываются плеврой. Лежат в плевральных мешках. Имеют губчатое строение	Органы дыхания. Дыхательные движения осуществляются под контролем центральной нервной системы и гуморального фактора, содержащегося в крови - CO <sub>2</sub>
	Альвеолы	Легочные пузырьки, состоящие из тонкого слоя плоского эпителия, густо оплетенные капиллярами, образуют окончания бронхиол	Увеличивают площадь дыхательной поверхности, осуществляют газообмен между кровью и легкими

**Полость носа (cavitas nasi)** – начальный отдел дыхательной системы. Спереди она сообщается с внешней средой с помощью двух ноздрей, сзади с носоглоткой с помощью двух отверстий - хоаны. Носоглотка сообщается с полостью среднего уха с помощью евстахиевой трубы. В полости носа имеются перегородки:

1. верхняя

2. нижняя
3. латеральная
4. медиальная

С латеральной стенки в полость носа свешиваются 3 носовые раковины (верхняя, средняя и нижняя). Под ними открываются 3 носовые хода (верхний – только дыхательный, средний и нижний – только дыхательные). В нижний носовой ход открывается носослезный проток. При лучшем восприятии животные или человек делают порывистые вдыхания воздуха, чтобы воздух зашел в верхний носовой ход. Щель между медиальной поверхностью раковин и перегородкой носа – общий носовой ход. Слизистая оболочка носа имеет большое количество слизистых желез, кровеносных сосудов и нервных окончаний. Функции:

1. задерживает пылевые частицы (реснички)
2. увлажняет сухой воздух (слизистые железы)
3. согревание воздуха (кровеносные сосуды)
4. обонятельная (рецепторы)

В стенках полости носа имеется большое количество пещеристых венозных сплетений, расположенных поверхностно (носовые кровотечения). В полость носа открываются околоносовые пазухи (синусы) – гайморова, лобная, решетчатая, клиновидная. Они согревают воздух и являются звуковыми резонаторами. Воспаление слизистой оболочки носа – ринит, гайморит, лобной пазухи – фронтит.

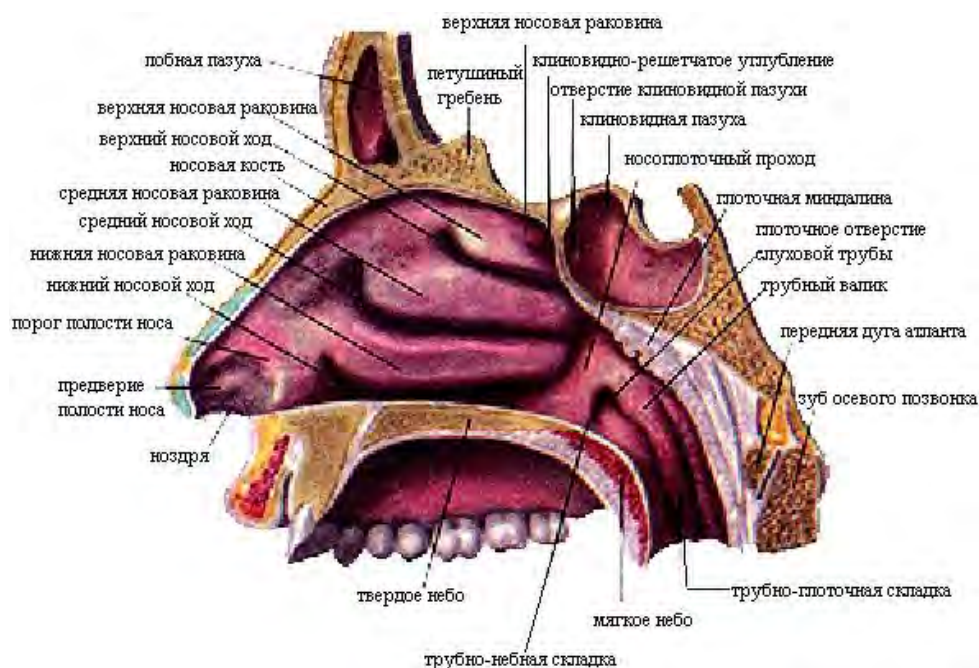


Рис. 100. Полость носа. Сагиттальный разрез.

**Гортань (larynx)** – начальный отдел дыхательного горла, служит для проведения воздуха, голосообразования и защиты от попадания инородных частиц. Расположена в передней части шеи на уровне 4 – 6 шейных позвонков. Сверху она подвешена к подъязычной кости, снизу переходит в трахею. Спереди от гортани лежат мышцы шеи, по бокам – доли щитовидной железы. Вместе с подъязычной костью она поднимается и опускается при глотании. Гортань образована хрящами:

1. непарные (перстневидный, щитовидный, надгортанник)
2. парные (черпаловидные, рожковидные и клиновидные)

Надгортанник, рожковидный и клиновидный образованы эластическим хрящом, остальные – гиалиновым. Самый крупный – щитовидный хрящ. Он образован 2 прямоугольными пластинками, поставленные друг к другу под углом 90 градусов у мужчин, у женщин - 120 градусов - кадык или адамово яблоко. Перстневидный – напоминает перстень, состоит из дуги и пластинки. Надгортанник расположен у корня языка, он закрывает вход в гортань при глотании. Напоминает лепесток. Черпаловидные хрящи лежат над пластинкой перстневидного. Рожковидные и клиновидные хрящи лежат над верхушками черпаловидных хрящей. Хрящи соединены хрящами и приходят в движение при помощи мышц:

- расширители голосовой щели

- суживатели голосовой щели
- напрягатели голосовых связок

Полость гортани имеет вид песочных часов. Отделы:

- преддверие ( верхняя часть)
- голосовой аппарат (средняя часть)
- подголосовая полость (нижняя часть)

Средний отдел в боковых частях имеет 2 пары складок:

- верхние - ложные складки
- нижние – истинные голосовые складки (голосовые связки)

Между ними имеются углубления – морганьевы желудочки (резонаторы). Голосовые связки – это эластические волокна, натянутые в нижних голосовых складках. Голосовой аппарат содержит мышцы, напрягающие голосовые связки. Промежуток между правой и левой голосовыми складками – голосовая щель. Длина ее у мужчин – 20-24 мм, у женщин – 16-19 мм. Ширина при спокойном дыхании – 5 мм, имеет треугольную форму; при голосообразовании ширина – до 15 мм, видны верхние кольца трахеи. Голосовые связки натянуты между щитовидным и черпаловидными хрящами. Выдыхаемый воздух колеблет связки и образует звук. При этом черпаловидные хрящи поворачиваются. Стенка гортани имеет три оболочки:

1. внутренняя – слизистая (обнослойны многорядный мерцательный эпителий);
2. средняя – фиброзно-хрящевая;
3. наружная – соединительно-тканная (адвентиция).

Воспаление слизистой оболочки гортани – ларингит.

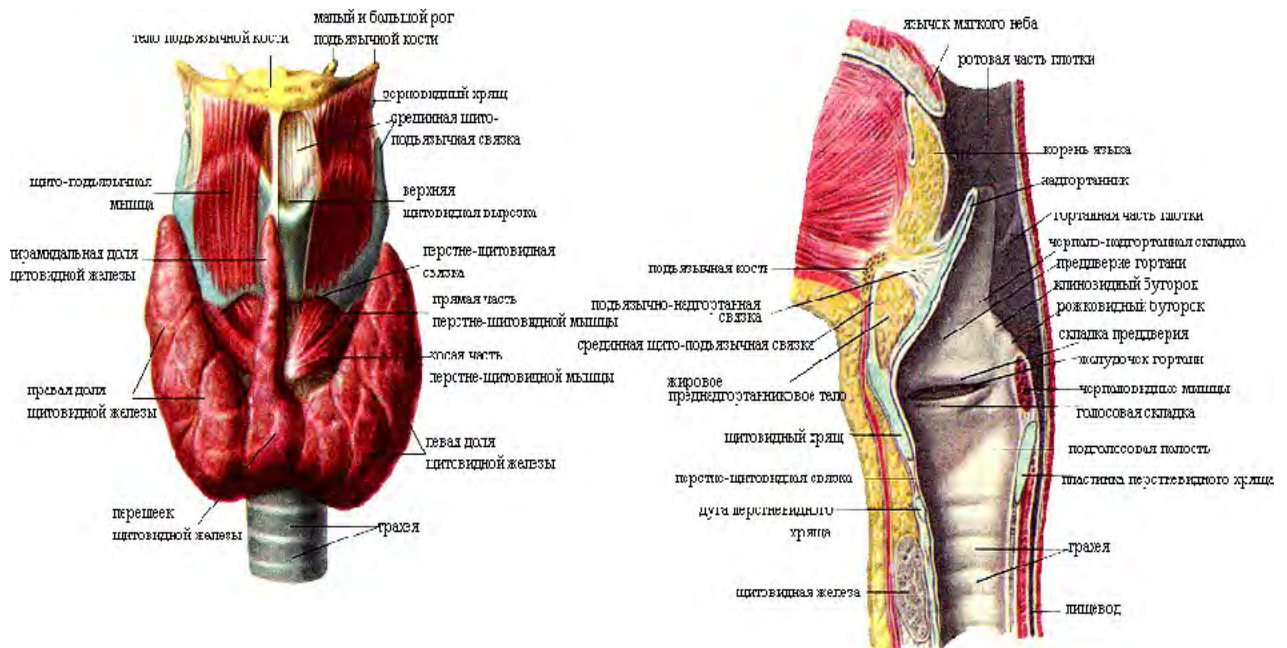


Рис. 101. Полость гортани на сагиттальном разрезе и щитовидная железа.



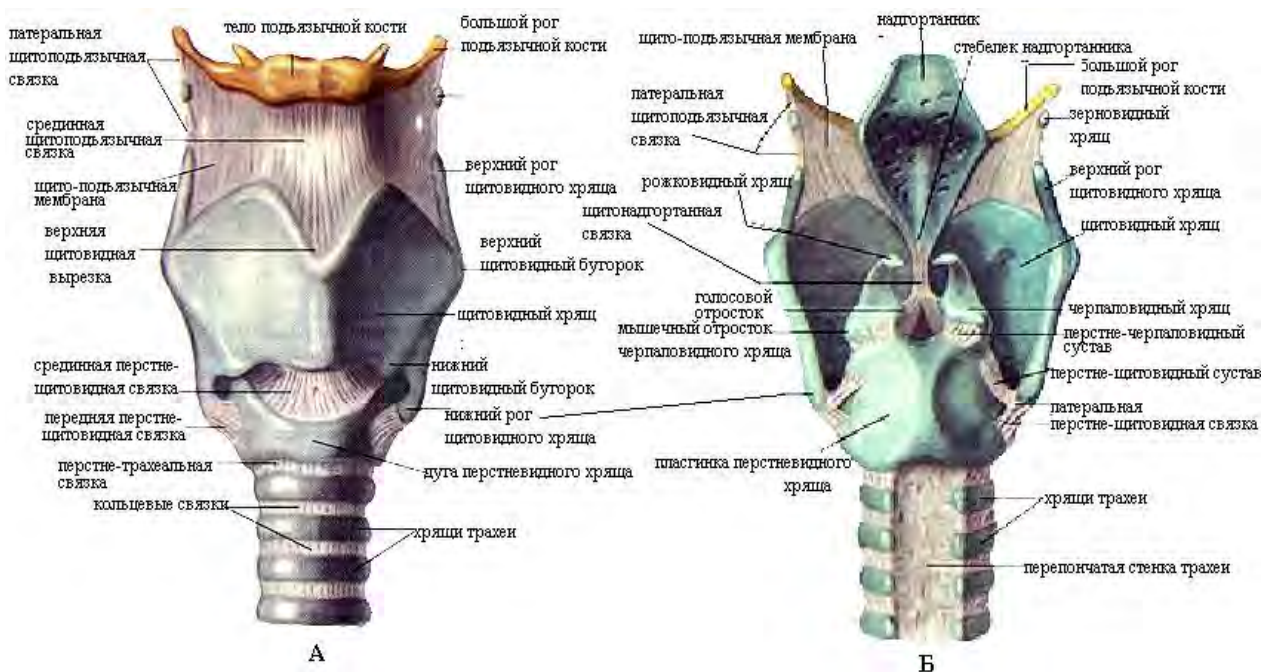


Рис. 102. Суставы и связки гортани. Вид спереди (А) и сзади (Б)

**Трахея (trachea)** – дыхательное горло. Это непарный орган, проводящий воздух из гортани в бронхи и легкие и обратно. Представляет собой трубку длиной 9-15 см, диаметром 15-18 мм. Она имеет шейную и грудную части, делится на уровне 5-го грудного позвонка на 2 главных бронха – правый и левый – бифуркация или вилка трахеи. Трахея состоит из 16-20 геолоиновых полуколец, соединяемых фиброзными кольцевыми связками, задняя ее часть – мягкая – перепончатая.

Воспаление слизистой трахеи – трахеит.

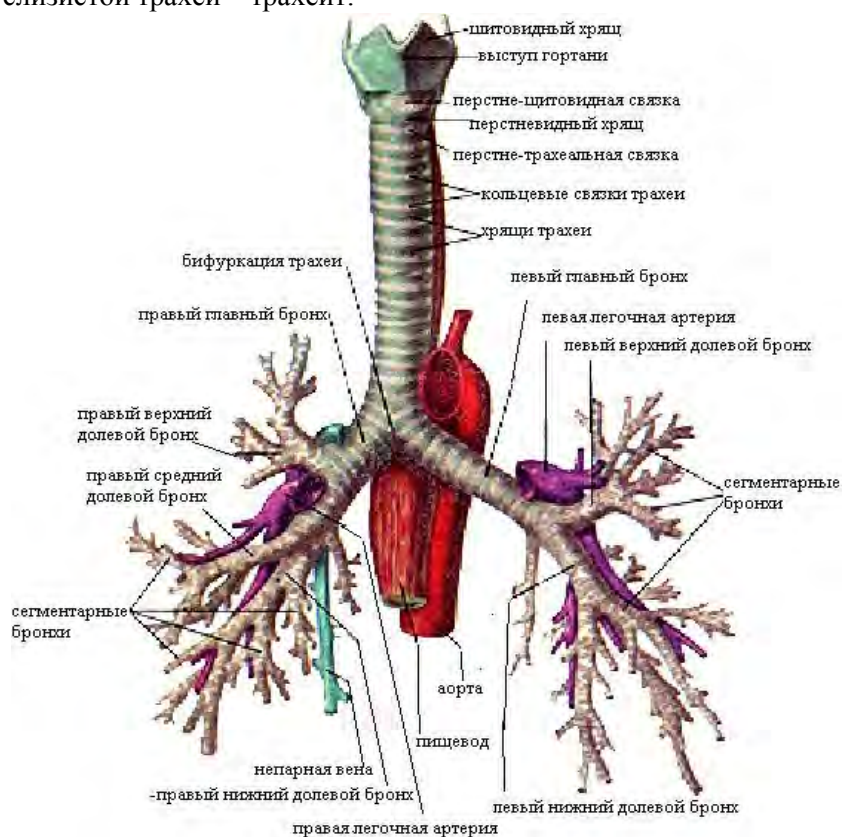


Рис. 103. Трахея и бронхи. Вид спереди.

**Бронхи (bronchi)** - органы выполняющие функцию проведения воздуха от трахеи до легочной ткани и обратно. Различают главные бронхи и бронхиальное дерево, входящее в состав легких. Длина правого главного бронха – 1-3 см, левого – 4-6 см. Над правым главным бронхом проходит непарная вена, над левым – дуга аорты. Правый бронх шире левого, имеет вертикальное

направление и является продолжением трахеи, поэтому в него чаще попадают инородные тела. Скелетом бронхов являются хрящевые полукольца, в правом их 6-8, в левом – 9-12 шт. Строение главных бронхов такое же как трахеи, но их диаметр меньше. Главные бронхи делятся на долевые бронхи (правый на 3, левый на 2). Долевые – сегментарные (10 шт.) – субсегментарные (средние) – мелкие – дыхательные бронхиолы 1-го, 2-го и 3-го порядка – расширения (альвеолярные ходы и альвеолярные мешочки). Сокращения мышечных пластинок в мелких бронхах при бронхиальной астме вызывает их спазм и затруднение дыхания, следовательно они выполняют функцию проведения и регуляции поступления воздуха в легкие. В стенках концевых бронхиол хрящевых пластинок нет, они содержат пучки мышечных клеток и эластичных волокон, поэтому они легко растяжимы при вдохе. Дыхательные бронхиолы, концевые бронхиолы, альвеолярные ходы и мешочки образуют альвеолярное дерево (легочный ацинус - морфофункциональная единица легкого). Разветвления бронхов от главных до концевых бронхиол - бронхиальное дерево, имеющее 23 дихотомических деления. Воспаление слизистой бронхов – бронхит.

## ТЕМА 6.2. ФИЗИОЛОГИЯ ОРГАНОВ ДЫХАНИЯ. ЛЕГКИЕ, ПЛЕВРА, ДЫХАТЕЛЬНЫЙ ЦИКЛ, ЛЕГОЧНЫЕ ОБЪЕМЫ.

### Содержание учебного материала

1. Дыхание, определение. Дыхание в разных условиях, адаптационные изменения.
2. Нервно-рефлекторный и гуморальный механизмы регуляции дыхания.
3. Механизм вдоха и выдоха. Жизненная емкость легких. Состав вдыхаемого и выдыхаемого воздуха.
4. Этапы дыхания. Регуляция дыхания. Дыхательный центр. Роль  $CO_2$  в регуляции дыхания.

**Легкие (pulmones, pneumones)** – парные дыхательные органы, напоминают полые мешки, подразделенные на 1000-чи мешочков – альвеол – с влажными стенками, снабженных густой сетью кровеносных капилляров. Легкие расположены в герметично замкнутой грудной полости и отделены друг от друга средостением, в состав которого входят:

- сердце
- аорта
- верхняя полая вена
- пищевод
- сосуды и нервы

По форме легкое напоминает конус, основание которого направлено к диафрагме, а верхушка выступает на 2-3 см над ключицей.

Границы легких:

1. верхушка – 2-3 см выше ключицы
2. передняя – по грудице на расстоянии 1 – 1,5 см до уровня хряща 4-го ребра (граница левого легкого отклоняется влево на 5 см – сердечная вырезка)
3. нижняя – 6- среднеключичная линия; 8 – по средней подмышечной линии; 10- по лопаточной линии;
4. задняя – 11 ребро – по околопозвоночной линии (головки ребер)

Нижняя граница левого легкого на 1 – 2 см ниже границы правого легкого. При максимальном вдохе нижняя граница легких опускается на 5 – 6 см.

Поверхности легкого:

1. диафрагмальная
2. реберная
3. медиальная.

Края легкого:

1. передний
2. нижний.

На медиальной поверхности легких имеются углубления – ворота, через которые проходят главные бронхи, сосуды, нервы (корень легкого). Бороздами легкое делится на доли: верхняя, средняя, нижняя. В левом легком две доли – верхняя и нижняя. Доли делятся на сегменты, в каждом легком их по 10. Сегмент состоит из долек, а дольки из ацинусов, они имеют вид виноградных гроздьев и выполняют функцию газообмена. Долька имеет 16-18 ацинусов. В каждом легком

насчитывается до 150000 ацинусов. В каждый ацинус входит большое количество альвеол – это выпячивания в виде пузырьков, внутренняя поверхность которых выстлана однослойным плоским эпителием. Он расположен на сети эластических волокон и кровеносных капилляров. Изнутри каждая альвеола выстлана тонкой пленкой жироподобного вещества (фосфолипид-сурфактант), которое препятствует слипанию альвеол при выдохе. На свободной поверхности эпителиоцитов имеются короткие цитоплазматические выросты, обращенные в полость альвеол. Они увеличивают поверхность соприкосновения воздуха с эпителием. Общая поверхность всех альвеол одного легкого  $100 \text{ м}^2$ . кроме газообмена легкие осуществляют регуляцию водного обмена, участвуют в процессах терморегуляции и являются депо крови (1,5 л).

Снаружи каждое легкое покрыто серозной оболочкой – плеврой, состоящей из 2-х листков: висцерального и париентального. Между ними имеется щелевидное пространство, заполненное серозной жидкостью – плевральная полость.

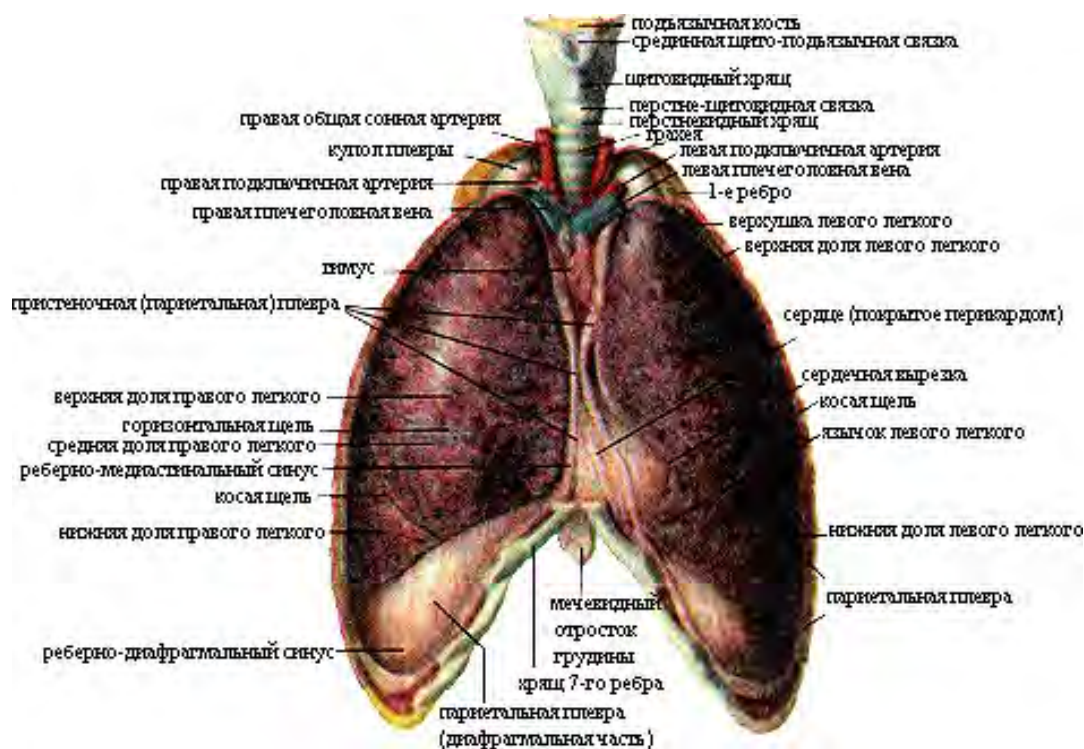


Рис.104. Легкие. Вид спереди.



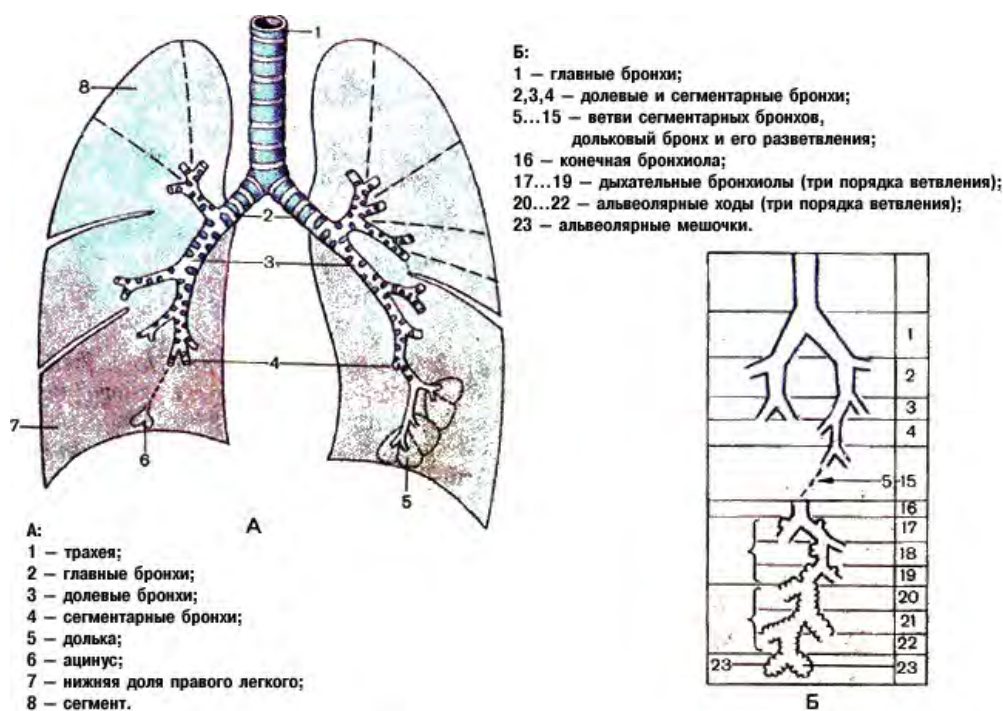


Рис. 105. Ветвление бронхов в легком (схема).

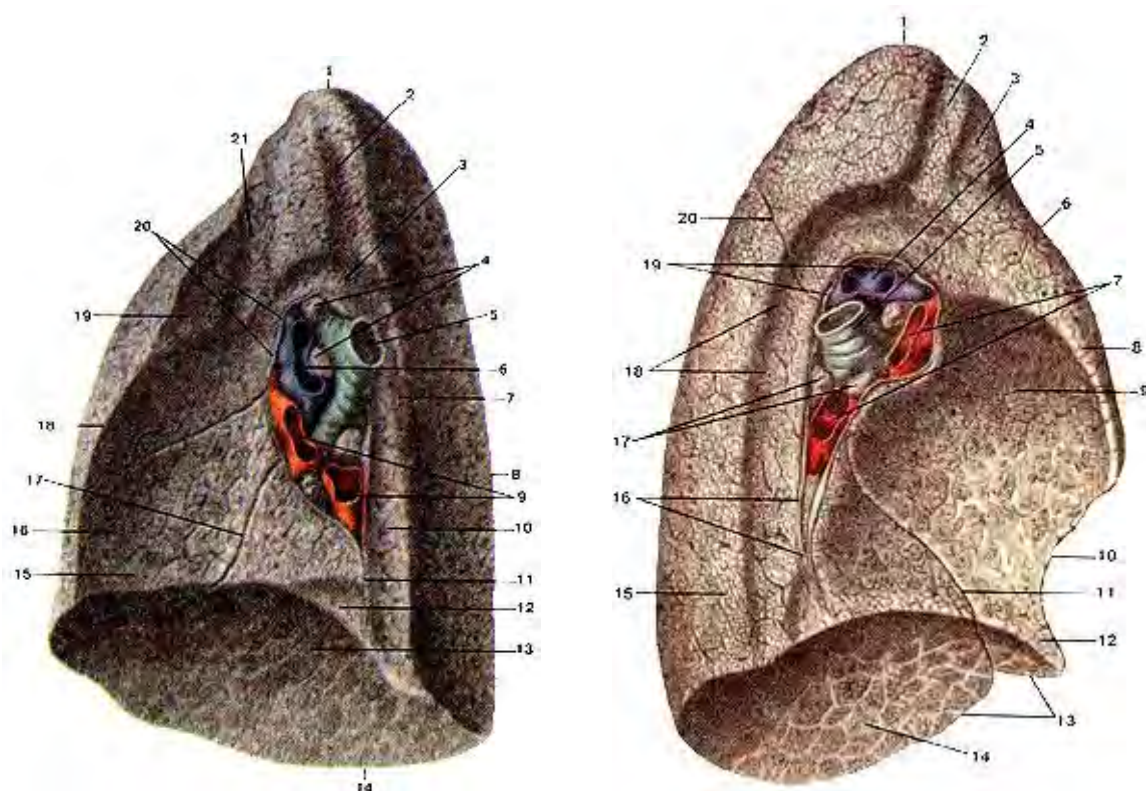


Рис. 106. Правое легкое. Медиальная (внутренняя) поверхность. 1-верхушка легкого; 2-борозда подключичной артерии; 3-вдавление непарной вены; 4-бронхо-легочные лимфатические узлы; 5-правый главный бронх; 6-правая легочная артерия; 7-борозда непарной вены; 8-задний край легкого; 9-легочные вены; 10-пи-шеводное вдавление; 11-легочная связка; 12-вдавление нижней полой вены; 13-диафрагмальная поверхность (нижняя доля легкого); 14-нижний край легкого; 15-средняя доля легкого; 16-сер-дечное вдавление; 17-косая щель; 18-передний край легкого; 19-верхняя доля легкого; 20-висцеральная плевра (отрезана); 21-борозда правой и левостоловой вены

Рис. 107. Левое легкое. Медиальная (внутренняя) поверхность. 1-верхушка легкого, 2-борозда левой подключичной артерии, 2-борозда левой плечеголовой вены; 4-левая легочная артерия, 5-левый главный бронх, 6-передний край левого легкого, 7-легочные вены (левые), 8-верхняя доля левого легкого, 9-сердечное вдавление, 10-сердечная вырезка левого легкого, 11-косая щель, 12-язычок левого легкого, 13-нижний край левого легкого, 14-диафрагмальная поверхность, 15-нижняя доля левого легкого, 16-легочная связка, 17-бронхолегочные лимфатические узлы, 18-борозда аорты, 19-висцеральная плевра (отрезана), 20-косая щель.

Жидкость уменьшает силу трения в работающих легких. В местах перехода частей плевры имеются запасные пространства – плевральные синусы, которые заполняются в момент

максимального вдоха. Самый большой – реберно-диафрагмальный синус. Правая и левая плевральные полости не сообщаются между собой. В норме в полости плевры воздух отсутствует и давление всегда отрицательное (ниже атмосферного). При спокойном вдохе оно на 9 мм рт ст ниже атмосферного, при выдохе на 6 мм рт ст ниже. Оно способствует растяжению легких, лимфообращению и обеспечивает венозный возврат крови к сердцу. Воспаление легких – пневмония, плевры – плеврит. Скопление в плевральной полости жидкости - гидроторакс, крови – гемоторакс, гноя – пиоторакс.

**СРЕДОСТЕНИЕ** (*mediastinum*) представляет собой комплекс органов, расположенных между правой и левой плевральными полостями. Спереди средостение ограничено грудиной, сзади – грудным отделом позвоночного столба, с боков – правой и левой медиастичальной плеврой. В настоящее время средостение условно подразделяют на следующие:

Заднее средостение	Верхнее средостение	Нижнее средостение
Пищевод, грудная часть нисходящей аорты, непарная и полунепарная вены, соответствующие отделы левого и правого симпатических стволов, внутренностных нервов, блуждающих нервов, пищевода, грудного лимфатические сосуды	Тимус, плечеголовые вены, верхняя часть верхней полой вены, дуга аорты и отходящие от нее сосуды, трахея, верхняя часть пищевода и соответствующие отделы грудного (лимфатического) протока, правого и левого симпатических стволов, блуждающих и диафрагмальных нервов	перикард с расположенным в нем сердцем и внутрикардиальными отделами крупных кровеносных сосудов, главные бронхи, легочные артерии и вены, диафрагмальные нервы с сопровождающими их диафрагмально-перикардиальными сосудами, нижние трахеобронхиальные и латеральные перикардиальные лимфатические узлы
Между органами средостения находится жировая соединительная ткань		

Дыхательный цикл:

1. вдох (0,9 – 4,7сек)
2. выдох (1,2 – 6 сек)
3. пауза

Вдох всегда в норме короче выдоха. Пауза короткая или может отсутствовать. Частота в норме у взрослых – 16 – 18 экскурсий в минуту, у новорожденных -60. Частота дыхания меньше частоты сердечных сокращений в 5 раз.

На частоту и глубину дыхания влияет физическая нагрузка, степень тренированности организма, температурный и эмоциональный факторы, интенсивность обмена веществ.

Вдох – инспирация – возникает вследствие увеличения объема грудной клетки за счет сокращения наружных межреберных мышц и уплощения купола диафрагмы. При этом легкие пассивно следуют за грудной клеткой. Поверхность легких увеличивается, давление в них уменьшается, и воздух поступает в легкие через дыхательные пути. Быстрому выравниванию давления в легких препятствует голосовая щель (сужена).

Выдох – экспирация – возникает в результате расслабления наружных межреберных мышц и поднятия купола диафрагмы. Дыхательная поверхность легких уменьшается, грудная клетка возвращается в исходное положение. Легкие уменьшаются в объеме, давление воздуха в них увеличивается, и воздух выходит через дыхательные пути во внешнюю среду. Медленному выходу воздуха способствует сужение голосовой щели.

#### Легочные объемы:

1. дыхательный объем легких – количество воздуха, которое человек вдыхает и выдыхает в покое (300 – 700 мл)
2. резервный объем вдоха – количество воздуха, которое человек может вдохнуть дополнительно (1500 – 2000 мл)
3. резервный объем выдоха – количество воздуха, которое человек может дополнительно выдохнуть (1500 – 2000 мл)
4. остаточный объем легких – количество воздуха, остающееся в легких после максимального выдоха (1000 – 1500 мл) – воздух, попавший в легкие во время первого крика младенца

#### Легочные емкости:

1. жизненная емкость легких (ЖЕЛ) – максимальное количество воздуха, которое можно выдохнуть после максимального вдоха (3500 – 4700 мл)

2. общая емкость легких – количество воздуха, содержащееся в легких на высоте максимального вдоха (3500 – 4700 мл)

3. резерв вдоха – максимальное количество воздуха, которое можно вдохнуть после спокойного вдоха (2000 мл)

4. функциональная остаточная емкость легких (количество воздуха, оставшееся в легких после спокойного выдоха (2900 мл) – способствует выравниванию колебаний содержания кислорода и углекислого газа в альвеолярном воздухе

Легочная вентиляция – количество воздуха, проходящее через легкие в 1 времени. Он равен произведению дыхательного объема на частоту дыхания (6 - 8 л в мин).

Не весь объем вдыхаемого воздуха участвует в вентиляции альвеол. Часть его остается в воздухоносных путях.

Содержание кислорода и углекислого газа во вдыхаемом и выдыхаемом воздухе

Воздух	Содержание газов (%)		
	Кислород	углекислый газ	Азот
Вдыхаемый	20,94	0,03	79,03
Выдыхаемый	16,30	4,00	79,70
Альвеолярный	14,20	5,20	80,60

#### Дыхательные объемы.

Показатель	Особенности
Дыхательный объем (ДО)	Количество воздуха, которое человек вдыхает и выдыхает при спокойном дыхании (300-700 мл)
Резервный объем вдоха (РОВд)	Объем воздуха, который можно вдохнуть дополнительного после обычного вдоха (1500-3000 мл)
Резервный объем выдоха (РОВвд)	Объем воздуха, который можно выдохнуть дополнительного после обычного выдоха (1500-2000 мл)
Остаточный объем (ОО)	Объем воздуха, который остается в легких после максимально глубокого выдоха (1000-1500 мл)
Жизненная емкость легких (ЖЕЛ)	Самое глубокое дыхание, на которое способен человек: ДО+РОВд+РОВвд (3000-4500мл)
Общая емкость легких (ОЕЛ)	ЖЕЛ+ОО. Количество воздуха, находящего в легких после максимального вдоха (4000-6000 мл)
Легочная вентиляция или минутный объем дыхания (МОД)	ДО*число дыханий в 1 минуту (6-8 л/мин). Показатель обновления состава альвеолярного газа. Связана с преодолением эластического сопротивления легких и сопротивления дыхательному потоку воздуха (неэластическое сопротивление)

Газообмен в легких осуществляется между альвеолярным воздухом и кровью легочных капилляров путем диффузии в результате разницы парциального давления дыхательных газов. парциальное (частичное) давление – это часть общего давления, которое приходится на долю каждого газа в газовой смеси. Эта часть зависит от % содержания газа в газовой смеси. Чем она больше, тем больше парциальное давление. Газы диффундируют через слои:

1. пленка фосфолипида – сурфактанта
2. альвеолярный эпителий
3. интерстициальная соединительная ткань
4. эндотелий капилляров
5. слой плазмы

Понижение парциального давления кислорода в тканях заставляет этот газ двигаться к ним. Для углекислого газа градиент давления направлен в противоположную сторону, и газ выходит во внешнюю среду. Поскольку парциальное давление кислорода в альвеолярном воздухе выше, чем в притекающей венозной крови, то кислород через альвеолы устремляется в капилляры.

Напряжение углекислого газа в венозной крови выше, чем в альвеолярном воздухе, поэтому он выходит в него. Скорость диффузии CO<sub>2</sub> в 25 раз выше, чем O<sub>2</sub>. Человек в покое потребляет в минуту 250 мл O<sub>2</sub> и выделяет 200 мл CO<sub>2</sub>.

В крови CO<sub>2</sub> и O<sub>2</sub> могут находиться в 2 состояниях:

1. в физически растворенном виде ( в 100 мл крови находится 0,3 мл O<sub>2</sub> и 2,5 – 3 мл CO<sub>2</sub>)
2. в химически связанном виде (19 – 20 мл O<sub>2</sub> и 48 – 51 мл CO<sub>2</sub>; 1 гр гемоглобина связывает 1,34 мл O<sub>2</sub>)

Транспорт O<sub>2</sub> осуществляется за счет химической его связи с гемоглобином эритроцитов. 1 молекула гемоглобина присоединяет 4 молекулы O<sub>2</sub>, при этом гемоглобин переходит в оксигемоглобин, а кровь из венозной переходит в артериальную (алую). На расщепление оксигемоглобина и переход O<sub>2</sub> из крови в ткани влияют:

- парциальное давление O<sub>2</sub> в тканях
- кислотность среды (CO<sub>2</sub>)
- температура тела человека

Образовавшийся в тканях CO<sub>2</sub> вследствие разности парциального давления диффундирует в межтканевую жидкость, затем в плазму крови и в эритроциты. В них 10% CO<sub>2</sub> соединяется с гемоглобином – карбгемоглобин. Остальная часть CO<sub>2</sub> соединяется с водой – угольная кислота (H<sub>2</sub>CO<sub>3</sub>)- это соединение очень непрочное. Эта реакция обратимая. Она ускоряется ферментом карбоангидразой – в эритроцитах. В легочных капиллярах, где давление CO<sub>2</sub> низкое, карбоангидраза ускоряет расщепление H<sub>2</sub>CO<sub>3</sub> в 300 раз. Выделяются вода и CO<sub>2</sub> и выходят в альвеолярный воздух. Следовательно CO<sub>2</sub> транспортируется к легким в химически связанном виде (карбгемоглобин, H<sub>2</sub>CO<sub>3</sub> и бикарбонаты натрия и калия: NaHCO<sub>3</sub> и KHCO<sub>3</sub>) и в физически растворенном. Две третьих CO<sub>2</sub> находится в плазме крови, одна треть в эритроцитах. Важная роль в транспортировке CO<sub>2</sub> принадлежит карбоангидразе эритроцитов.

Атмосферный воздух: O<sub>2</sub> – 20,9%, CO<sub>2</sub> – 0,03%, азот – 79%; альвеолярный воздух: O<sub>2</sub> – 14,6%, CO<sub>2</sub> - 5,7%, азот – 80%; выдыхаемый воздух: O<sub>2</sub> – 16,3%, CO<sub>2</sub> – 4%, азот – 79,7%

Дыхательный центр – совокупность нейронов, которые обеспечивают деятельность аппарата дыхания и его приспособление к изменяющимся условиям внешней и внутренней среды. Нейроны расположены в спинном мозге, варолиевом мосту, гипоталамусе и коре. Ритм и глубину дыхания задает продолговатый мозг, который посылает импульсы к мотонейронам спинного мозга, иннервирующим дыхательные мышцы.

Мост, гипоталамус и кора контролируют автоматическую деятельность нейронов вдоха и выдоха продолговатого мозга. Дыхательный центр продолговатого мозга – парное симметричное образование на дне ромбовидной ямки. Он включает в себя два вида нейронов:

1. инспираторные (вдох)
2. экспираторные (выдох)

Между ними существуют сопряженные (реципрокные) – возбуждение нейронов вдоха тормозит нейроны выдоха и наоборот (вдыхать и выдыхать одновременно невозможно). Повреждение их приводит к остановке дыхания. Дыхательный центр очень чувствителен к избытку CO<sub>2</sub>, который является его естественным возбудителем. Избыток CO<sub>2</sub> действует на нейроны дыхательного центра (1890 опыт Леона Фредерика – перекрестное кровообращение собак: у двух собак соединили перекрестно сонные артерии и яремные вены. Прекращение искусственного дыхания у собаки – донора усиливало дыхание у собаки – реципиента и при усилении вентиляции у собаки – донора у собаки – реципиента дыхание прекращалось). При угнетении дыхательного центра и остановки дыхания эффективным является вдыхание не чистого кислорода, а смеси из 7% CO<sub>2</sub> и 93% O<sub>2</sub>. Увеличение концентрации O<sub>2</sub> приводит к угнетению дыхания. При мышечной работе в тканях и крови увеличивается количество молочной кислоты и CO<sub>2</sub>, что стимулирует дыхательный центр и усиливает дыхание. У родившегося ребенка после перевязки пуповины прекращается газообмен через пупочные сосуды, контактирующие через плаценту с кровью матери. В крови ребенка увеличивается концентрация CO<sub>2</sub>, что стимулирует дыхательный центр продолговатого мозга, вызывая первый вдох. Также вдох стимулируют поток холодного воздуха, воздействующий на рецепторы кожи ребенка, давление воздуха во внешней среде и предродовые схватки, вызывающие освобождение в организме плода специальных веществ, стимулирующих дыхание.

**Рефлекторная регуляция дыхания** осуществляется постоянными и непостоянными воздействиями на дыхательный центр. Постоянные рефлекторные влияния осуществляются при раздражении рецепторов:

1. механорецепторов альвеол легких – рефлекс Геринга – Брейера
2. механорецепторов корня легкого и плевры – плевропульмональный рефлекс
3. механорецепторов сонных синусов – рефлекс Гейманса
4. проприорецепторов дыхательных мышц

Рефлекс Геринга – Брейера – рефлекс торможения вдоха при растяжении легких: при вдохе в легких возникают импульсы, рефлекторно тормозящие вдох и стимулирующие выдох и наоборот. Это пример регуляции по принципу обратной связи. Перерезка вагуса прекращает этот рефлекс, и дыхание становится редким и глубоким. Плевропульмональный рефлекс возникает при

возбуждении механорецепторов легких и плевры при растяжении плевры. Он изменяет тонус дыхательных мышц, увеличивая или уменьшая дыхательную поверхность легких. Рефлекс Гейманса – рефлекс усиления дыхательных движений при увеличении давления  $\text{CO}_2$  в крови, омывающей сонные синусы. К дыхательному центру поступают нервные импульсы от проприорецепторов дыхательных мышц, которые при вдохе тормозят активность нейронов вдоха и способствуют наступлению выдоха.

Непостоянные рефлекторные влияния на деятельность дыхательного центра связаны с возбуждением экстеро и интерорецепторов слизистой оболочки дыхательных путей, температурных и болевых рецепторов кожи, проприорецепторов скелетных мышц. Например, при вдыхании аммиака, хлора и дыма наблюдается рефлекторный спазм голосовой щели и задержка дыхания. При раздражении слизистой оболочки носа пылью – чихание, при раздражении слизистой трахеи и гортани – кашель.

Благодаря коре происходит приспособление дыхания при разговоре и пении (при гипнозе испытуемому внушали, что он занимается физической работой, дыхание испытуемого при этом усиливалось, что говорит о том, что кора контролирует этот процесс).

Первый уровень регуляции активности дыхательного центра включает в себя спинной мозг. В нем расположены центры диафрагмальных и межреберных нервов. Второй уровень включает в себя продолговатый мозг (дыхательный центр, воспринимающий и перерабатывающий импульсы от дыхательного аппарата). Этот уровень обеспечивает ритмичную смену фаз дыхания. Третий уровень включает в себя кору, при помощи которой обеспечивается приспособление дыхания к изменяющимся условиям.

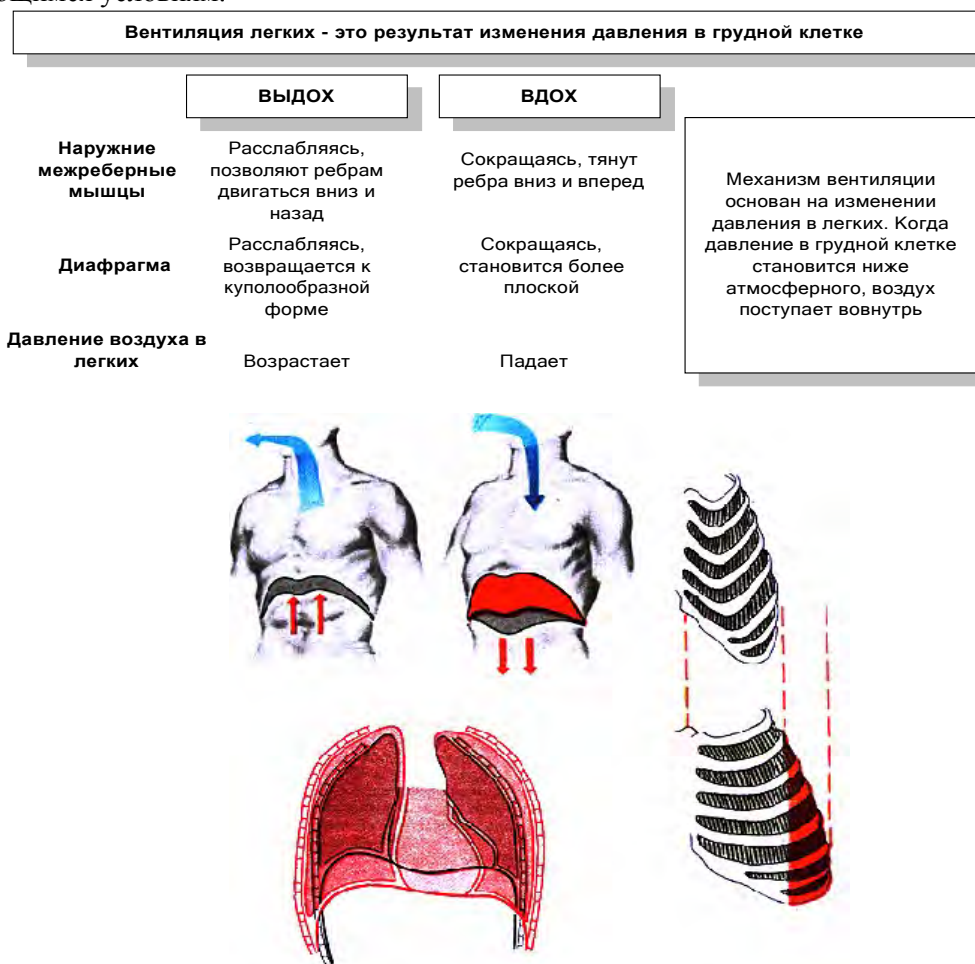


Рис. 108. Особенности актов вдоха и выдоха.

## РАЗДЕЛ № 7. АНАТОМО-ФИЗИОЛОГИЧЕСКИЕ ОСНОВЫ ПИЩЕВАРЕНИЯ. ТЕМА 7.1. СТРОЕНИЕ ОРГАНОВ ПИЩЕВАРИТЕЛЬНОГО ТРАКТА.

### Содержание учебного материала



1. Пищеварительный тракт и органы его составляющие: полость рта, язык, зубы, глотка, пищевод, желудок, тонкая и толстая кишка. Принцип и особенности строения стенки, анатомические образования.

Внутренности, или внутренние органы (*viscera splanchna*), располагаются в полостях тела (грудной, брюшной и полости таза), а также в области головы и шеи. Они участвуют в обменных процессах, происходящих в организме, в снабжении его питательными веществами и выведении отработанных продуктов обмена веществ. Учение о внутренностях – спланхнология.

Пищеварительная система – комплекс органов, обеспечивающих пищеварение. Состоит из пищеварительного канала и пищеварительных желез, расположенных в стенках его или за пределами. Пищеварительный канал имеет длину 8 – 10 м и части:

1. полость рта
2. глотка
3. пищевод
4. желудок
5. тонкий кишечник
6. толстый кишечник

#### Строение пищеварительной системы

Пищеварительный канал	Пищеварительные железы
<p>Пищеварительный канал представляет собой полую трубку, начинающуюся с ротовой полости и заканчивающуюся анальным отверстием, имеющую расширения в отдельных местах (например, желудок). Длина пищеварительного канала 8-12 метров (основная длина приходится на кишечник). В стенках органов пищеварительного канала содержатся мышечные клетки. Их сокращение способствует перемешиванию пищи с пищеварительными соками, ее всасыванию и продвижению по пищеварительному каналу.</p>	<p>Пищеварительные железы выделяют слизь, которая помогает продвижению пищи по пищеварительному каналу, и пищеварительные соки, с помощью которых происходит расщепление пищи до низкомолекулярных веществ, способных всосаться в кровеносные или лимфатические сосуды.</p>
<p>Основные отделы пищеварительного канала: ротовая полость, глотка, пищевод, желудок, кишечник (подразделяется на тонкий кишечник и толстый кишечник), заканчивающийся анальным отверстием</p>	<p>Основные пищеварительные железы: слюнные железы (выделяют слизь и слюну), клетки желудка (выделяют желудочный сок, слизь и соляную кислоту), печень (выделяет желчь), пищеварительная часть поджелудочной железы (выделяет сок поджелудочной железы), клетки кишечника (выделяют слизь и кишечный сок)</p>

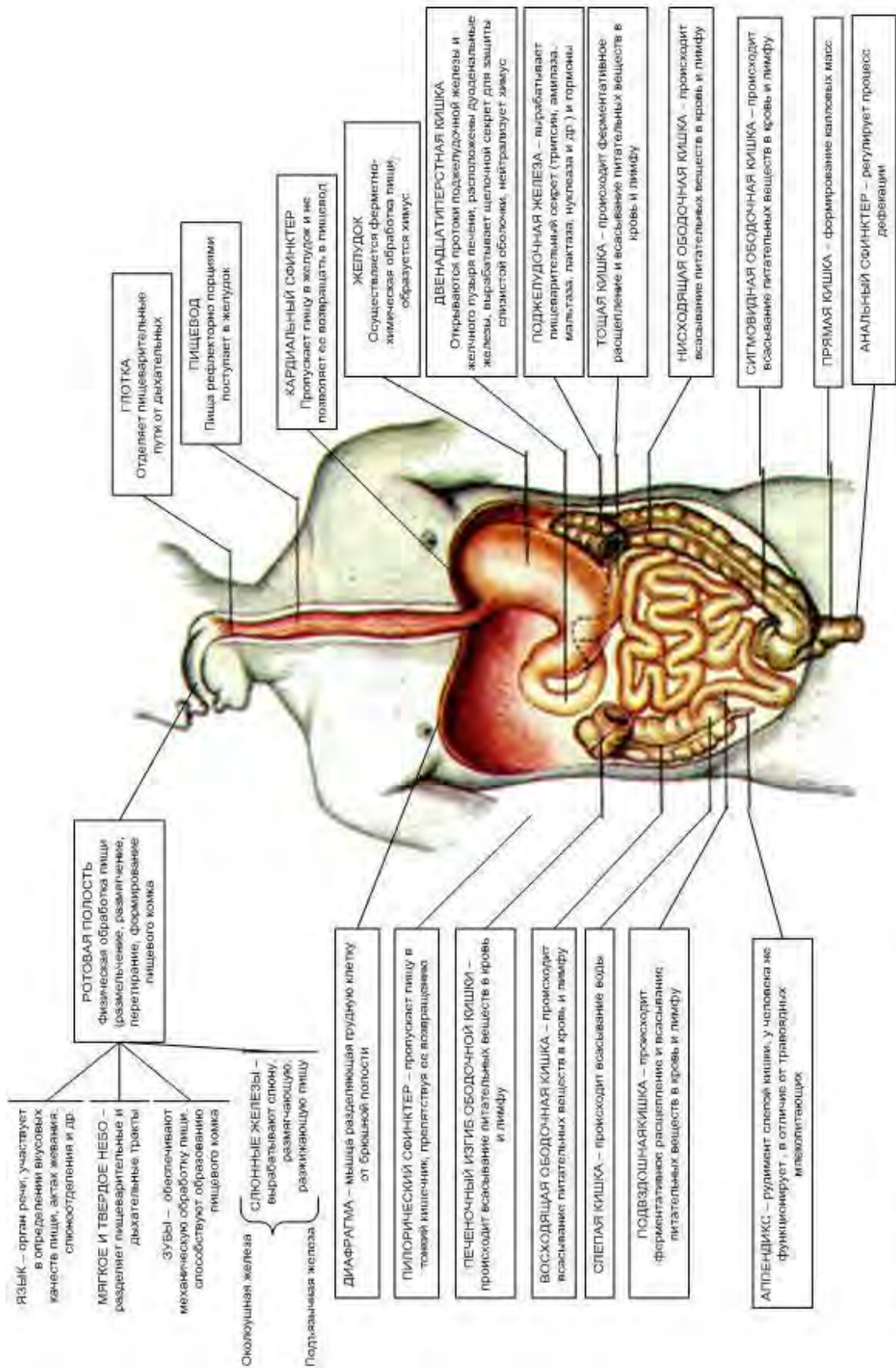


Рис. 3.1. Общий план строения пищеварительной системы.

Все отделы пищеварительного канала являются типично полыми органами. Строение стенки пищеварительной трубки:

1. внутренняя оболочка – слизистая с подслизистой основой
2. средняя оболочка – гладкомышечная
3. наружная оболочка – серозная – адвентиция



Важными органами пищеварительной системы являются пищеварительные железы, выделяющие пищеварительные соки в разные отделы системы. Соки содержат пищеварительные катализаторы, ускоряющие расщепление белков до аминокислот, жиров до глицерина и жирных кислот, углеводов до моносахаридов (глюкоза, фруктоза, галактоза). Эти вещества всасываются слизистой оболочкой в кровь и лимфу. Пищеварительные соки содержат пищеварительные ферменты. Свойства ферментов:

1. гидролазы (гидролиз)
2. специфичность
3. для работы требуют температуры (36 – 37 градусов) и среды – щелочная, кислая, нейтральная)

Функции пищеварительного канала:

- моторная
- секреторная
- инкреторная (выработка гормонов)
- экскреторная (выделение пищеварительными железами продуктов обмена, воды, солей)
- всасывающая
- бактерицидная (за счет лизоцима, соляной кислоты желудочного сока, молочной кислоты кишечника)

**Полость рта (cavitas oris, stoma)** – начальный отдел пищеварительного тракта.

Функции:

1. механическая обработка пищи
2. начало ее химической переработки (расщепление углеводов)
3. формирование пищевого комка
4. артикуляция речи

С помощью зубов и десен полость рта разделяется на преддверие и собственно полость рта. Преддверие отграничено снаружи губами и щеками, изнутри зубами и деснами. Полость рта снаружи отграничена зубами и деснами, сверху – твердым и мягким небом, снизу – дном ротовой полости с языком. Позади через зев она сообщается с глоткой. Твердое небо образовано небными отростками верхней челюсти и горизонтальными пластинками небных костей и переходит в мягкое, образованное мышцами и фиброзной тканью. Свободная задняя его часть – небная занавеска, имеющая выступ – язычок. При спокойном дыхании через нос занавеска свисает косо вниз и отделяет полость рта от глотки. По бокам она переходит в небные складки – дужки: небно-язычные и небно-глоточные. Между ними находятся в углублениях небные миндалины – органы иммунной системы, выполняющие защитную функцию за счет лимфоцитов. Воспаление небных миндалин – тонзиллит (ангина). Слизистая оболочка полости рта покрыта многослойным плоским неороговевающим эпителием, содержащим большое количество желез. Часть ее вокруг шейки зубов – десна (gingiva). Воспаление десен – гингивит, слизистой оболочки рта – стоматит.

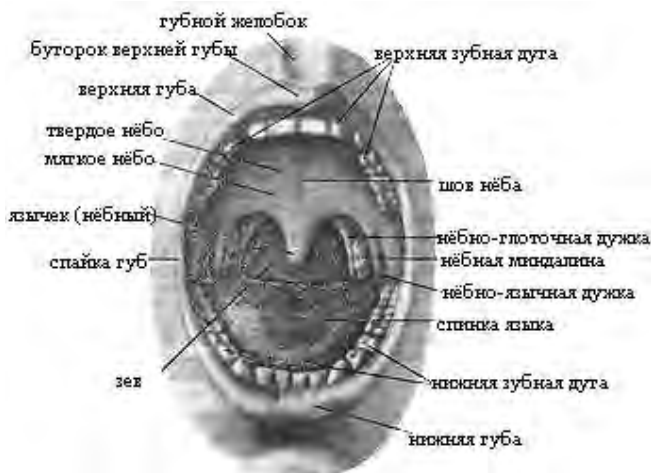


Рис. 109. Полость рта.

**Язык (lingua, glossa)** – подвижный мышечный орган, покрытый слизистой оболочкой.

Функции:

1. оценка вкуса пищи
2. жевание
3. глотание
4. сосание
5. речеобразование

Основой языка являются мышцы:

- скелетные (подбородочно – подъязычная, подъязычно – язычная, шилоязычная)
- собственные (верхняя продольная, нижняя продольная, поперечная, вертикальная)

Части языка:

1. передняя – вершушка (кончик)
2. средняя – тело
3. задняя – корень (соединяется с нижней челюстью и подъязычной костью)
4. спинка языка (верхняя часть)
5. дно языка (нижняя часть)

Слизистая оболочка спинки шероховатая, имеет сосочки:

1. общей чувствительности (нитевидные, конусовидные, грибовидные)
2. рецепторы вкусового анализатора (желобовидные, листовидные)

Нижняя поверхность языка сосочков не имеет. Между нижней поверхностью и дном языка имеется узкая полоска слизистой оболочки – уздечка языка. Воспаление языка – глоссит.

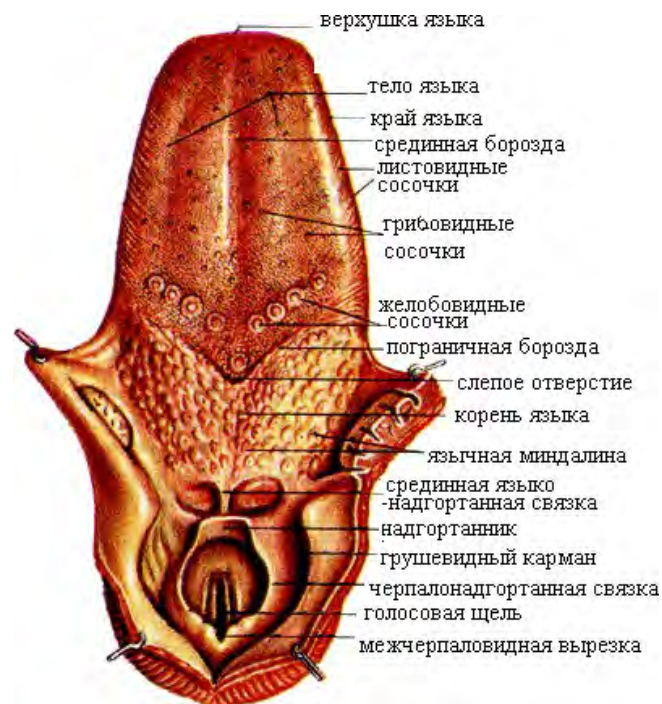


Рис. 110. Язык, гортанная часть глотки. Вид сверху.

**Зубы:**

1. откусывание пищи
2. измельчение пищи
3. образование членораздельной речи

Зубы расположены в зубных альвеолах нижней и верхней челюстей. Зуб образует с альвеолой непрерывное соединение – вколачивание.

**Части зуба:**

1. коронка (выступает над десной)
2. шейка (покрыта десной)
3. корень (в ячейке)

На вершушке имеется отверстие, ведущее в канал корня и полость коронки. Они заполнены зубной пульпой – рыхлая соединительная ткань, кровеносные сосуды и нервы. Зубы построены из

дентина, который в области коронки покрыт эмалью, а в области шейки и корня – цементом. Дентин напоминает костную ткань, но прочнее ее. Эмаль тверже дентина и приближена по прочности к кварцу – это самая прочная ткань в организме (95% минеральных солей).

Зубы состоят из призматических кристаллов гидроксиапатита кальция, которые не соединены между собой. Между призмами находится мягкий поглотитель – сеть мельчайших пор, заполненных жидкостью. При нагрузке жидкость выдавливается из пор и становится более вязкой – магнитное поле.

Фиксирующим аппаратом зубов является тонкая пластинка между зубом и внутренней поверхностью альвеолы – периодонт. Он содержит большое количество нервов и кровеносных сосудов, воспаление его – периодонтит (приводит к расшатыванию и выпадению зубов). Виды зубов:

1. молочные (2 резца, 1 клык, 2 больших коренных – моляра) – 20 штук
2. постоянные (2 резца, 1 клык, 2 малых коренных – премоляры, 2 больших коренных – моляры, 1 зуб мудрости) – 32 зуба

Зубы рассматривают в половине зубного ряда – альвеолярный отросток челюсти. Молочные зубы появляются с 6 – 8 месяцев до 2,5 лет. С 6 – 14 лет происходит замена молочных зубов на постоянные. Зубы мудрости вырастают с 17 – 40 лет, Могут не появиться. С ними связано большое количество стоматологических операций по удалению и исправлению различного вида заклинивания зубов.

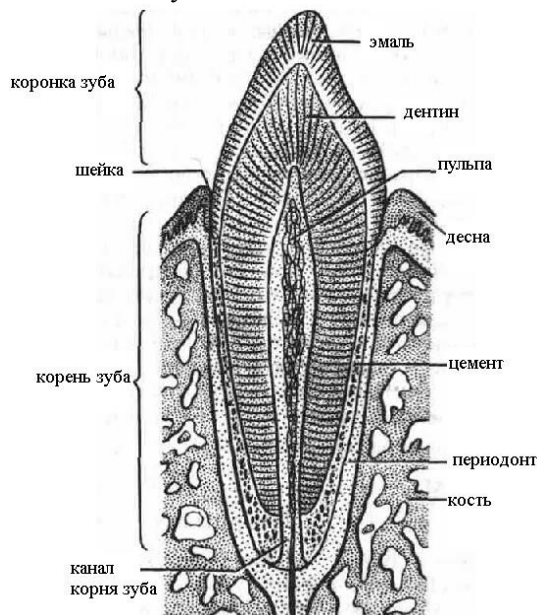


Рис. 111. Строение зубов на разрезе.

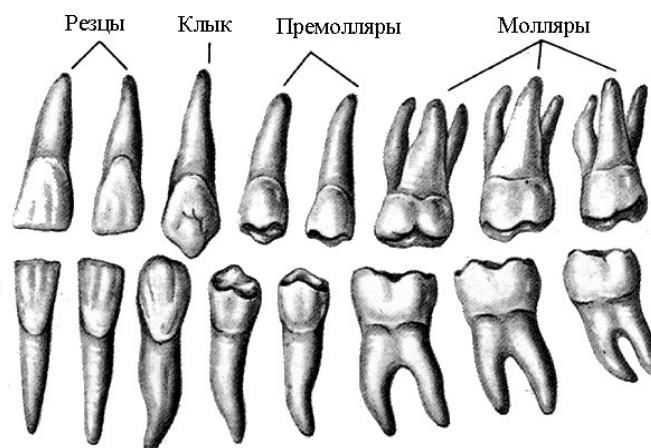


Рис. 112. Строение зубов.

### ТЕМА 7.3. ФИЗИОЛОГИЯ ПИЩЕВАРЕНИЯ

#### Содержание учебного материала

1. Пищеварение в полости рта. Физиология слюнных желез.
2. Глотание, движение пищи в глотке и пищеводе.
3. Пищеварение в желудке под воздействием ферментов желудочного сока. Физиология желез желудка.
4. Эвакуация содержимого желудка в двенадцатиперстную кишку.
5. Пищеварение в тонком кишечнике, виды. Моторная функция тонкой кишки. Всасывание в тонкой кишке.
7. Пищеварение в толстой кишке под действием ферментов кишечного сока и бактерий. Формирование каловых масс.
8. Регуляторные механизмы секреции и отделения пищеварительных соков.

**Слюнные железы расположены в слизистой оболочке губ и щек. Они мелкие и подразделяются на:**

1. белковые (серозные) – много белка, нет слизи- муцина
2. слизистые (нет белка, много муцина)
3. смешанные

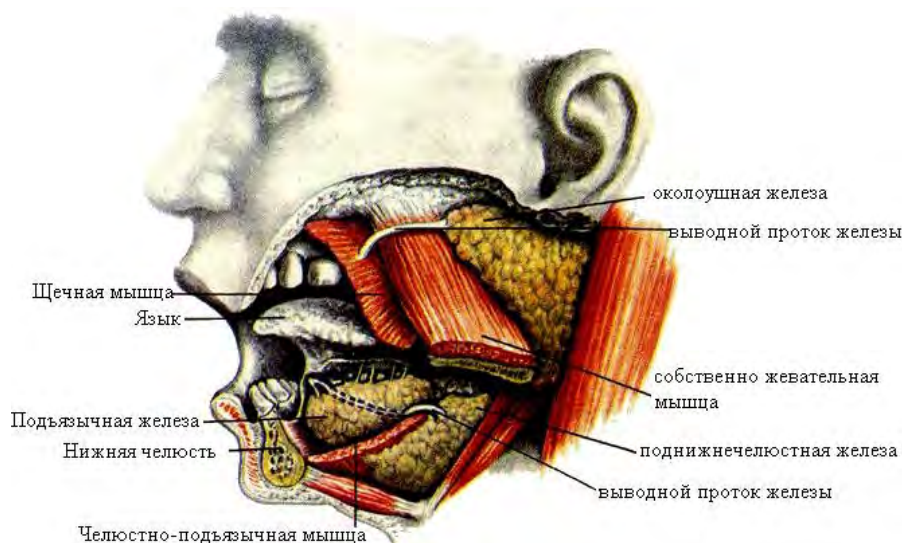


Рис. 113. Большие слюнные железы.

**Околоушная слюнная железа** – самая крупная парная железа (20 гр). Расположена в позадичелюстной ямке спереди от наружного уха. Ее выводной (Стенонов) проток открывается в преддверие рта на уровне 2 большого коренного зуба. Выделяет серозный (белковый) секрет. Павлов и Глинский получали чистую слюну путем наложения фистулы в разрез щеки у собаки из околоушной слюнной железы (главная железка).

**Поднижнечелюстная слюнная железа (15 гр).** Расположена в поднижнечелюстной ямке, парная. Выводные протоки открываются под языком. Смешанная.

**Подъязычная слюнная железа (5 гр).** Расположена под языком и отделена от него слизистой оболочкой. Имеет 10 – 12 выводных протоков, открывающихся под языком. Смешанная. Каждая слюнная железа получает иннервацию от симпатического и парасимпатического отделов ВНС. Парасимпатические волокна идут в составе лицевого и языкоглоточного нервов, симпатические волокна – из сплетений вокруг наружной сонной артерии. Подкорковые центры парасимпатической иннервации находятся в продолговатом мозге, симпатической – в боковых рогах 2 – 6 грудных сегментов спинного мозга. При раздражении парасимпатических нервов выделяется большое количество жидкой слюны, при раздражении симпатических небольшое количество вязкой слюны. Слюна – смесь секретов желез слизистой оболочки полости рта, это первый пищеварительный сок. Представляет собой прозрачную жидкость, тянущуюся в нити, рН – 7,2.

Суточное отделение у взрослого – 2 литра. Состав: 99% воды, 1% - неорганические (калий, хлор, натрий и кальций), органические (муцин – слизистое вещество, склеивающее пищевой комок – бонус) и ферменты:

1. амилаза (птиалин) – расщепляет крахмал до мальтозы
2. мальтаза - расщепляет мальтозу до глюкозы
3. лизоцим – обладает бактерицидным свойством

Амилаза и мальтаза работают только в слабощелочной среде. Функции слюны:

1. пищеварительная (углеводы)
2. экскреторная (выделительная)
3. защитная (муцин)
4. бактерицидная (лизоцим)
5. кровоостанавливающая (тромбопластические вещества, особенно много у кошек и собак)

Прием пищи вызывает рефлекторное отделение слюны. Оно осуществляется весь процесс приема пищи по принципу условных и безусловных рефлексов. Безусловнорефлекторное отделение слюны происходит при попадании пищи в рот, когда раздражаются рецепторы ротовой

полости. Условнорефлекторное отделение слюны происходит в ответ на звуковое сопровождение приема пищи и запахи пищи ( немаловажным для пищеварения является вид и запах приготовленной пищи).

#### Глотка, пищевод, желудок.

**Глотка (pharynx)** – непарный полый мышечный орган, длиной 12 – 14 см. расположена позади полости носа, рта и гортани. Сверху она крепится к основанию черепа, снизу на уровне 6 – 7 шейных позвонков переходит в пищевод. Глотка проводит пищевой комок из полости рта в пищевод и воздуха из полости носа в гортань и обратно. В глотке происходит перекрест дыхательных и пищеварительных путей. Части глотки:

1. носовая
2. ротовая
3. гортанная

Носовая часть (4 см) через хоаны сообщается с полостью носа, через слуховые трубы с полостью среднего уха. На боковой и задней стенках носоглотки расположены скопления лимфоидной ткани – миндалины: трубные, глоточная (адеиноидная), язычная (корень языка) и небные – при входе в глотку имеется полное кольцо лимфоидных образований – лимфоидное кольцо Пирогова – Вальдейера (защита от проникновения инфекции). Ротовая часть (4 см) через зев сообщается с полостью рта. Гортанная (5 см) часть сообщается с гортанью и переходит в пищевод. Строение стенки глотки:

1. слизистая оболочка
2. фиброзная оболочка – мягкий скелет глотки (плотная волокнистая соединительная ткань)
3. мышечная оболочка
4. соединительно – тканная оболочка

Слизистая оболочка носоглотки покрыта мерцательным эпителием, а в рото – и гортанной частях – неороговевающим многослойным плоским эпителием. Мышечная оболочка образована поперечно – полосатыми мышцами, они собраны в 3 мышечных слоя – верхний, средний и нижний констрикторы глотки – проталкивание пищевого комка в пищевод. Они работают произвольно. Воспаление слизистой оболочки глотки – фарингит.

**Пищевод ( gaster, esophagus)** – цилиндрическая, сплюснутая спереди назад трубка длиной 25 – 30 см диаметром 25 мм. Он сообщает глотку с желудком. Начинается на уровне 7 шейного и заканчивается на уровне 11 грудного позвонка.

#### Части:

1. шейная
2. грудная
3. брюшная

Пищевод имеет 3 анатомических сужений:

1. фарингеальное (у начала в месте перехода глотки в пищевод)
2. бронхиальное (в месте бифуркации трахеи – 5 грудной позвонок)
3. диафрагмальное ( в месте прохождения через диафрагму)

У взрослого человека расстояние от передних зубов до входа в желудок – 40 – 45 см, из которых 30 см падает на длину пищевода. Стенка пищевода состоит:

1. слизистая оболочка с подслизистой основой
2. мышечная оболочка
3. адвентициальная ( в брюшном отделе – серозная - брюшина)

Слизистая оболочка выстлана многослойным неороговевающим эпителием, имеющим глубокие продольные борозды, способствующие продвижению бонуса; подслизистая основа выражена хорошо. Мышечная оболочка в верхней трети состоит из поперечно – полосатой мышечной ткани (произвольная), в нижней – из гладкой. Мышечная оболочка содержит 2 слоя:

- наружный – продольный
- внутренний – круговой

В конце пищевода круговой слой пищевода имеет сфинктер, препятствующий обратному продвижению пищи. Основная функция пищевода – активное продвижение пищевого комка перистальтическим сокращениями его мышечной оболочки. Воспаление слизистой пищевода - эзофагит.

**Желудок (ventriculus, gaster)**- расширенный отдел пищевого канала, в котором происходит механическая обработка пищи и химическое воздействие на нее желудочного сока. В желудке

происходит малое всасывание воды и алкоголя. Форма пустого желудка непостоянна и зависит от телосложения (конституции) человека. У полных и маленьких по росту людей желудок напоминает мешок, у высоких и худощавых людей желудок напоминает чулок. У людей среднего роста и нормального телосложения желудок похож на рыболовный крючок. Длина желудка 18 – 26 см, ширина – 7 -12 см, вместимость до 4 литров. Желудок расположен в верхней части брюшной полости под диафрагмой и печенью. Входное (кардиальное) отверстие находится слева на уровне 10 – 11 грудных позвонков. Выходное отверстие (привратник) расположено справа на уровне 12 грудного 1 поясничного позвонка. В желудке различают переднюю и заднюю стенки и верхний и нижний края. Верхний край желудка вогнутый – малая кривизна, нижний край – выпуклый – большая кривизна. Отделы желудка:

1. кардиальная часть (вход в желудок) – кардиальный сфинктер
2. дно (свод) – всегда имеет скопление воздуха (образуется при брожении воздуха или при проглатывании воздуха с пищей)
3. тело
4. привратниковая (пилорическая) – возле перехода желудка в 12 – перстную кишку

На месте перехода желудка в 12 – перстную кишку имеется сфинктер привратника – заслонка, регулирующая продвижение пищи в 12 – перстную кишку. Стенка желудка:

1. наружная оболочка – серозная (брюшина)
2. средняя – гладкомышечная:
  - наружный – продольный
  - средний – круговой
  - внутренний – косой
3. внутренняя – слизистая с подслизистой основой: образует складки, выстланные цилиндрическим эпителием

Слизистая оболочка содержит большое количество пищеварительных желез, состоящих из клеток:

1. главные – пепсиноген
2. обкладочные – соляная кислота
3. добавочные – муцин
4. эндокриноцитов – гастрин, гистамин, серотонин

Секрет желез желудка – желудочный сок. Методы изучения секреции желудочного сока:

1. методы наложения фистулы желудка: впервые выполнил Басов, сок всегда с примесью пищи
2. метод эзофаготомии – перерезка пищевода с выводом обеих его концов наружу в сочетании с фистулой желудка: Павлов – кормление таких собак – мнимое, всегда получают чистый сок, но недостатком является то, что пища не попадает в желудок
3. метод изолированного малого желудочка Павлова: желудок разделяют на 2 неравные части, в большую поступает пища, в малый вставляют фистулу: пища поступает в желудок и сок получают чистым
4. исследование с помощью зонда (человек)

Чистый желудочный сок бесцветный, кислой среды – 1,5 – 2,5. суточное количество – 2,5 литра. Состоит из воды на 99% и на 1% сухой остаток: неорганические вещества (соляная кислота, сульфаты, фосфаты, бикарбонаты натрия, калия, кальция, магния), органические вещества - азотсодержащие соединения – мочевины, аминокислоты, полипептиды. Ферменты желудочного сока:

1. пепсиноген (профермент): взаимодействует с соляной кислотой и превращается в пепсин, действующий на белки
2. липаза - расщепляет жиры
3. лизоцим – оказывает бактерицидное действие
4. гастромукопротеин – внутренний фактор Кастла
5. гастрин – стимулирует отделение соляной кислоты
6. муцин – слизь, защищает слизистую желудка от механических воздействий
7. химозин – сычужный фермент – казеин – способствует сворачиванию молока (вырабатывается у детей)

Значение соляной кислоты желудочного сока:



1. активизирует пепсиноген
2. вызывает набухание белков
3. способствует створаживанию молока
4. активизирует гастрин из прогастрина (профермент)
5. обладает противомикробным действием
6. участвует в эвакуации пищи из желудка в 12 – перстную кишку

Регуляция желудочной секреции была исследована Павловым. Период желудочной секреции длится 6 – 10 часов и делится на 3 фазы:

1. сложнорефлекторная (40 мин): осуществляется на базе условных и безусловных рефлексов; вид и запах пищи вызывает отделение желудочного сока, богатого ферментами; с момента попадания пищи в желудок начинается безусловнорефлекторное отделение сока; его выделяется очень много, как при мнимом кормлении

2. желудочная (6 – 8 часов) – пока пища находится в желудке; наступает при соприкосновении пищи со слизистой желудка; осуществляется рефлекторным и гуморальным механизмами; гуморально повышает секрецию желудочного сока гастрин, гистамин, ацетилхолин, спирт

3. кишечная (3 часа): начинается с момента поступления пищи в кишечник; осуществляется рефлекторно (пищевая кашица раздражает рецепторы слизистой оболочки) и гуморально (продукты расщепления пищи, гормоны 12 – перстной кишки, которые всасываются в кровь, стимулируют отделение желудочного сока)

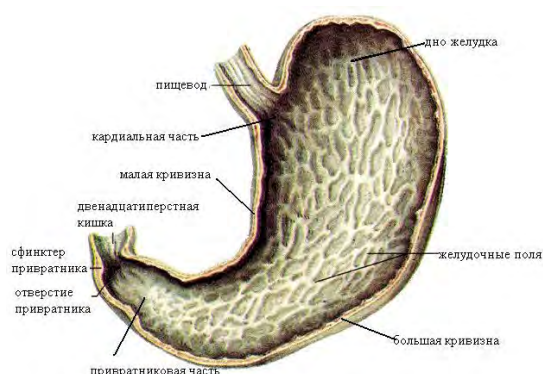


Рис. 114. Складки слизистой оболочки желудка.

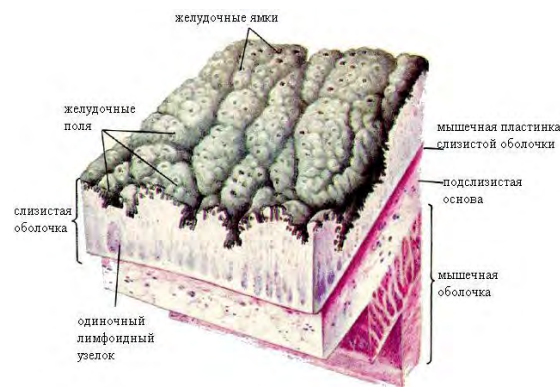


Рис. 115. Строение стенки желудка.

### Механизм перехода пищи из желудка в 12 – перстную кишку.

В норме среда в привратниковом отделе желудка кислая (соляная кислота), а в 12 – перстной кишке – щелочная (панкреатический сок и желчь). При переваривании пищи в желудке она собирается в пилорическом отделе и начинает раздражать рецепторы слизистой оболочки. Импульсы поступают в мозг, и привратник рефлекторно открывается. Пища переходит малой порцией в 12 – перстную кишку и меняет там среду на кислую. Она начинает раздражать слизистую привратника с другой стороны, и он рефлекторно закрывается. Щелочная среда восстанавливается, и процесс повторяется. Таким образом, открытию и закрытию привратника способствует наличие кислой среды в желудке и щелочной среды в 12 – перстной кишке.

### Тонкий кишечник.

**Тонкая кишка** (intestinum tenue, enteron) - часть пищеварительной трубки, где происходит интенсивное переваривание и всасывание в кровь и лимфу питательных веществ и воды. Длина ее у человека – 2 – 4 м, у трупа – 5 – 7 м, диаметр – 2,5 – 4,5 см. Отделы:

1. 12 – перстная кишка
2. тощая кишка
3. подвздошная кишка

12 – перстная кишка (duodenum) – начальная часть длиной 25 см (12 поперечников пальцев). Имеет форму подковы, вогнутый край которой окружает головку поджелудочной железы. Кишка лежит забрюшинно на задней стенке брюшной полости на уровне 1 – 3 поясничных позвонков.

Части:

1. верхняя (луковица)
2. нисходящая
3. горизонтальная



## 4. восходящая

В кишку впадает желчный проток и проток поджелудочной железы. Пищеварение в ней осуществляется за счет желчи, ферментов панкреатического и кишечного соков. Воспаление ее – дуоденит.

**Тощая кишка (jejunum) и подвздошная (ileum)** – переходят одна в другую и образуют множество петель. С помощью общей брыжейки кишечные петли подвешены к задней брюшной стенке – брыжеечная кишка.

**Строение стенки тонкого кишечника:**

1. наружная – серозная (брюшина) – образует брыжейку кишечника
2. средняя – мышечная (продольный и круговой слои)
3. внутренняя – слизистая с подслизистой основой

Она имеет круговые складки – складки Керкрина, ворсинки и микроворсинки. Круговые складки увеличивают поверхность и удерживают химус. Ворсинки увеличивают поверхность всасывания. Если расправить все ворсинки кишечника, то поверхность будет равна 200 м<sup>2</sup>. Внутри ворсинки в центре проходит лимфатический сосуд – млечный синус. Вокруг него проходят кровеносные сосуды и нервы. Между ворсинками открываются устья кишечных желез – крипты. В слизистой оболочке имеется большое количество одиночных лимфатических фолликулов.

В конечном отделе кишечника имеются скопления лимфоидной ткани – пейеровы бляшки. Они являются органами иммунной системы. В правой подвздошной ямке тонкий кишечник переходит в толстый.

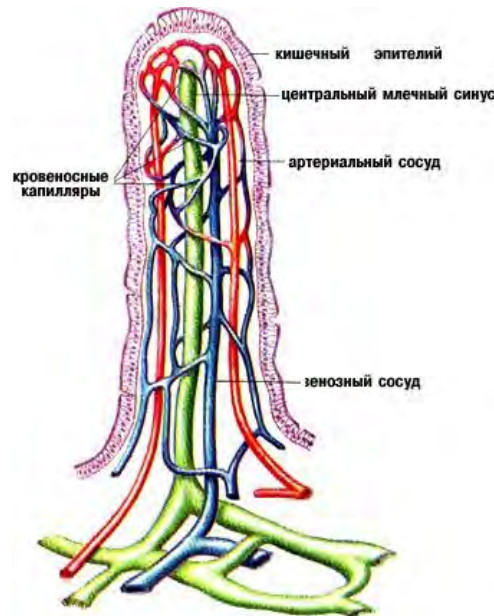


Рис. 116. Строение ворсинки тонкой кишки.

**Секрет желез желудка** – кишечный сок. Суточное отделение – 2 – 3 литра. Чистый кишечный сок – мутная бесцветная жидкость слабощелочной среды. Сок состоит на 99% из воды и на 1% из сухого остатка: комочки слизи, перерожденные клетки эпителия, кристаллы холестерина, неорганические вещества и ферменты. Ферменты кишечного сока:

1. белковые:
  - энтерокиназа (активизирует трипсиноген)
  - трипсиноген (переходит в трипсин)
  - пептидазы
  - катепсин (больше всего его в дистальном отделе тонкого и толстом кишечнике)
2. углеводные:
  - амилаза
  - мальтаза
  - лактоза
  - сахароза

Эти ферменты завершают действие слюны и поджелудочного сока.

3. жировые:

- липаза
- фосфотаза

Основным возбуждающим фактором в регуляции и выделении кишечного сока является химус с его химическими и физическими свойствами. Нервно – рефлекторная регуляция отделения кишечного сока осуществляется симпатическими и парасимпатическими волокнами ВНС, волокнами чревного и блуждающего нервов. Возбуждение чревного нерва угнетает секрецию сока и перистальтику кишечника, возбуждение вагуса имеет противоположный эффект. Гуморальная регуляция сокоотделения осуществляется возбуждающими (энтерокринин, холецистокинин, гастрин, вазоактивный полипептид) и тормозными (секретин, желудочный тормозный полипептид) гормонами.

В кишечнике присутствуют 3 вида движений:

1. антиперистальтическое (рвота – защитная реакция организма)
2. перистальтическое (волнообразное сокращение стенок, способствующее продвижению химуса к толстому кишечнику)
3. маятникообразное (способствует перемешиванию химуса)

Моторику кишечника стимулируют гормоны и вещества:

- энтерокринин
- гастрин
- серотонин
- инсулин
- желчь

Тормозящее влияние оказывают:

- адреналин
- норадреналин (при эмоциях)

В стенке кишечника расположено ауэрбахово нервное сплетение, которое вызывает перистальтику кишечника.

Рис. 117. Расположение в брюшной полости органов пищеварительной системы

### **Виды пищеварения.**

1. Полостное пищеварение осуществляется за счет пищеварительных секретов и ферментов, проходит в полости кишечника. Эффективно при расщеплении крупных пищевых частиц. Максимально в 12 – перстной кишке.

2. Пристеночное (Уголев, 1958) осуществляется пищеварительными ферментами, фиксированными на клеточных мембранах слизистой оболочке тонкого кишечника. Оно обеспечивается микроворсинками кишечного эпителия, которые образуют щеточную кайму. Она также выполняет функцию бактериального фильтра. Эффективно при расщеплении продуктов гидролиза.

3. Он идет в микроворсинках тогда, когда размеры молекул пищевого вещества меньше размеров пор между микроворсинками. Максимально в тощей кишке.

Всасывание – активный физиологический процесс проникновения веществ через клеточную мембрану в клетку, а из клетки во внутреннюю среду организма. Благодаря всасыванию организм получает все необходимое для жизни. Всасывание происходит на всем протяжении пищеварительного канала, но с разной интенсивностью. В ротовой полости всасываются лишь валидол, нитроглицерин, в желудке частично вода, минеральные соли, моносахариды и спирт. Наиболее активное всасывание происходит в тонком кишечнике: белки в виде аминокислот, углеводы в виде глюкозы, фруктозы и галактозы, жиры в виде жирных кислот и глицерина. В печени глюкоза и галактоза переходят в глюкозу, которая накапливается в виде гликогена (300 гр). Часть глюкозы попадает в кровоток и используется как энергетический материал. Жиры всасываются больше в лимфу, только 30% в кровь в 12 – перстной и тощей кишке. Максимальное всасывание веществ происходит в тощей кишке. Витамины активно всасываются в тощей кишке. Всасывание воды происходит в желудке, до 8 литров в сутки в тонком кишечнике, до 4 литров в толстом. Сульфаты магния и натрия в кишечнике всасываются плохо, они повышают осмотическое давление химуса, что заставляет воду поступать из крови в кишечник. Это его переполняет, растягивает стенки и усиливает его перистальтику. Этим объясняется слабительное действие данных солей.

#### Толстый кишечник. Брюшина.

**Толстая кишка (intestinum crassum)** – конечный отдел пищеварительного канала. В ней заканчиваются процессы переваривания, всасывания воды, расщепляется клетчатка, формируются и выводятся через задний проход каловые массы. Длина ее составляет 1,5 м, на трупе – 2 м. диаметр – 5 – 8 см, в конечном отделе – 4 см. Особенности строения толстого кишечника:

1. большой диаметр
2. имеются сальниковые отростки брюшины, заполненные жиром
3. имеются типичные вздутия (гаустры или гофры)
4. имеются 3 продольных мышечных тяжа от основания аппендикса до прямой кишки.

Части:

- слепая кишка с аппендиксом
- ободочная кишка
- прямая кишка

**Слепая кишка (intestinum cecum; caecum; typhlon)** – начальная часть толстого кишечника, расположенная в правой подвздошной ямке длиной 6 – 8 см, диаметром 7,5 см. На месте перехода тонкого кишечника в слепую кишку имеется илеоцекальный клапан, открывающийся в сторону слепой кишки (промыть можно только толстый кишечник). От нее отходит червеобразный отросток – аппендикс длиной 8,5 см, диаметром 1 см – это орган иммунной системы. В его стенке имеется большое количество лимфатических фолликулов, выполняющих функции защиты в брюшной полости – кишечная миндалина. Аппендикс имеет полость, которая отверстием открывается в полость слепой кишки.

На месте перехода имеется клапан, препятствующий переходу каловых масс в полость аппендикса. Слепая кишка и аппендикс со всех сторон покрыт брюшиной, а аппендикс имеет еще свою брыжейку. Воспаление аппендикса – аппендицит.

**Ободочная кишка (colon)** – следует за слепой кишкой и в виде обода окружает петли тонкого кишечника. Части:

1. восходящая ободочная кишка
2. поперечная ободочная кишка
3. нисходящая ободочная кишка
4. сигмовидная ободочная кишка

Восходящая ободочная кишка (colon ascendens) – расположена в брюшной полости справа, длина ее 20 см. она поднимается от слепой кишки до печени, делает печеночный изгиб и переходит в поперечную кишку.

**Поперечная ободочная кишка (colon transversum)** – самая большая часть ободочной кишки длиной 50 см. проходит в брюшной полости справа налево ниже желудка над петлями тонкой кишки. В середине она провисает. Кишка имеет собственную брыжейку. Воспаление ее – трансерзит.

**Нисходящая ободочная кишка (colon descendes)** – лежит в левой боковой области живота, длиной 15 см, переходит в сигмовидную ободочную кишку.

**Сигмовидная ободочная кишка (colon sigmoideum)** – расположена в левой подвздошной ямке длиной 15 – 67 см. Она переходит в прямую кишку. Она имеет свою брыжейку и может менять положение в зависимости от наполнения. Воспаление ее – сигмоидит.

Строение стенки слепой и ободочной кишок:

1. серозная оболочка – наружная
2. гладкомышечная – средняя оболочка
3. слизистая с подслизистой основой – внутренняя оболочка

Ворсинки слизистой оболочки не имеет, имеются микроворсинки и полулунные складки, которые расположены в 3 ряда. Слизистая имеет много кишечных желез и бокаловидных клеток, вырабатывающие слизь, необходимую для склеивания частиц и формирования каловых масс.

**Прямая кишка (rectum, proctos)** – конечная часть толстого кишечника и всего пищеварительного тракта. Служит для накопления и выведения каловых масс. Расположена в полости малого таза, заканчивается отверстием –anus– задний проход. Длина кишки – 15 см, диаметр – 2,5 – 7,5 см. Части:

1. ампула – верхняя расширенная часть (накопление каловых масс)
2. заднепроходный канал – нижняя короткая часть

Вокруг заднего прохода круговой слой гладких мышц образует внутренний произвольный сфинктер, который находится в сокращенном состоянии. Снаружи от него расположен наружный произвольный сфинктер прямой кишки. Воспаление прямой кишки – проктит, околопрямокишечной клетчатки – парапроктит.

Слизистая оболочка толстого кишечника вырабатывает небольшое количество кишечного сока, богатого слизью и бедного ферментами (переваривание заканчивается, только расщепляется растительная клетчатка). Волокна растительной клетчатки распадаются под действием бактерий, освобождающиеся при этом вещества перевариваются и всасываются. Клетчатка способствует усилению перистальтики кишечника. Благодаря конечному всасыванию воды химус становится плотным, комочки слизи его склеивают и формируется кал. Нормальный кал на 75% состоит из воды, среда его 7,5. В сухой остаток кала входит клетчатка, минеральные вещества, жиры, азот, пигменты и до 50% бактерий. У взрослого человека за сутки выделяется около 430 млрд бактерий. Аминокислоты, которые по каким – то причинам не всосались в тонком кишечнике, разлагаются в толстом под действием бактерий, в результате чего выделяются сероводород, индол, скатол – высокотоксичные вещества.

Микрофлора толстого кишечника включает:

- кишечная палочка
- бактерии молочно – кислого брожения

Функции микрофлоры:

1. расщепление волокон растительной клетчатки
2. образует в процессе жизнедеятельности молочную кислоту – антисептик
3. синтезирует витамины группы В: В6, В12, фолиевую кислоту, витамин К
4. при расщеплении аминокислот образуются яды – негативная роль ( в норме они нейтрализуются в печени, при патологии – причины болезни)

Изменение видового состава и количественного соотношения нормальной микрофлоры, сопровождающееся нетипичным образованием для организма микробов – дисбактериоз. Также он может возникать при ослаблении иммунитета и при длительном приеме антибиотиков.

**Дефекация** – опорожнение толстого кишечника – возникает в результате раздражения рецепторов прямой кишки каловыми массами. Позыв на дефекацию возникает в результате увеличения давления в прямой кишке. При этом импульсы поступают в пояснично – крестцовый отдел спинного мозга (центр дефекации), а оттуда импульсы идут в продолговатый мозг, гипоталамус и КБМ (поведенческая реакция и произвольность акта дефекации). В результате рефлекторно расслабляются внутренний и наружный сфинктеры заднего прохода, и при помощи перистальтических сокращений мускулатуры прямой кишки кал выходит наружу. При этом сокращаются мышцы передней брюшной стенки, диафрагма и мышца, поднимающая задний проход.

**Брюшина (peritoneum)** – серозная оболочка, выстилающая стенки полости живота и переходящая на внутренние органы этой полости, образуя их наружную оболочку. Полость живота – пространство, ограниченное сверху диафрагмой, снизу полостью малого таза, сзади поясничным

отделом позвоночника с мышцами, спереди мышцами передней брюшной стенки. В ней расположены органы ЖКТ, селезенка, почки, надпочечники, мочеточники, сосуды и нервы. Внутренняя поверхность живота выстлана забрюшинной фасцией. Пространство между ней и брюшиной на задней брюшной стенке – забрюшинное пространство. Оно заполнено жировой клетчаткой и органами. Полость брюшины – щелевидное пространство между париентальной и висцеральной брюшиной. Она содержит серозную жидкость, уменьшающую силу трения между органами. У мужчин она замкнута, у женщин сообщается с внешней средой через полость матки, и влагалище (имеет важное значение гигиена). Брюшина состоит из соединительной ткани с большим количеством эластических волокон, кровеносных, лимфатических сосудов и нервов, поэтому она очень болезненна (операции). Функции брюшины:

1. скольжение органов
2. огромное поле, где происходит выделение и всасывание серозной жидкости
3. защитная

Брюшина – это мешок в брюшной полости, который неодинаково покрывает органы:

- внутрибрюшинное (интраперитонеальное положение) – желудок, тонкий кишечник, кроме 12 – перстной кишки, поперечная, сигмовидная, верхняя часть прямой кишки, червеобразный отросток, селезенка, матка, маточные трубы
- мезоперитонеальное положение (покрыты брюшиной с 3 сторон) – печень, желчный пузырь, восходящая и нисходящая ободочные кишки, средняя часть прямой кишки
- экстраперитонеально (ретроперитонеально, забрюшинно, покрыты брюшиной с 1 стороны) – 12 – перстная кишка, поджелудочная железа, почки, надпочечники, мочеточники

Переходя с органа на орган, брюшина образует брыжейки, связки и сальники.

**Брыжейки** - двойные листки брюшины, на которых некоторые внутренние органы крепятся к задней брюшной стенке (тощая, подвздошная, поперечная и сигмовидная ободочные кишки). Между листками находятся кровеносные и лимфатические сосуды, лимфатические узлы, нервы. Связка – складка брюшины, переходящая со стенки живота на орган или с органа на орган. Они могут состоять из 1 – 2 листков брюшины. С передней и задней стенок живота брюшина спускается на диафрагму – печень, образуя венечную, серповидную, правую и левую треугольные связки печени. Сальники – это листки брюшины, между которыми находится жировая ткань. Большой сальник начинается от большой кривизны желудка, спускается до лобкового симфиза, поворачивает, поднимается вверх и крепится к задней стенке живота. Малый сальник образует 2 связки, переходящие друг в друга. Сальники – место отложения жира и защита органов брюшной полости. Воспаление брюшины – перитонит.

## ТЕМА 7.2. СТРОЕНИЕ БОЛЬШИХ ПИЩЕВАРИТЕЛЬНЫХ ЖЕЛЕЗ.

### Содержание учебного материала

1. *Поджелудочная железа – анатомическое строение и месторасположение, функции.*
2. *Печень – анатомическое строение и месторасположение, функции, макро- и микроскопическое строение печени.*
3. *Желчный пузырь – расположение, строение, функции.*

#### Печень и поджелудочная железа.

**Печень (hepar)** – самая крупная железа пищеварительной системы массой 2 кг, у новорожденных – 150 гр. Функции:

1. пищеварительная (образование желчи)
2. обменная
3. барьерная (очищение крови от ЖКТ)
4. кроветворная (в эмбриональном периоде)
5. защитная (клетки печени способны к фагоцитозу)
6. гомеостатическая (поддерживает гомеостаз и функции крови)
7. синтетическая (образует белки плазмы, мочевины)
8. депонирующая (0,6 л крови)
9. гормональная (синтез кейлонов и простогландинов)
10. главная химическая лаборатория организма (основные химические реакции) – самый горячий орган (печь, печка), 38 градусов

Животные без печени погибают через 1 – 2 дня от общей интоксикации. Печень расположена в правом подреберье под куполом диафрагмы и крепится к ней при помощи связок:

- серповидная
- венечная
- круглая
- левая треугольная
- правая треугольная

Поверхности печени:

1. верхняя – диафрагмальная
2. нижняя – висцеральная

Края печени:

1. передний – острый
2. задний – тупой

На висцеральной поверхности печени проходят 3 борозды (две продольные и одна поперечная), разделяющие печень на доли:

1. правая
2. левая
3. квадратная
4. хвостатая

В правой продольной борозде лежит спереди желчный пузырь – резервуар для желчи, 50 мл, сзади проходит нижняя полая вена. В поперечной борозде находятся ворота печени, через которые входят воротная вена, печеночная артерия, нервы и выходят печеночный проток и лимфатические сосуды. В общий печеночный проток впадает пузырный проток, формируя общий желчный проток. Он вместе с протоком поджелудочной железы впадает в 12 – перстную кишку. регуляцию поступления желчи осуществляет сфинктер Одди. Большая часть печени покрыта брюшиной, под которой находится тонкая фиброзная оболочка – глиссонова капсула. Она срастается с веществом печени, а в области ворот печени проникает вовнутрь и образует выросты – трабекулы, которые делят паренхиму печени на дольки.

Внутреннее строение печени: доли – секторы – сегменты – дольки – морфо – функциональные единицы печени – наименьшая часть печени, выполняющие главные ее функции. Количество долек – 500000. долька состоит из печеночных клеток – гепатоцитов, которые расположены в виде радиальных балок – печеночных пластинок, расположенных вокруг центральной вены. Каждая балка состоит из 2 рядов гепатоцитов, между которыми имеется промежуток – желчный ход, куда оттекает желчь. Она образуется в гепатоцитах. Желчные ходы объединяются в междольковые желчные проточки, затем в правый и левый желчные протоки, которые образуют общий печеночный проток (ворота). В печень притекает артериальная и венозная кровь по печеночной артерии и воротной вене. Внутри печени они разветвляются на долевые, сегментарные, междольковые и вокругдольковые сосуды. От последних артериол и венул в дольку входят внутريدольковые синусоидные капилляры, которые объединяются в центральную вену. Синусоидные сосуды контактируют между собой, образуя чудесную сеть печени, в которой происходит очистка крови и ее дезинтоксикация. Центральные вены объединяются в собирательные вены, а те в 3 – 4 печеночные вены, впадающие в нижнюю полую вену. Воспаление печени – гепатит.

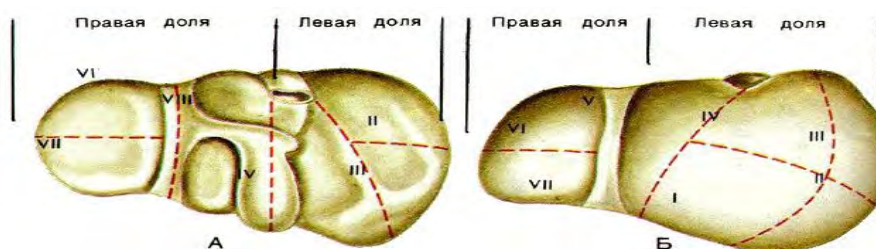


Рис. 117. Проекция сегментов печени на диафрагмальную (А) и висцеральную (Б) проекции.

Желчь – продукт секреции гепатоцитов. Она образуется в печени постоянно, а в 12 – перстную кишку поступает только в момент пищеварения. Вне пищеварения желчь поступает в желчный пузырь, где из нее всасывается вода, и концентрируются желчные кислоты (холевая, гликохолевая, таурохолевая), желчные пигменты (билирубин, биливердин, уробилиноген) и холестерин. Стенки желчного пузыря выделяют в желчь большое количество муцина. Различают желчь печеночную (золотисто – желтого цвета, более жидкая, не содержит муцина) и пузырную (темно - коричневого цвета, более концентрированная, густая, содержит муцин). Желчные пигменты – продукты распада эритроцитов. Билирубин по крови в связи с альбуминами поступает к печени, где в гепатоцитах он образует водорастворимые соединения и выделяется с желчью в 12 – перстную кишку (200 – 300 мл в сутки).

Некоторая его часть включается в печеночно - кишечную циркуляцию, остальная часть билирубина выделяется с калом, окрашивая его в соответствующий цвет. В печени также синтезируется холестерин. Наряду с холестерином, поступающим с пищей, он является предшественником половых гормонов, желчных кислот, витамина Д, повышает устойчивость эритроцитов к гемолизу, входит в состав клеточных мембран, обеспечивает проведение нервных импульсов. При патологии он играет большую роль в развитии атеросклероза и образовании желчных камней (90% их состоит из холестерина).

#### Функции желчи:

1. усиливает активность всех ферментов поджелудочного сока
2. дробит жиры
3. растворяет жирные кислоты и способствует их всасыванию
4. нейтрализует кислую среду химуса, поступающего из желудка
5. стимулирует перистальтику кишечника
6. участвует в обменных процессах
7. способствует всасыванию витаминов А, Д, Е, К, холестерина, аминокислот и солей кальция
8. усиливает отделение панкреатического сока
9. участвует в пристеночном пищеварении

Поступление желчи из желчного пузыря регулируется нервными и гуморальными механизмами. Возбуждение вагуса приводит к сокращению стенки желчного пузыря и расслаблению сфинктера желчного пузыря и печеночно – поджелудочной ампулы (сфинктер Одди), следовательно, это способствует попаданию желчи в 12 – перстную кишку. При раздражении симпатических нервов происходит расслабление мускулатуры желчного пузыря, сокращение сфинктеров и накопление желчи. Образующийся в 12 – перстной кишке гормон холецистокинин стимулирует поступление желчи в 12 – перстную кишку – гуморальная регуляция. Воспаление желчного пузыря - холецистит.

**Поджелудочная железа (pancreas)** – орган удлинённой формы дольчатого строения. Это вторая по величине железа смешанной функции. Удаление этой железы у животных приводит к гибели. Она вырабатывает панкреатический сок, поступающий в 12 – перстную кишку и гормоны, поступающие в кровь и регулирующие углеводный и жировой обмены. Она расположена позади желудка на задней стенке полости живота в забрюшинном пространстве на уровне 1 – 2 поясничных позвонков. Масса – 60 – 80 гр, длина – 17 см. **Части:**

1. головка (справа)
2. тело
3. хвост

В толще железы проходит главный выводной проток, который открывается вместе с желчным протоком в 12 – перстной кишке на ее большом сосочке. В головке железы формируется добавочный выводной проток, который открывается в 12 – перстной кишке на ее малом сосочке. Это сложная альвеолярно – трубчатая железа, покрытая соединительно – тканной капсулой, через которую просматривается дольчатое строение. Экзокринная часть железы (99%) состоит из долек, эндокринная часть (1%) из островков Пауля Лангерганса (1869). Воспаление железы - панкреатит.

**Поджелудочный сок** – бесцветная прозрачная жидкость щелочной среды (рН – 7,8 – 8,4). Суточное отделение – 2 литра. Он состоит на 98% из воды и 2% из сухого остатка: неорганические вещества (кальций, натрий, калий), органические вещества и ферменты. Ферменты:

1. белковые:
  - профермент трипсиноген (он активизируется энтерокиназой кишечника в фермент трипсин и разрушает белковые молекулы пищи)



- профермент химотрипсиноген (активизируется трипсином в химотрипсин и расщепляет пептидные связи белков)
  - панкреатопептидаза (активизируется трипсином)
  - карбоксипептидазы А и В (активизируются трипсином)
  - нуклеазы (расщепляют аминокислоты до нуклеотидов)
2. углеводные:
- амилаза (расщепляет полисахариды до дисахаридов – крахмал до мальтозы)
  - мальтаза (расщепляет мальтозу до глюкозы)
  - лактоза (расщепляет молочный сахар)
3. жировые:
- липаза (расщепляет жир на глицерин и жирные кислоты)
  - фосфолипаза А (действует на продукты расщепления жиров)

В поджелудочном соке содержатся и ингибиторы этих ферментов, поэтому не происходит аутолиза железы.

**Панкреатический сок** начинает вырабатываться спустя 2 – 4 минуты после начала приема пищи. Его секреция имеет 3 фазы:

1. сложнорефлекторная
2. желудочная
3. кишечная

Нервные влияния при приеме пищи обеспечивают только пусковой механизм выделения сока, а ведущую роль играет гуморальная регуляция.

## ТЕМА 7.4. ОБМЕН ВЕЩЕСТВ И ЭНЕРГИИ

### Содержание учебного материала

1. Понятие об ассимиляции, диссимиляции. Обмен веществ и энергии – определение.
2. Пищевой рацион – определение, распределение суточного рациона. Режим питания. Диета – определение, основы действия.
3. Энергетический баланс. Основной обмен, факторы на него влияющие. Рабочая прибавка.
4. Белки: биологическая ценность, энергетическая ценность, суточная потребность человека в белках. Азотистый баланс, понятие, виды. Конечные продукты белкового обмена, пути выведения из организма.
5. Углеводы: биологическая ценность, энергетическая ценность, суточная потребность человека в углеводах, пути выведения из организма.
6. Жиры: биологическая ценность, энергетическая ценность, суточная потребность человека в углеводах, пути выведения из организма.
7. Водно-солевой обмен.
8. Витамины – понятие, биологическая ценность, факторы, влияющие на потребность организма в витаминах. Понятие о гиповитаминозах, авитаминозах, гипервитаминозах.

### Самостоятельная работа студентов

1. Оформление санбюллетней.

Поступив организм, молекулы пищевых веществ участвуют во многих реакциях. Эти реакции и другие проявления жизнедеятельности – метаболизм (обмен веществ). Пищевые вещества используются в качестве сырья для синтеза новых клеток, окисляются, доставляя энергию. Часть ее используется для синтеза новых клеток, другая часть – для функционирования этих клеток. Оставшаяся энергия освобождается в виде тепла. Процессы обмена:

1. анаболические
2. катаболические

Анаболизм (ассимиляция) – химический процесс, при котором простые вещества объединяются между собой в сложные. Это приводит к накоплению энергии и росту. Катаболизм – диссимиляция – расщепление сложных веществ на простые с выделением энергии. Сущность обмена веществ – поступление в организм веществ, их усвоение, использование и выделение продуктов обмена. Функции метаболизма:

- извлечение энергии из внешней среды в форме химической энергии органических веществ
- превращение этих веществ в строительные блоки
- сборка клеточных компонентов из этих блоков
- синтез и разрушение биомолекул, которые необходимы для выполнения функций

Обмен белков – совокупность процессов превращения белков в организме, включая обмен аминокислот. Белки – основа всех клеточных структур, материальные носители жизни, основной строительный материал. Суточная потребность – 100 – 120гр. Белки состоят из аминокислот (23):

- заменимые – могут образовываться из других в организме
- незаменимые – не могут синтезироваться в организме и должны поступать с пищей - валин, лейцин, изолейцин, лизин, аргинин, триптофан, гистидин

Этапы белкового обмена:

1. ферментативное расщепление белков пищи до аминокислот
2. всасывание аминокислот в кровь
3. превращение аминокислот в свойственные данному организму
4. биосинтез белков из этих кислот
5. расщепление и использование белков
6. образование продуктов расщепления аминокислот

Всосавшись в кровеносные капилляры тонкого кишечника, аминокислоты по воротной вене поступают в печень, где используются или задерживаются. Часть аминокислот остается в крови, поступает в клетки, где из них строятся новые белки.

Период обновления белка у человека – 80 дней. Если с пищей поступает большое количество белка, то ферменты печени отщепляют от них аминогруппы (NH<sub>2</sub>) – дезаминирование. Другие ферменты соединяют аминогруппы с CO<sub>2</sub>, и образуется мочевины, которая поступает с кровью в почки и в норме выделяется с мочой. Белки почти не откладываются в депо, поэтому после истощения запасов углеводов и жиров используются не резервные белки, а белки клеток. Это состояние очень опасно – белковое голодание – страдают головной мозг и другие органы (безбелковые диеты). Различают белки животного и растительного происхождения. Животные белки – мясо, рыба и морепродукты, растительные – соя, бобы, горох, чечевица, грибы, которые являются необходимыми для нормального белкового обмена.

Обмен жиров – совокупность процессов превращения жиров в организме. Жиры – энергетический и пластический материал, они входят в состав оболочек и цитоплазмы клеток. Часть жиров накапливается в виде запасов в подкожной жировой клетчатке, большом и малом сальниках и вокруг некоторых внутренних органов (почки) – 30% всей массы тела. Основная масса жиров – нейтральный жир, который участвует в жировом обмене. Суточная потребность в жирах – 100 гр.

Некоторые жирные кислоты являются незаменимыми для организма и должны поступать с пищей – это полиненасыщенные жирные кислоты: линоленовая, линолевая, арахидоновая, гамма – аминокислотная (морепродукты, молочные продукты). Гамма – аминокислотная кислота является основным тормозным веществом в ЦНС. Благодаря ей происходит регулярная смена фаз сна и бодрствования, правильная работа нейронов. Жиры делятся на животные и растительные (масла), которые очень важны для нормального жирового обмена.

Этапы жирового обмена:

1. ферментативное расщепление жиров в ЖКТ до глицерина и жирных кислот
2. образование липопротеидов в слизистой оболочке кишечника
3. транспорт липопротеидов кровью
4. гидролиз этих соединений на поверхности клеточных мембран
5. всасывание глицерина и жирных кислот в клетки
6. синтез собственных липидов из продуктов распада жиров
7. окисление жиров с выделением энергии, CO<sub>2</sub> и воды

При избыточном поступлении жиров с пищей он переходит в гликоген в печени или откладывается в запас. С пищей, богатой жирами, человек получает жироподобные вещества – фосфатиды и стеарины. Фосфатиды необходимы для построения клеточных мембран, ядер и цитоплазмы. Ими богата нервная ткань. Главным представителем стеаринов является холестерин. Норма его в плазме – 3,11 – 6,47 ммоль/л. Холестерином богат желток куриного яйца, сливочное

масло, печень. Он необходим для нормального функционирования нервной системы, половой системы, из него состоят клеточные мембраны, половые гормоны. При патологии он приводит к атеросклерозу.

Обмен углеводов – совокупность превращения углеводов в организме. Углеводы – источник энергии в организме для непосредственного использования (глюкозы) или образования депо (гликоген). Суточная потребность – 500 гр.

Этапы углеводного обмена:

1. ферментативное расщепление углеводов пищи до моносахаридов
2. всасывание моносахаридов в тонком кишечнике
3. депонирование глюкозы в печени в виде гликогена или ее непосредственное использование
4. расщепление гликогена в печени и поступление глюкозы в кровь
5. окисление глюкозы с выделением CO<sub>2</sub> и воды

Углеводы всасываются в ЖКТ в виде глюкозы, фруктозы и галактозы, поступают в кровь – в печень поворотной вене – глюкоза переходит в гликоген. Процесс перехода глюкозы в гликоген в печени – гликогенез. Глюкоза – постоянная составляющая часть крови (80 – 120 мгл/%). Увеличение уровня глюкозы в крови – гипергликемия, уменьшение – гипогликемия. Уменьшение уровня глюкозы до 70 мгл/% вызывает чувство голода, до 40 мгл/% – кому. Процесс распада гликогена в печени до глюкозы – гликогенолиз. Процесс биосинтеза углеводов из продуктов распада жиров и белков – гликогенез. Процесс расщепления углеводов без кислорода с накоплением энергии и образованием молочной и пировиноградной кислот – гликолиз. При увеличении глюкозы в пище печень переводит ее в жир, который затем используется.

Питание – сложный процесс поступления, переваривания, всасывания и усвоения организмом пищевых веществ. Оптимальное соотношение белков, жиров и углеводов для здорового человека: 1:1:4.

Водный и минеральный обмен. Витамины.

Водно – солевой обмен – совокупность процессов распределения воды и минеральных веществ между вне – и внутриклеточным пространством и внешней средой. Обмен воды связан с обменом солей. Распределение воды связан с осмотическим давлением. От количественного и качественного состава минеральных веществ в жидкости организма зависит протекание всех важных процессов. Поддержание постоянства осмотического, объемного и ионного равновесия жидкостей организма с помощью рефлекторных механизмов – водно – электролитный гомеостаз. Вода в организме присутствует 2 видов:

1. экзогенная (поступающая извне)
2. эндогенная (образующаяся при окислении жиров)

**Функции воды:**

- часть протоплазмы клеток и тканей (тело состоит на 65% из воды)
- растворяет и переносит вещества
- участвует в реакциях обмена
- уменьшает силу трения
- участвует в терморегуляции
- обеспечивает эластичность тканей
- входит в состав пищеварительных соков

Суточная потребность в воде – 40 мл на каждый кг массы (2 – 3 литра). Соотношение между водой, поступившей в организм и выделенной из него – водный баланс. Органы, выделяющие воду – почки, легкие, кожа, кишечник. Для организма важно, чтобы приход воды покрывал расход. Уменьшение воды на 10% - обезвоживание (гипогидратация), на 20% - приводит к смерти.

Минеральные соли поступают в организм с пищей и водой за исключением поваренной соли.

Функции минеральных солей:

1. биологические постоянные гомеостаза
2. создают и поддерживают осмотическое давление крови
3. поддерживают рН крови – 7,36 – 7,42
4. участвуют в ферментативных реакциях
5. участвуют в водно – солевом обмене
6. принимают участие в процессах возбуждения, торможения, мышечного сокращения, свертываемости крови

7. являются составной частью костей, гемоглобина, пищеварительных соков

#### **Виды минеральных солей:**

- макроэлементы (натрий, магний, калий, кальций, фосфор, хлор)
- микроэлементы (железо, марганец, кобальт, цинк, фтор, йод) – необходимы в очень небольших количествах

Натрий поступает в организм в виде поваренной соли – это единственная соль, которую добавляют к пище. Суточная потребность в натрии – 15 гр. Натрий участвует в поддержании осмотического равновесия, влияет на рост, регулирует работу сердечной мышцы. Дефицит натрия приводит к слабости, апатии, подергиванию мышц.

Калий поступает в организм с овощами, фруктами и мясом. Суточная потребность – 2 гр. Он регулирует сердечный ритм и поддерживает АД, автоматизм сердечной мышцы, важен для питания клеток, деятельности мышц, поддержания водно – солевого баланса, нейроэндокринной регуляции. Поддерживает осмотическое давление, стимулирует образование ацетилхолина. Дефицит калия приводит к слабости, сонливости, нарушению рефлексов. Увеличение калия может привести к остановке сердца.

Хлор поступает в организм в виде поваренной соли. Участвует в поддержании осмотического давления крови, входит в состав соляной кислоты желудочного сока.

Кальций поступает в организм с молочными продуктами (особенно сырами), зеленью. Это важная константа крови, входит в состав костей (9 – 11 мг/ %).

В организме взрослого человека содержится 1-2 кг кальция, из них 99% входит в состав костной и хрящевой тканей, остальное содержится в мягких тканях и межклеточной жидкости. Уменьшение кальция приводит к кальциевой тетании и смерти в результате прекращения дыхания. Он необходим для процесса свертывания крови. Кальций уменьшает проницаемость клеточных мембран, активирует амилазу и липазу, стимулирует работу миокарда, способствует выведению свинца из костной ткани, играет во всех стадиях свертывания крови, оказывает антистрессовое воздействие, выводит тяжелые металлы, радионуклиды, обладает антиаллергическим действием. Он играет важную роль в сокращении мышц, снижает риск высокого АД, гипертонии беременных, рождения недоношенных детей, предохраняет от рака матки, поджелудочной железы и толстой кишки. Суточная потребность – 0,8 гр.

Фосфор поступает в организм с молочными продуктами, мясом и злаками. Суточная потребность – 1,5 гр. Содержится в костях и зубах. Входит в состав АТФ. Дефицит приводит к деминерализации костей.

Магний оказывает влияние на тонус мышечной оболочки сосудов, снимает спазмы, понижает АД, снижает уровень холестерина в крови. Дефицит вызывает нарушения в эмоциональной сфере, он незаменим для профилактики стресса и синдрома хронической усталости. Суточная дозировка – 500 мг.

Медь участвует в синтезе коллагена и эластина, защищает от свободных радикалов, участвует в синтезе гемоглобина, необходима для усвоения железа, участвует в кроветворении, обладает противовоспалительным действием, необходима для вынашивания плода. Суточная дозировка 20 мг. Дефицит приводит к преждевременному старению кожи и сосудов, повышению уровня холестерина, инсультам, задержке полового развития и бесплодию.

Цинк (микроэлемент) входит в состав ферментов, укрепляет иммунитет, стимулирует работу всей гормональной системы, поджелудочной железы, стимулирует синтез гормона роста, тестостерона. Отвечает за обоняние, зрение, вкус и необходим для заживления ран. Цинк участвует в синтезе и сохранении инсулина. Суточная дозировка 200 мг. Дефицит приводит к снижению иммунитета, аппетита, анемии, аллергии и дерматиту, нарушению половых функций у мужчин. Содержится в семенах тыквы и подсолнечника.

Железо поступает в организм с мясом, печенью и бобовыми. Суточная потребность – 15мг. Является составной частью гемоглобина и дыхательных ферментов. В организме содержится 3 гр железа. Дефицит железа приводит к малокровию.

Йод поступает в организм с водой, протекающей через горные породы и обогащающийся там йодом. Также он может поступать с йодированной солью или морепродуктами. Суточная потребность – 0,03 мг. Участвует в синтезе гормонов щитовидной железы. Дефицит приводит к возникновению зоба.

Хром необходим для нормальной жизнедеятельности сосудов и сердечной мышцы, активности инсулина, способствует снижению уровня холестерина крови. Дефицит приводит к апатии и быстрому утомлению. Суточная дозировка – 200 мкг.

Марганец входит в состав ферментов, участвует в реакциях иммунитета, стимулирует процессы мышления, кроветворения и тканевого дыхания. Суточная дозировка – 10 мг. дефицит приводит к переутомлению, снижению внимания, памяти, нарушению сна, сахарному диабету и новообразованиям косвенно.

Кремний важен для поддержания стенок сосудов (придает прочность, эластичность и проницаемость). Дефицит приводит к инсультам и кровоизлияниям.

Селен – важнейший из микроэлементов. Он обладает защитным действием для организма – продлевает жизнь. Предохраняет от рака, стимулирует иммунитет, является антиоксидантом, способствует росту и развитию организма. Дефицит приводит к

- нарушению роста и развития
- воспалению в суставах
- слабости мышц
- склонности к новообразованиям
- заболеваниям печени
- нарушению работы щитовидной железы
- мужскому бесплодию
- ухудшению зрения
- преждевременному старению

Он эффективно работает вместе с витаминами Е и С. Суточная дозировка 400 мкг.

Витамины (vita – жизнь, амины) – поступающие с пищей незаменимые вещества, необходимые для жизнедеятельности организма. Основоположник учения о витаминах – Луниг, термин предложен ученым Функом в 1911 г. Функции:

1. биологические катализаторы
2. являются низкомолекулярными компонентами ферментов
3. принимают участие в обменных процессах
4. участвуют в образовании гормонов
5. уменьшают воспалительные явления
6. способствуют росту организма
7. повышают иммунитет
8. повышают работоспособность

При недостаточности витаминов возникают функциональные нарушения в работе органов и систем – гиповитаминозы. Заболевания, которые возникают на фоне недостатка витамина - авитаминоз. Избыточное присутствие витамина в организме – гипervитаминозы (опасны вследствие нарушения работы почек, т.к. они выводятся через почки). По растворимости витамины:

- Водорастворимые
- жирорастворимые

Водорастворимые витамины:

1. витамин С (аскорбиновая кислота, антицинготный) – 100 мг. При недостатке возникает цинга (скорбут) – кровоточивость и разрыхление десен, выпадение зубов, снижение иммунитета, слабость, хрупкость костной ткани, витамин укрепляет сосуды, является противострессовым – цитрусовые, шиповник, черная смородина, картофель
2. витамин В1 (тиамин, антиневрин) – 3 мг. При недостатке развивается болезнь «Бери – бери» - слабость, произвольные сокращения мышц, судороги, полиневриты, нарушение работы ЖКТ и сердца (опыт с голубями: одну группу голубей кормили только очищенным рисом, другую неочищенным; в первой группе голуби стали слабыми, сидели на лапах и запрокидывали голову на спину – судороги) – куриное мясо, семена подсолнечника, неочищенный рис
3. витамин В2 (рибофлавин) – 3 мг. При недостатке поражаются глаза, слизистая оболочка рта, губ, атрофия сосочков языка, задерживается рост и возникают дерматиты – капуста, молоко, печень

4. витамин В3 (пантотеновая кислота, антидерматитный) – 10 мг. При недостатке слабость, головокружение, дерматиты, невриты. Витамин способствует быстрому заживлению ран, работе ЖКТ. Содержится в шампиньонах, капусте, грибах.
5. витамин В6 (пиридоксин, антидерматитный) – 3 мг. При недостатке дерматиты и судороги. Синтезируется микрофлорой толстого кишечника. содержится в бананах и картофеле
6. витамин В12 (цианокабаламин, антианемический) – 2 мкг. Синтезируется микрофлорой толстого кишечника и предохраняет от анемии Аддисона – Бирмера
7. витамин Вс (фолиева кислота, антианемический) – 3 мг. Синтезируется микрофлорой толстого кишечника и влияет на синтез нуклеиновых кислот и кроветворение. Содержится в зелени (салат), дрожжах
8. витамин Р (рутин, капилляроукрепляющий) – 50 мг. Уменьшает ломкость и проницаемость капилляров, способствует накоплению витамина С. Содержится в зерновых отрубях.
9. витамин РР (никотиновая кислота, противоаллергический) – 15 мг. синтезируется микрофлорой толстого кишечника из аминокислоты триптофана.

#### **Жирорастворимые витамины:**

1. витамин А (ретинол) – 1,5 мг. Способствует росту, предохраняет от гемералопии, сухости роговицы, защищает кожу от пересыхания. Содержится в жирной рыбе. предшественником его является бета – каротин – провитамин – 4 мг – содержится в манго, абрикосах, моркови, болгарском перце, зелени петрушки

2. витамин Д (кальциферол, противорахитический) – 25 мкг. Регулирует обмен фосфора и кальция, предохраняет от рахита (неправильное формирование скелета, искривление костей конечностей, «куриная грудь», сдавление органов грудной клетки, «грудь сапожника»). Усвоению его способствует кальций. Предшественником является 7 - дегидрохолестерин, который под действием ультрафиолетовых лучей в коже переходит в витамин Д. При этом кожа темнеет – загар – защитная реакция организма. Содержится в куриных яйцах, сельди.

3. витамин Е (токоферол, противостерильный) – 15 мг. Обеспечивает функцию размножения и нормальное протекание беременности. Содержится в подсолнечном масле, индейке, стручковом перце. Витамин защищает сосуды мозга от атеросклероза, против рака.

4. витамин К (викасол, антигеморрагический) – 0,3 мг. Синтезируется микрофлорой толстого кишечника. Способствует свертыванию крови. Содержится в киви, твороге, капусте.

5. витамин F (комплекс жирных кислот, необходимых для жизнедеятельности организма) 12 гр. Включает в себя полиненасыщенные жирные кислоты – линолевою, леноленовую, арахидоновую, гамма – аминотмасляную кислоты.

**Таблица взаимодействия витаминов и микроэлементов.**

<b>Микронутриент</b>	<b>Взаимодействие с другим витамином или минералом</b>	<b>Характер взаимодействия</b>
железо	Кальций, магний, цинк	Снижают усвоение железа
	Хром	Отрицательно влияет на метаболизм железа
	Витамины А и В2	Увеличивают биодоступность железа
кальций	Магний	Увеличивает выделение кальция с мочой
	Фосфор	Снижает биодоступность кальция
	Витамин С	Способствует усвоению кальция
	Витамин Д	Повышает биодоступность кальция
	Витамин В6	Снижает выделение кальция из организма
магний	Марганец, фосфор, цинк	Снижают усвоение магния
цинк	Витамин В9 (фолиева кислота)	Отрицательно воздействует на транспорт цинка
	Кальций, медь, хром	Снижают усвоение цинка
	Витамин В2, марганец	Увеличивают биодоступность цинка

	Витамин В6	Снижает выделение цинка с мочой
Витамин А	Витамин К	Снижает мобилизацию витамина А из печени
	Витамины С и Е	Защищают витамин А от окисления
Витамин В1	Витамин В2	Окисляет витамин В1
	Витамин В12	Усиливает аллергические реакции на витамин В1
Витамин В6	Витамин В2	Необходим для превращения витамина В6 в активную форму
Витамин В9	Цинк	Отрицательно воздействует на транспорт витамина В9
Витамин В12	Витамины А, С, Е, железо, медь	Превращают витамин В12 в бесполезные аналоги
	Кальций	Необходим для абсорбции витамина В12
Витамин С	Витамин В5	Улучшает усвоение витамина С
Витамин Е	Витамин С	Восстанавливает окисленный витамин Е

#### Обмен энергии. Терморегуляция.

Для жизнедеятельности организма необходима энергия. Она существует в нем в 4 основных формах:

- Химическая
- Механическая
- Электрическая
- Тепловая

Центральное место занимает химическая энергия, заключенная в молекулах АТФ. Обмен энергии – совокупность процессов превращения различных видов энергии между собой, а также накопление и использование макроэргических соединений – биологически активные соединения, обладающие прочной химической связью, при разрыве которой выделяется большое количество энергии. Она расходуется на процессы синтеза клеток, осуществление физиологических функций, внешнюю работу. Пополнение запасов энергии происходит за счет приема пищи. При окислении 1 гр жира выделяется 9,3 ккал, белков и углеводов – 4,1 ккал. Килокалория – количество тепла, необходимое для нагревания температуры 1 кг воды на 1 градус. В конечном итоге все виды энергии выделяются в виде тепла в окружающую среду. Соотношение количества энергии, поступающей с пищей и количества энергии, расходуемой организмом – энергетический баланс. Он может быть положительным, отрицательным и равновесным. Обмен веществ складывается из основного обмена и рабочей прибавки. Основной обмен – минимальный уровень обмена веществ и энергетических затрат бодрствующего организма в состоянии покоя натощак при температуре 18 – 20 градусов. Он обеспечивает протекание только физиологических процессов в организме. Рабочая прибавка – увеличение объема энергетических затрат при мышечной работе. Основной обмен максимальный у детей, снижается у пожилых людей. У мужчин основной обмен выше, чем у женщин. При заболеваниях щитовидной железы и лихорадке основной обмен увеличивается на 150 %. При гипофункции гипофиза, щитовидной железы и половых желез он уменьшается, что способствует накоплению жира. После приема пищи интенсивность обмена веществ и энергетических затрат организма увеличивается. Это влияние пищи на обмен веществ – специфическое динамическое влияние пищи на организм.

При белковой пищи обмен увеличивается на 30%, жировой и углеводной – на 15%. Суточный расход энергии для людей умственного труда – 3000 ккал.

Температура тела человека поддерживается постоянно на определенном уровне. Это постоянство температуры – изотермия – важнейшая биологическая константа. Постоянство температуры у человека поддерживается из – за высокой скорости реакций и интенсивности всех процессов жизнедеятельности. В организме условно различают 2 термические зоны:

1. внутренняя – ядро
2. наружная – оболочка

Ядро – органы грудной и брюшной полостей, мозг, органы таза. Они характеризуются относительно высокой температурой (37 – 38,5). Оболочка – кожа, скелетная мускулатура, костная



система. Эти органы имеют температуру ниже (25 – 34) и поддерживают изотермию ядра. температура внутренних органов зависит от обменных процессов в них. Самый горячий орган – печень (38,5). Температуру обычно измеряют в подмышечной впадине, полости рта, прямой кишке. В норме температура в подмышечной области - 36 – 37, в прямой кишке у взрослого – 37,2 – 37,6. наибольший подъем температуры наблюдается с 16 – 18 часов, падение с 3 – 4 часов утра. способность организма поддерживать изотермию обеспечивается за счет взаимосвязанных процессов теплообразования и теплоотдачи. Процесс образования тепла в организме – химическая терморегуляция, отдачи тепла – физическая терморегуляция. Химическая терморегуляция имеет значение при понижении температуры окружающей среды.

Образование тепла происходит в результате окислительных экзотермических реакций в тканях и органах. Главную роль в термопродукции у человека играют мышцы и печень. Пути повышения теплопродукции при действии холода:

1. произвольная мышечная деятельность
2. непроизвольные сокращения мышц (дрожь, увеличивает теплопродукцию в 3 – 4 раза)
3. рефлекторное повышение интенсивности обмена веществ в мышечной ткани без ее сокращения
4. интенсификация повышения температуры в печени и почках

При повышении температуры окружающей среды теплообразование падает вследствие рефлекторного снижения обменных процессов. При понижении температуры окружающей среды теплоотдача уменьшается, при повышении – увеличивается. Теплоотдача осуществляется физиологическими процессами:

1. конвекция – движение и перемещение нагреваемого телом воздуха
2. радиация – теплоизлучение
3. теплопроводение – отдача тепла путем соприкосновения предметов с поверхностью тела
4. испарение воды с поверхности кожи и легких

Главный путь теплоотдачи при 20 градусах – радиация. При температуре наружного воздуха более 37 – испарение воды с поверхности кожи и легких. Испарение воды зависит от относительной влажности воздуха. При увеличении влажности воздуха испарение затрудняется, поэтому в жаркие и влажные дни жара переносится тяжелее, чем в жаркие и сухие. В такую погоду часто возникают тепловые удары. При 40 – 41 градусах – бред, при 43 – смерть от свертывания белков крови. Конвекция и радиация тесно связаны с функцией сосудистой системы. При повышении температуры наружного воздуха до 35 градусов сосуды внутренних органов сужаются, а кожные расширяются, при этом теплоотдача увеличивается, и организм охлаждается. В условия понижения температуры окружающего воздуха до 18 градусов сосуды внутренних органов расширяются, а кожные сужаются, что приводит к накоплению тепла, т. к. теплоотдача уменьшается. При повышении температуры теплоотдача увеличивается, теплопродукция уменьшается и наоборот.

Регуляция процесса теплообмена, обмена веществ и энергии осуществляется 3 механизмами:

1. безусловно – рефлекторная регуляция – любые колебание температуры окружающей среды воспринимаются тепловыми и холодowymi рецепторами кожи; от них нервные импульсы идут по чувствительным путям через спинной мозг промежуточный и КБМ; основным центром терморегуляции является гипоталамус; передние его отделы контролируют теплоотдачу, задние – теплообразование – главный термостат организма; возбуждение из гипоталамуса проходит по двигательным волокнам к органам теплообразования – мышцы, печень или к органам теплоотдачи – сосуды и потовые железы

2. условно – рефлекторная регуляция - лапу собаки несколько раз опускали в ледяную воду, что вызывало повышение теплообразования и уменьшение теплоотдачи; через некоторое время повторили опыт, но вместо холодной воды была теплая, результат при этом остался прежним

3. гуморальная регуляция – тироксин повышает обмен веществ и теплообразование; при переохлаждении организма он в большом количестве поступает в кровь; адреналин усиливает окислительно – восстановительные процессы, что также приводит к увеличению теплопродукции

## **РАЗДЕЛ № 8. АНАТОМО-ФИЗИОЛОГИЧЕСКИЕ ОСНОВЫ ВЫДЕЛЕНИЯ И РЕПРОДУКЦИИ.**

### **ТЕМА 8.1. СТРОЕНИЕ И ФУНКЦИИ ОРГАНОВ МОЧЕВОЙ СИСТЕМЫ**

## Содержание учебного материала

1. Мочевая система, органы ее образующие.
2. Топография почек.
3. Почки, макроскопическое строение: края, ворота, оболочки, фиксирующий аппарат, корковое и мозговое вещество, чашечки, сосочки, лоханки. Кровоснабжение почки.
4. Строение нефронов, их виды.
5. Мочеточники, расположение, строение.
6. Мочевой пузырь – расположение, отношение к брюшине, строение.
7. Мочеиспускательный канал женский и мужской
8. Определение и характеристика мочевого выделения. Механизмы образования мочи: фильтрация, реабсорбция, секреция.
9. Количество и состав первичной мочи, количество и состав конечной мочи. Суточный диурез. Водный баланс.

Общая морфология и функциональная характеристика процесса выделения. Анатомия органов мочевой системы.

Мочевая система – система органов выделения и выведения их из организма. Мочевые и половые органы тесно взаимосвязаны. В ходе обмена веществ в организме образуются ядовитые вещества – мочевины, мочевая кислота, скатол и т.д. 75% всех продуктов распада выделяются в составе мочи. Органы мочевой системы:

1. почки
2. мочеточники
3. мочевой пузырь
4. мочеиспускательный канал

Моча образуется в почках. Мочеточники служат для выведения мочи в мочевой пузырь, который служит резервуаром для мочи и выталкивания ее при мочеиспускании, мочеиспускательный канал служит для выведения мочи. Функции почек:

- удаляют из плазмы мочевины, мочевую кислоту, креатинин
- контролируют уровни натрия, калия, хлора, кальция, магния
- выводят чужеродные вещества: пенициллин, сульфаниламиды, йодиды, краски
- способствуют регуляции pH
- поддерживают гомеостаз
- участвуют в обменных процессах
- гормональная функция (ренин – повышает АД, эритропоэтин – стимулирует гемопоэз)

Кроме мочевых органов выделительной функцией обладают кожа, легкие, ЖКТ. Легкие выделяют CO<sub>2</sub> и воду, печень – желчные кислоты, ЖКТ – соли железа, кальция. Пот и моча качественно схожи по составу, но моча все компоненты содержит в 8 раз больше.

Почка (рен, nephros) – парный орган, расположенный в поясничной области на задней стенке брюшной полости позади брюшины на уровне 9 – 12 грудных, 1 – 3 поясничных позвонков. Правая почка в норме лежит ниже левой (правая доля печени). По форме почка напоминает боб массой 150 гр. Части почки:

- передняя поверхность
- задняя поверхность
- верхний полюс
- нижний полюс
- медиальный край
- латеральный край

На медиальном крае почки расположены почечные ворота – углубление, через которое проходят почечные артерия, вена, нервы, лимфатические сосуды и мочеточник. Ворота продолжаются в почечную пазуху. Почка покрыта оболочками:

1. наружная – почечная фасция
2. жировая оболочка – капсула

### 3. фиброзная капсула – собственная оболочка почки

Эти оболочки вместе с сосудами и нервами формируют фиксирующий аппарат почек, при ослаблении которого почка может смещаться и уходить в полость малого таза – эффект «блуждающая почка». От фиброзной капсулы внутрь почки отходят выросты – перегородки (трабекулы), разделяющие вещество почки на сегменты, доли и дольки. Почка состоит из 2 частей:

- почечная пазуха
- почечное вещество

Почечная пазуха занята малыми и большими почечными чашками, почечной лоханкой, сосудами и нервами. Малых чашек 8 – 12, они имеют форму бокалов, которые охватывают почечные сосочки - выступы вещества почки. Малые почечные чашки объединяются в 2 – 3 большие. Они объединяются в воронкообразную по форме почечную лоханку, переходящую в мочеточник. Стенка чашек и лоханки:

- слизистая оболочка (переходный эпителий)
- гладкомышечная оболочка
- соединительно – тканная оболочка

Почечное вещество состоит из соединительно – тканной основы – стромы, представленной ретикулярной тканью, паренхимы – основного вещества, сосудов и нервов. Вещество паренхимы имеет 2 слоя:

- наружный – кора
- внутренний – мозговое вещество

В корковом слое расположено 80% структурно – функциональных единиц почки – нефронов. количество их в почке до 1 млн. в мозговом слое расположены 10 – 15 конусообразных пирамид, состоящих из прямых канальцев, образующих петлю нефрона и собирательных трубок, открывающиеся в полости малых чашек на сосочках пирамид. В нефронах происходит образование мочи. Части нефрона:

1. почечное мальпигиево тельце, состоящее из сосудистого клубочка и окружающей его 2 – стеной капсулы Шумлянского – Боумана
2. извитой каналец 1 порядка (проксимальный)
3. нисходящий отдел петли Генле
4. тонкий изгиб петли Генле
5. восходящий отдел петли Генле
6. извитой каналец 2 порядка (дистальный)
7. собирательная трубка – прямой каналец

Общая длина всех канальцев в 2 почках – 100 км. Почечные тельца, проксимальные и дистальные извитые канальцы расположены в корковом слое почек, петли Генле и собирательные трубки – в мозговом веществе. Около 20% нефронов расположены на границе коркового и мозгового слоев почки – выделяют гормоны (ренин и эритропоэтин).

Кровь в почке проходит через двойную капиллярную сеть: первый раз в капсуле почечного тельца (сосудистый клубочек и 2 артериолы – приносящая и выносящая, образующие чудесную сеть почки); выносящая артериола в 2 раза уже, чем приносящая, что создает давление крови при фильтрации; второй раз на извитых канальцах 1 и 2 порядка между артериолами и венами. Благодаря разному диаметру артериол крови в почку притекает больше, чем вытекает. Давление в капиллярах сосудистого клубочка выше, чем в капиллярах тела. Эндотелий капилляров клубочка и базальная мембрана – фильтрационный барьер, через который в полость капсулы из крови фильтруются (проталкиваются) составные части плазмы, образующие первичную мочу.

Мочеточник (ureter) – парные трубки длиной 30 см, диаметром 3 – 9 мм. Они выводят мочу из почечной лоханки в мочевой пузырь. Моча передвигается по мочеточникам благодаря перистальтике их стенок. Мочеточник начинается от почечной лоханки, спускается по задней брюшной стенке, подходит к дну мочевого пузыря и входит в его полость. **Части мочеточника:**

1. брюшная
2. тазовая
3. внутривентральная

#### **Изгибы мочеточника:**

1. поясничная область
2. тазовая область
3. перед впадением в мочевой пузырь

**Сужения мочеточника:**

1. переход лоханки в мочеточник
2. переход брюшной части в тазовую
3. впадение в мочевого пузырь

**Стенка мочеточника:**

1. внутренняя – слизистая оболочка (переходный эпителий, продольные складки, облегчающие прохождение мочи, в разрезе мочеточник имеет звездчатую форму)
2. средняя – гладкомышечная (в верхней части 2 слоя – продольный и круговой, в нижней части 3 слоя – наружный и внутренний продольные, средний – круговой)
3. наружная – адвентиция (рыхлая волокнистая соединительная ткань)

Брюшина покрывает мочеточник спереди (забрюшинно).

**Мочевой пузырь (vesica urinaria, cystis)** - непарный полый орган, служащий для накопления мочи и удаление ее через мочеиспускательный канал. Форма его непостоянная, емкость – 700 мл. расположен в полости малого таза за лобковым симфизом. При наполнении его мочой верхушка пузыря выступает и соприкасается с передней брюшной стенкой. Задняя поверхность пузыря соприкасается у мужчин с прямой кишкой, семенными пузырьками и ампулами семявыносящих протоков, а у женщин с шейкой матки и влагалищем. Части:

1. верхушка
2. тело
3. дно
4. шейка

На дне пузыря имеется участок треугольной формы, мочепузырный треугольник, на вершине которого имеются 3 отверстия (два мочеточниковых и одно внутреннее мочеиспускательное).

Стенка пузыря:

1. внутренняя – слизистая (многослойный переходный) с подслизистой основой
2. средняя – гладкомышечная (наружный, внутренний и средний – круговой)
3. наружная – адвентиция и частично серозная

Подслизистая основа образует складки на слизистой оболочке. Они отсутствуют в треугольнике, т. к. там нет подслизистой основы. В области шейки у начала мочеиспускательного канала круговой слой мускулатуры образует произвольный сфинктер мочевого пузыря. Моча выделяется из пузыря путем сокращения его стенок (мышца, удаляющая мочу). Брюшина покрывает пузырь с 3 сторон: сверху, сзади и с боков.

Мочеиспускательный канал (urethra) ; мужской мочеиспускательный канал (urethra masculine) – эластичная трубка длиной 18 – 23 см, диаметр 5 – 7 мм. Он служит для выведения мочи и спермы наружу. Начинается внутренним отверстием у мочевого пузыря и заканчивается наружным отверстием на головке полового члена. Части уретры:

1. предстательная (3см)
2. перепончатая (1,5см)
3. губчатая (20см)

В перепончатой части уретры имеется произвольный сфинктер. Мужской мочеиспускательный канал имеет переднюю и заднюю кривизну. Передняя кривизна выпрямляется при эрекции, задняя остается фиксированной. Сужения мочеиспускательного канала:

1. внутреннее отверстие
2. при прохождении через мочеполовую диафрагму
3. у наружного отверстия

Расширения мужской уретры:

1. предстательная часть
2. луковица полового члена
3. ладьевидная ямка полового члена

Эти анатомические структуры учитываются при введении катетера для удаления мочи. Слизистая оболочка предстательной части уретры выстлана переходным эпителием, перепончатой и губчатой частей – многорядным призматическим, а в области головки полового члена - многослойным плоским с признаками ороговения. Мужская уретра обильно заселена бактериями.

При уретритах, простатите и других воспалительных процессах уретры происходит ее зарастание, что приводит к невозможности мочеиспускания. При этом участок уретры заменяют. Данную пластику проводят с помощью слизистой оболочки полости рта (всегда влажно и происходит самая быстрая регенерация).

Женский мочеиспускательный канал (urethra feminine) – короткая изогнутая трубка длиной 3,5 см, диаметром 8 – 12 мм.

Расположена спереди от влагалища и сращена с передней его стенкой. Уретра начинается отверстием от мочевого пузыря и заканчивается отверстием, которое открывается кпереди и выше отверстия влагалища. В месте его прохождения через мочеполовую диафрагму имеется произвольный сфинктер. Стенка женской уретры легко растяжима. Стенка:

1. слизистая с подслизистой оболочкой (глубокие продольные складки)
2. гладкомышечная оболочка (внутренний – продольный, наружный – круговой)

В женской уретре имеются слепые углубления – лакуны. Женская уретра относительно мужской стерильна в плане бактерий.

**Физиология выделения.** В образовании мочи участвуют все отделы нефрона. Ее образование происходит в 2 фазы. Вначале в почечном тельце путем фильтрации плазмы крови в капсулу образуется первичная моча. Затем в канальцах путем обратного всасывания воды и всех нужных организму веществ образуется вторичная моча. Образование мочи в почках – результат фильтрации, реабсорбции (обратное всасывание), секреции и синтеза. В почечных тельцах происходит фильтрация плазмы крови из капилляров клубочков в полость капсулы нефрона. Фильтрация – процесс прохождения плазмы крови под действием разности давления по обе стороны внутренней стенки капсулы. Это не только проталкивание плазмы крови через почечный фильтр в полость капсулы, но и расщепление плазмы – ультрафильтрация. Фильтрующая мембрана, стоящая на пути жидкости из просвета капилляров в полость капсулы клубочка:

1. эндотелиальные клетки, имеющие поры (30%)
2. базальная мембрана
3. эпителиальные клетки – подоциты

при кровотоке крупные белковые молекулы образуют барьер на поверхности пор эндотелия и препятствуют прохождению форменных элементов крови и мелких белков. Остальные компоненты плазмы крови беспрепятственно проходят до базальной мембраны. Она состоит из центрального слоя и 2 периферических. Центральный слой плотный, имеет сеточку. Аналогичные щелевые мембраны имеются между ножками подоцитов. Эти эпителиальные клетки обращены в просвет капсулы почечного тельца. Они имеют отростки – ножки, которые обращены к базальной мембране. Образующийся фильтрат сходен по химическому составу с плазмой крови, но не имеет белков – первичная моча (1924 г Ричардс).

Фильтрация мочи прекращается, если давление в капиллярах клубочков становится меньше 30 мм рт. ст. За сутки в почках выделяется до 180 л первичной мочи. Она из капсулы поступает в почечные канальцы. Стенка извитого канальца 1 порядка выстлана однослойным кубическим эпителием, петли Генле – плоским, извитого канальца 2 порядка – призматическим эпителием, собирательной трубки – однослойным кубическим. Образование вторичной (конечной) мочи – результат реабсорбции воды и солей в канальцах, а также результат секреции и синтеза веществ. Из первичной мочи обратно всасываются пороговые вещества: глюкоза, витамины, аминокислоты. Они выделяются только тогда, если их концентрация в крови превышает норму. Непороговые вещества выделяются с мочой при любой их концентрации в крови. Они не подвергаются реабсорбции: мочевины, креатинина, сульфаты, аммиак. В минуту в почках образуется 1 мл конечной мочи. Во вторичной моче креатинина в 75 раз больше, чем в крови, мочевины – в 65 раз, сульфатов – в 90 раз. В проксимальных извитых канальцах происходит реабсорбция ионов натрия и калия постоянная – обязательная реабсорбция. В дистальных извитых канальцах величина обратного всасывания изменчива и зависит от уровня веществ в крови – факультативная реабсорбция. Поэтому дистальные извитые канальцы регулируют и поддерживают постоянство концентрации ионов калия и натрия. Нисходящее и восходящее колена петли Генле образуют поворотную – противоточную систему. Они функционируют вместе. Из полости нисходящего

колена в тканевую жидкость почки обильно поступает вода, что приводит к концентрации мочи. Из восходящего колена петли Генле в тканевую жидкость почки поступают ионы натрия.

Это приводит к увеличению концентрации ионов натрия, повышению осмотического давления и, следовательно, к отсасыванию воды из нисходящего колена петли Генле. Таким образом, в петле Генле происходит сгущение мочи – это феномен саморегуляции. Сгущение мочи продолжается в собирательных трубках. Процесс реабсорбции аминокислот, глюкозы и солей натрия осуществляется за счет затрат энергии эпителия канальцев – активный транспорт. Всасывание воды и хлоридов происходит пассивно за счет диффузии и осмоса. Поэтому почки очень нуждаются в кислороде. Активной канальцевой секреции подвергаются креатинин, мочевины, красители, пенициллин. Почечные канальца синтезируют аммиак. Мочеобразование – сложный процесс, в котором наряду с явлениями фильтрации и реабсорбции играют большую роль процессы активной секреции и синтеза. Процесс фильтрации осуществляется за счет АД, а процессы реабсорбции, синтеза и секреции требуют затрат энергии почечных канальцев.

Моча человека – прозрачная желтого цвета жидкость, с которой выделяется более 150 веществ. За сутки выделяется 1,5 л мочи. рН мочи непостоянная и зависит от употребляемой пищи. При питании мясной и белковой пищи – кислая, растительной – нейтральная или щелочная. Плотность мочи зависит от количества принятой жидкости. Из органических веществ больше всего выделяется мочевины, из неорганических – поваренной соли. Образующаяся в почках вторичная моча – собирательные трубки – почечную лоханку – мочеточник – мочевой пузырь. Он иннервируется симпатическим и парасимпатическим нервами. При возбуждении симпатических – перистальтика мочеточников усиливается, стенка мочевого пузыря расслабляется, сфинктеры сжимаются – накопление мочи. Мочеиспускание – сложный рефлекторный акт, при котором одновременно сокращаются стенка мочевого пузыря и расслабляются его сфинктеры. Непроизвольный рефлекторный центр мочеиспускания расположен в крестцовом отделе спинного мозга. Первые позывы у взрослого на мочеиспускание появляются при увеличении объема мочевого пузыря до 150 мл. Аfferентные импульсы идут в спинной мозг к центру мочеиспускания, отсюда по тазовым нервам к мочевому пузырю. Происходит рефлекторное сокращение мышечной стенки пузыря и расслабление сфинктера. От спинального центра импульсы идут в кору, где возникает ощущение позыва на мочеиспускание. У новорожденных произвольная задержка мочеиспускания отсутствует. Она появляется к концу первого года. Прочный условный рефлекс задержки мочеиспускания появляется к концу 2 года.

Регуляция деятельности почек осуществляется нервным и гуморальным путем. Нервная регуляция выражена слабее. Она влияет на процессы фильтрации, гуморальная влияет на процесс реабсорбции. Большое значение для регуляции деятельности почек имеют рецепторы:

1. осморорецепторы (возбуждаются при обезвоживании)
2. волюморецепторы (при изменении объема различных отделов ССС)
3. болевые (при раздражении кожи)
4. хеморецепторы (при попадании в кровь химических веществ)

Безусловнорефлекторный подкорковый механизм управления мочеотделением осуществляется центрами симпатических и блуждающего нервов, а условнорефлекторный – корой. Высшим подкорковым центром является гипоталамус. При раздражении симпатических нервов фильтрация мочи – уменьшается, т.к. сужаются почечные сосуды. При болевых раздражениях мочеобразование прекращается – болевая анурия. Кора влияет на работу почек непосредственно и через гипоталамус, ядра которого выделяют антидиуретический гормон (АДГ – вазопрессин). Он по аксонам нейронов спускается в заднюю долю гипофиза, где накапливается, активизируется, а при необходимости поступает в кровь, регулируя образование мочи. При избытке вазопрессина мочеобразование прекращается, при недостатке – развивается несахарный диабет или несахарное мочеиспускание. При этом заболевании вода обратно не всасывается и за сутки выделяется более 40 л мочи, похожей на воду не содержащей сахара, светлой, низкой плотности.

Гормон альдостерон действует на клетки восходящего колена петли Генле, что усиливает процесс обратного всасывания ионов натрия и уменьшает реабсорбцию ионов калия. Таким образом, это способствует выделению калия из организма и удержанию в нем натрия. При недостатке альдостерона организм теряет натрий, что приводит к изменению гомеостаза, поэтому минералокортикоиды – это гормоны, сохраняющие жизнь.

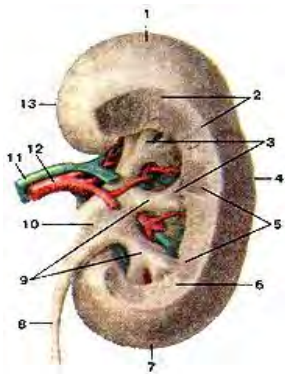
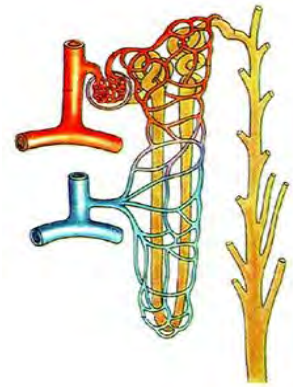


Рис. 119. Почка, правая. Вид сзади. 1-верхний конец (полюс); 2-корковое вещество почки; 3-малые почечные чашки; 4-латеральный (боковой) край почки; 5-мозговое вещество почки (почечные пирамиды); 6-почечный столб; 7-нижний конец (полюс) почки; 8-мочеточник; 9-большие почечные чашки; 10-почечная лоханка; 11-почечная вена; 12-почечная артерия; 13-медиальный край почки.



120. Строение нефрона

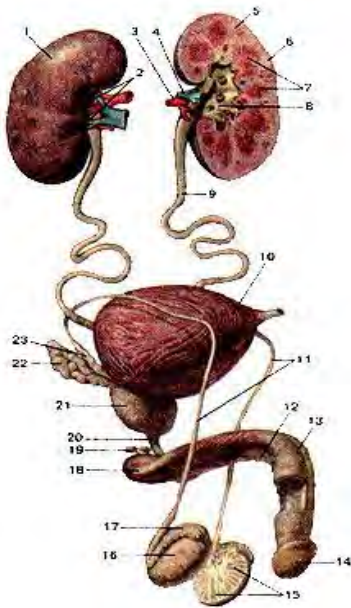


Рис. 121. Мочеполовая система мужчины. 1-правая почка; 2-ворота почки; 3-почечная артерия; 4-почечная вена; 5-левая почка; 6-корковое вещество почки; 7-почечные пирамиды; 8-почечная лоханка; 9-мочеточник (левый); 10-мочевой пузырь; 11-семявыносящие протоки; 12-губчатое тело мужского полового члена; 13-пещеристое тело мужского полового члена; 14- головка муже кою полового ч лена; 15-дольки яичка; 16-яичко; 17-придаток яичка; 18-корень мужского полового члена; 19-бульбо-уретральные железы; 20-перепончатая часть мочеиспускательного канала; 21-предстательная железа; 22-семенной пузырек; 23-ампула семявыносящего протока.

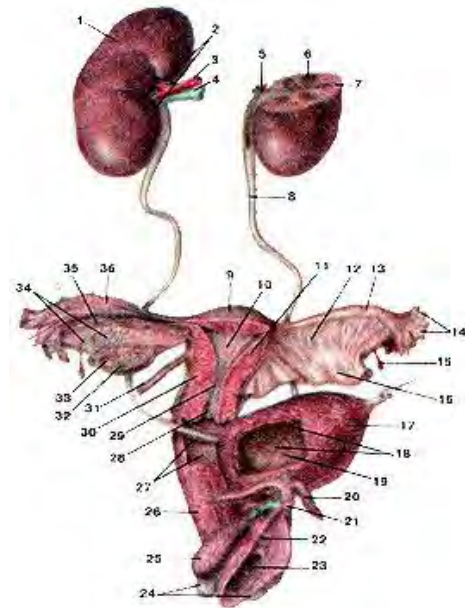


Рис. 122. Мочеполовой аппарат женщины. 1-правая почка; 2-ворота почки; 3-почечная артерия; 4-почечная вена; 5-лоханка (левой почки); 6-пирамида левой почки; 7-корковое вещество почки; 8-мочеточник (левый); 9-дно матки; 10-полость матки; 11-тело матки; 12-брыжейка маточной трубы; 13-маточная труба (левая); 14-бахромки маточной трубы; 15-везикулярный привесок (стельчатая гидатиды); 16-широкая связка матки; 17-мочевой пузырь; 18-складки слизистой оболочки мочевого пузыря; 19-отверстие мочеточника; 20-ножка клитора; 21-головка клитора; 22-наружное отверстие мочеиспускательного канала; 23-отверстие влагалища; 24-большие железы преддверия (влагалища); 25-луковица преддверия; 26-влагалище; 27-влагалищные складки (слизистой оболочки); 28-отверстие матки; 29-канал шейки матки; 30-шейка матки; 31-круглая связка матки; 32-желтое тело яичника; 33-пузырчатый фолликул (Граафов пузырек); 34-поперечные протоки (надяичник); 35-продольный проток придатка; 36-складки слизистой оболочки маточной трубы.



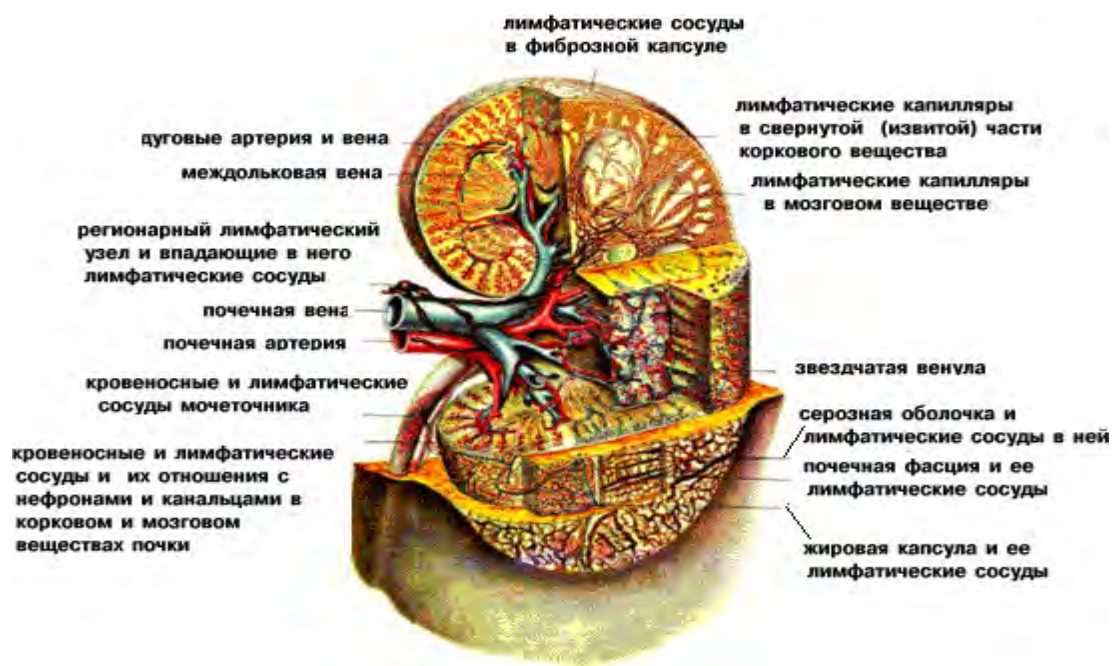


Рис. 123. Почка: взаимоотношение кровеносных и лимфатических сосудов.

## ТЕМА 8.2. СТРОЕНИЕ И ФУНКЦИИ ОРГАНОВ ПОЛОВОЙ СИСТЕМЫ

### Содержание учебного материала

1. Процесс ово- и сперматогенеза. Мужской и женский половой цикл. Механизм движения яйцеклетки из яичника в матку. Оплодотворение яйцеклетки. Механизм движения сперматозоидов.
2. Критерии оценки процесса репродукции – развитие вторичных половых признаков, менструаций, возможность наступления и развития беременности.
3. Женские половые органы – внутренние (яичники, маточные трубы, матка, влагалище) и наружные (большие и малые половые губы, клитор, девственная плева).
4. Молочная железа – функция, расположение, внешнее строение, строение доли.
5. Мужские половые органы – внутренние (яичко, придаток яичка, семявыносящий проток, семенные пузырьки, предстательная железа, куперовы железы) и наружные (половой член, мошонка).

### МУЖСКАЯ ПОЛОВАЯ СИСТЕМА.

Мужские половые органы предназначены для созревания мужских половых клеток (сперматозоидов), выведения их в составе семенной жидкости (спермы) и образования мужских половых гормонов (андрогенов). Половые органы:

- наружные (половой член и мошонка)
- внутренние (яички с придатками, семявыносящие протоки, семенные пузырьки, предстательная железа, куперовы железы)

Яички (семенники) – testis – парные органы, расположенные в мошонке, в которых созревают сперматозоиды и половые гормоны – андрогены. Это железы смешанной секреции. Представляют собой овальные сплюснутые с боков тела, длиной 4 см, шириной 3 см, толщиной 2 см, массой 30 гр. К заднему краю яичка прилегает его придаток. Яичко снаружи покрыто беловатой плотной фиброзной оболочкой – белочная. У заднего края она образует утолщение – средостение яичка, от которого вперед отходят перегородки – трабекулы, разделяющие вещество яичка на доли – 250 – 300. Долька представляет собой конус, вершина которого обращена к средостению, а основание к белочной оболочке. Долька содержит 2 – 3 извитых семенных канальца, длиной 70 – 80 см, которые содержат сперматогенный эпителий. Общая длина всех канальцев 1 яичка - 400 м. У взрослого мужчины в канальцах образуются сперматозоиды. После средостения они переходят в прямые семенные канальцы, которые переплетаются между собой, образуя сеть яичка. Между извитыми семенными канальцами и в перегородках яичка находится интерстициальная ткань, вырабатывающая андрогены – клетки Лейдига. Из сети яичка начинаются 12 – 15 выносящих канальцев, которые переходят в придаток яичка - резервуар для сперматозоидов, где они хранятся и дозревают (активизируются). В придатке яичка имеется головка, тело и хвост.

Головка придатка яичка образована 12 – 15 выносящими канальцами, которые образуют проток придатка яичка. Он сильно извитой длиной 6 – 8 м, образует тело и хвост, переходящий в семявыносящий проток. Воспаление яичка – орхит; придатка яичка – эпидидимит.

Семявыносящий проток (ductus deferens) – парная трубка длиной 40 – 50 см. его стенка никогда не спадается и легко прощупывается в составе семенного канатика. Проток служит для выведения спермы. От хвоста придатка яичка проток идет в составе семенного канатика вверх, проходит через паховый канал, спускается по боковой стеке таза к дну мочевого пузыря и подходит к предстательной железе рядом с протоком противоположной стороны. Его конечный отдел около мочевого пузыря имеет расширение – ампулу длиной 3-4 см, диаметром – 1см. она сужается, входит в толщу предстательной железы и объединяется с выделительным протоком семенного пузырька. Стенка семявыносящего протока:

1. внутренняя – слизистая
2. средняя – гладкомышечная
3. наружная – адвентиция

Семенной пузырек (vesicula seminalis) – парный орган, расположенный в полости малого таза латерально от ампулы, сверху от предстательной железы и сбоку от мочевого пузыря. Представляет собой продолговатое тело длиной 5 см. это железа, секрет которой примешивается к сперме как питательная и защитная жидкость для сперматозоидов, разжижая сперму. Его полость состоит из извитых камер, содержащих белковую жидкость, входящую в состав спермы. Полость переходит в выделительный проток, соединяющийся с семявыносящим протоком, образуя семявыбрасывающий проток. Пройдя через предстательную железу, оба семявыбрасывающих протока открываются на семенном холмике в предстательной части мочеиспускательного канала.

Предстательная железа (prostate) – непарный железисто – мышечный орган, охватывающий начальную часть мочеиспускательного канала, секрет которого входит в состав спермы. Он необходим для стимуляции движения сперматозоидов. Железа расположена на дне малого таза под мочевым пузырем. Напоминает по форме орех каштана, основание которого направлено вверх, а верхушка – вниз к мочеполовой диафрагме, масса железы – 25 гр. Задняя поверхность железы обращена к прямой кишке, через которую ее и исследуют (пальпация). Железистая ткань группируется в комплексы – железки – альвеолярно – трубчатого строения. Они расположены в задней и боковых областях железы (30 – 40). Железистые ходы открываются в выводные предстательные протоки, которые открываются отверстиями в мочеиспускательный канал в области семенного холмика. Гладкая мышечная ткань заполняет переднюю часть железы и срастается с мышечной стенкой дна мочевого пузыря, входя в состав внутреннего непроизвольного сфинктера мочеиспускательного канала. При сокращении мышечная ткань способствует выделению секрета из долек и суживает мочеиспускательный канал, таким образом, удерживая прохождение мочи во время эякуляции.

Воспаление предстательной железы – простатит.

Булбоуретральная (куперова) железа (glandula bulbourethralis) – парный орган величиной с горошину, расположенный в толще мочеполовой диафрагмы (позади перепончатой части мочеиспускательного канала у конца луковицы пещеристого тела полового члена). Железа имеет альвеолярно – трубчатое строение. Выводные протоки открываются в просвет мочеиспускательного канала. Железы выделяют вязкую жидкость, защищающую слизистую оболочку мочеиспускательного канала от раздражения ее мочой.

Половой член (penis) – орган, служащий для выведения мочи и спермы. Части:

1. головка – утолщенная часть
2. тело – средняя часть
3. корень – задняя часть
4. шейка – суженная часть между головкой и телом

На головке полового члена имеется наружное отверстие мочеиспускательного канала. Верхнепередняя поверхность члена – спинка. Корень крепится к лобковым костям. Внутри полового члена расположены 2 пещеристых тела и 1 губчатое. Внутри губчатого тела проходит мочеиспускательный канал, который в головке имеет расширение – ладьевидная ямка. Тела покрыты белочной оболочкой, от которой внутрь отходят перегородки (трабекулы), разделяющие тела на полости (каверны), выстланные эндотелием. Они во время эрекции – возбужденного состояния полового члена – наполняются кровью, их стенки расправляются, что увеличивает объем и длину полового члена в 2 – 3 раза. Губчатое тело на концах утолщено. Заднее утолщение – луковица, переднее – головка полового члена. Кожа на головке плотно сращена с белочной оболочкой губчатого тела, на остальной части подвижна и растяжима. В области шейки полового члена она образует складку – крайняя плоть. В норме она охватывает головку полового члена и может смещаться. На задней поверхности головки полового члена имеется складка крайней плоти – уздечка. Под крайней плотью скапливается секрет, состоящий из остатков спермы и выделений желез – смегма. В больших количествах она может приобретать канцерогенные свойства, поэтому очень важно соблюдать гигиену половых органов. По гигиеническим, патологическим или религиозным причинам крайнюю плоть иногда удаляют - обрезание.

Мошонка (scrotum) – кожно – мышечный мешок, содержащий яички с придатками и начальные отделы семенных канатиков. Расположена книзу и сзади корня полового члена. В процессе эмбриогенеза она образуется путем выпячивания брюшной стенки и состоит из тех же слоев. По средней линии мошонки проходит шов от нижней поверхности полового члена до заднего прохода. Мошонка покрыта тонкой складчатой пигментированной кожей, покрытой волосками и снабженной потовыми железами. Внутри мошонки имеются 2 камеры, разделенные мышечной перегородкой, в которых находятся яички. Основная функция мошонки – поддержание температуры яичек на более низком уровне, чем температура тела (32 – 34), что является необходимым условием для сперматогенеза. Стенка мошонки:

- кожа
- мясистая оболочка (образует перегородку мошонки)
- наружная семенная фасция
- фасция мышцы, поднимающей яичко
- мышца, поднимающая яичко
- внутренняя семенная фасция

- влагалищная оболочка яичка – серозная (брюшина) – состоит из 2 пластинок, между которыми производная брюшины полость

Отсутствие 2 яичек в мошонке – крипторхизм, одного – монорхизм. После рождения мальчика необходим обязательный осмотр мошонки в том числе и при необходимости производится опускание яичка в мошонку (или обоих яичек) – операция низведения яичка (несколько минут).

Сперматозоиды образуются только в извитых семенных канальцах с 14 – 16 лет. Стадии образования сперматозоида:

- сперматогония
- сперматоцит 1 порядка
- сперматоцит 2 порядка
- сперматида – незрелый сперматозоид
- сперматозоид

Для образования сперматозоида из сперматогония необходимо 70 дней. Сперматозоид сохраняется в женских половых путях от 24 – 72 часов.

Объем выделенной семенной жидкости во время одного полового акта (коитус) – 2 – 6 мл. среда спермы слабощелочная. В 1 мл спермы содержится у здорового мужчины от 40 – 400 млн и более сперматозоидов. В маточные трубы попадает около 100, только один оплодотворяет яйцеклетку, остальные гибнут. При уменьшении количества сперматозоидов в сперме до 20 млн и менее способность к оплодотворению резко снижается.

Фазы полового цикла:

1. возбуждение – длительная фаза
2. плато – короткая фаза
3. оргазм – короткая фаза
4. спад – рефрактерный период – длительная фаза

У мужчин половой цикл протекает стереотипно. У женщин интенсивность и длительность полового цикла разнообразны, женщины способны испытывать множественные оргазмы во время коитуса. Считается нормой, если женщина не испытывает оргазм несколько раз подряд. У мужчин в фазе возбуждения наблюдается выпрямление и увеличение объема полового члена – эрекция. К ней приводят физические и психологические факторы (эротические мысли, сновидения, вид обнаженного женского тела). Важную роль в поддержании полового возбуждения играют скользкие движения полового члена при коитусе. В результате возбуждения сперма попадает в уретру – процесс начинается с сокращения придатка яичка и семявыносящего протока – эмиссия (испускание). Этот процесс происходит во время плато. Заключительный этап выброса спермы из мочеиспускательного канала – эякуляция. Во время нее опорожняется один каналец и затем зарастает. Во время нее возбуждение парасимпатических и симпатических волокон, иннервирующих половой член, достигает максимума. У мужчин момент эякуляции совпадает с оргазмом. Оргазм (orgas – пылая страстью) – высшая степень сладострастного ощущения. Это состояние охватывает весь организм в целом: при возбуждении частота сердечных сокращений – 125 ударов в минуту, при оргазме – 180; частота дыхания увеличивается до 40 экскурсий в минуту; значительно повышается АД; происходит выброс гормонов удовольствия – эндорфинов.

Лекция №42. Женская половая система.

Женские половые органы служат для роста и созревания яйцеклеток, вынашивания плода и образования женских половых гормонов. Классификация:

1. внутренние (яичники, матка, маточные трубы, влагалище)
2. наружные (половые губы, клитор)

Яичник (ovarium) – парная половая железа, вырабатывающая женские половые клетки и гормоны. Имеет форму сплющенного овального тела длиной 2,5 – 5,5 см, шириной 1,5 – 3 см, толщиной 2 см, массой 5 – 8 гр. Яичники располагаются в полости малого таза вертикально по обеим сторонам от матки, крепясь к заднему листку широкой связки матки брыжейкой. В этой области в яичник входят через желобовидное углубление сосуды и нервы – ворота яичника. К трубному концу яичника крепится бахромка маточной трубы, от маточного конца к матке отходит связка яичника. Брюшиной яичники не покрыты, их покрывает однослойный кубический эпителий, под которым имеется белочная оболочка. Паренхиму яичника делят на корковый и мозговой слои.

В мозговом слое содержатся сосуды и нервы, в корковом – большое количество первичных яичниковых фолликулов, содержащих зародышевые яйцеклетки. У новорожденной девочки в

обоих яичниках содержится 800000 первичных фолликулов. Затем происходит их рассасывание и к 13 – 14 годам в каждом яичнике остается по 10000 фолликулов. В этот период начинается поочередное созревание яйцеклеток. Первичные фолликулы превращаются в зрелые (граафовы пузырьки).

Клетки стенок созревших фолликулов выполняют функцию эндокринной железы, вырабатывая гормон эстроген (способствует созреванию фолликулов и развитию менструального цикла). Полость зрелого фолликула заполнена жидкостью, внутри которой плавает яйцеклетка.

Регулярно через 28 – 30 дней происходит разрыв зрелого фолликула, и с током жидкости выход яйцеклетки в полость брюшины – овуляция. Затем яйцеклетка подхватывается бахромками маточной трубы, где она дозревает. На месте лопнувшего фолликула развивается желтое тело – эндокринная железа (прогестерон, обеспечивающий развитие зародыша). Различают менструальное желтое тело и желтое тело беременности. Первое развивается, если оплодотворение яйцеклетки не произошло, оно функционирует около 2 недель. Второе образуется вследствие оплодотворения и функционирует всю беременность. После его атрофии – беловатое тело – рубец. С овуляцией тесно связана менструация – выделении из матки крови, продуктов распада клеток эпителия и неоплодотворенной яйцеклетки. Менструации в норме происходят у небеременных женщин через 28 – 30 дней и длятся 3 – 5 дней. Овуляции происходят посередине 2 циклов, т. е. на 14 дней раньше менструации. Если оплодотворения не произошло, яйцеклетка продвигается с помощью мерцательного эпителия маточной трубы в матку. К этому времени в матке происходит набухание эпителия и его отслоение. Матка увеличивается в размерах, заполняется жидкостью. На момент менструации эпителий отслаивается, разрываются кровеносные сосуды, начинается менструальное кровотечение. Яйцеклетка удаляется из полости матки с током крови в первые 1 – 2 дня. Затем эпителий матки и подлежащие слои восстанавливаются, и цикл повторяется. Обильные и очень болезненные менструации – гиперменорея – являются результатом патологии (разрастание эпителия матки за пределами матки в брюшной полости, который начинает кровоточить в момент менструации; гормональные нарушения; опухоли матки). Менструации заканчиваются к 45 – 50 годам – климактерический период. Он сопровождается прекращением овуляций, гормональным дисбалансом и комплексом симптомов: головные боли, угнетение психического состояния, тревога, депрессии, выпадение волос, остеопороз. Для избежания этих симптомов рекомендуется гормональная заместительная терапия (прием гормональных препаратов орально, гормональные пластыри, введение инъекций). До климакса успевает созреть 400 – 500 яйцеклеток. Возле яичника располагаются рудиментарные образования: придаток яичника – надъяичник (между листками брыжейки маточной трубы позади и латерально яичника), околяичник – придаток придатка (в брыжейке маточной трубы у трубного конца яичника), везикулярные привески – остатки первичной почки и ее протока (пузырьки на длинных ножках, содержащие прозрачную жидкость, расположенные латерально от яичника). Воспаление яичника – оофорит.

Матка (uterus, metra) – непарный полый мышечный орган, предназначенный для развития и вынашивания плода в период беременности и изгнания его при родах. Матка расположена в полости малого таза между мочевым пузырем спереди и прямой кишкой сзади. Имеет грушевидную форму и наклонена над мочевым пузырем. Части матки:

1. дно
2. тело
3. шейка
4. перешеек

Нижняя часть матки переходит в полость влагалища – влагалищная часть, верхняя часть – надвлагалищная. В полости матки имеется полость, которая со стороны дна сообщается с маточными трубами, а в области шейки матки переходит в канал шейки – цервикальный канал. Длина матки у взрослой нерожавшей женщины – 7 – 8 см, ширина – 4 см, толщина – 2-3 см, масса – 40 – 50 гр, у рожавших – 90 гр.

#### **Стенка матки:**

1. внутренняя – слизистая оболочка – эндометрий: 3 мм, выстлан цилиндрическим эпителием, содержащим маточные железы
2. средняя – гладкомышечная – миометрий: внутренний и наружный слои косопродольные, средний слой круговой; слои

тесно переплетаются и содержат большое количество кровеносных сосудов, имея хорошую иннервацию

3. наружная – серозная – периметрий: покрывает всю матку за исключением шейки

4. вокруг расположена околоматочная клетчатка – параметрий

#### **Связочный аппарат матки:**

- широкая
- круглая
- прямокишечно – маточная
- крестцово – маточная

Они парные и удерживают матку в изогнутом положении над передней поверхностью мочевого пузыря. Воспаление слизистой оболочки матки – эндометрит.

Маточная труба (tuba uterine, salpinx) – фаллопиева труба, яйцевод – трубчатое образование длиной 10 – 12 см, по которому яйцеклетка попадает в матку и где происходит оплодотворение и начальная стадия развития зародыша. Просвет трубы 2 – 4 мм. Трубы расположены в полости малого таза по бокам от матки в верхнем отделе широкой связки. Один конец маточной трубы соединен с маткой, другой расширен в воронку и обращен к яичнику. Части маточной трубы:

1. маточная (в стенке матки)
2. перешеек (самая узкая и толстостенная часть, расположенная между листками широкой связки матки)
3. ампула маточной трубы (происходит оплодотворение)
4. воронка (имеет на свободном конце узкие и длинные бахромки)

Через отверстие маточной трубы, матку и влагалище полость брюшины сообщается с внешней средой, поэтому для женщин особенно важно соблюдать гигиену половых органов. Стенка маточной трубы:

- слизистая оболочка (цилиндрический эпителий, имеющий реснички)
- гладкомышечная оболочка (продольный и круговой слой)
- серозная оболочка (часть брюшины, образующая широкую связку матки)

Воспаление маточной трубы – сальпингит. Хронические воспаления приводят к сужению и зарастанию (спайкам) в маточной трубе, которые препятствуют оплодотворению.

Влагалище (vagina, colpos) – орган совокупления. Представляет собой растяжимую фиброзно – мышечную трубку длиной 8 – 10 см. влагалище верхним концом начинается от шейки матки, спускается, проходит через мочеполовую диафрагму, а нижним концом открывается отверстием в преддверие влагалища. У девушек оно прикрыто полулунной или продырявленной пластинкой – девственная плева (gumen). Разрыв плевы при первом половом акте – дефлорация. Спереди влагалища расположен мочевой пузырь и мочеиспускательный канал, сзади – прямая кишка.

Стенка:

1. наружная – адвентиция (содержит большое количество эластических волокон)
2. средняя – гладкомышечная
3. внутренняя – слизистая (неороговевающий многослойный плоский эпителий, нет желез)

Слизистая оболочка образует многочисленные поперечные складки – морщины влагалища (2 мм). Клетки поверхностного слоя эпителия богаты гликогеном, который под влиянием микрофлоры влагалища распадается с образованием молочной кислоты – защитная функция, среда влагалища кислая. Воспаление влагалища – вагинит, кольпит.

Лобок (mons pubis) – содержит хорошо развитый жировой слой, покрыт волосами, сверху ограничен лобковой бороздой, по бокам – лобково – бедренными бороздами.

Большие половые губы (labia majora pudendi) – округлая парная кожная складка длиной 7-8 см, шириной 2-3 см. Содержат жировую ткань. Ограничивают с боков половую щель и соединяются верхней и нижней парой спаек.

Малые половые губы (labia minora pudendi) – парные продольные кожные складки. Они скрыты в половой щели и ограничивают преддверие влагалища. Состоят из соединительной ткани без жировой клетчатки. Их задние концы соединяются поперечной складкой – уздечкой половых губ, а верхние концы соединяются и образуют уздечку и крайнюю плоть клитора.

Преддверие влагалища (vestibulum vaginae) – пространство между малыми половыми губами. В него открываются отверстия мочеиспускательного канала, влагалища, больших и малых преддверных желез.

Большая железа преддверия (бартолинова железа) – (glandulae vestibularis maior) – парная железа, аналогичная бульбоуретральной железе мужчин, величиной с горошину. Расположены с каждой стороны малых половых губ. Выделяют слизеподобную жидкость, увлажняющую вход во влагалище.

Малые преддверные железы (glandulae vestibularis minores) – расположены в толще стенок преддверия влагалища.

Луковица преддверия (bulbus vestibuli) – по строению идентична губчатому телу полового члена. Луковица состоит из 2 частей, расположенных между клитором и наружным отверстием мочеиспускательного канала.

Клитор (clitoris) – пальцевидное возвышение длиной 2 – 4 см, расположенное спереди от малых половых губ. Клитор имеет головку. Тело и ножки, которыми он крепится к нижним ветвям лобковых костей. Тело покрыто белочной оболочкой – аналог полового члена.

Состоит из 2 пещеристых тел, которые также наполняются кровью в момент полового возбуждения, увеличивая клитор. Он содержит большое количество рецепторов и играет ведущую роль в половом возбуждении и оргазме у женщин.

Половой цикл женщин имеет специфические особенности. структура полового чувства мужчин и женщин качественно различны. Сексуальное чувство – сумма 2 составных частей:

1. духовный багаж личности
2. чувственное эротическое наслаждение

У мужчин в этой иерархии на первом месте стоит эротический компонент, у женщин – духовный. Глазами влюбляются мужчины, а ушами – женщины. Мужчине нужно тело женщины, а женщине – душа мужчины. По степени сексуального влечения женщины:

- фригидные (отсутствует чувственный компонент)
- чувственный компонент всплывает редко – нужна духовная настройка
- эротически настроенные
- обязательно добиваются оргазма (это не женщины с болезненным половым влечением)

Первая фаза полового цикла приводит рефлекторным и психогенным путем к изменению в наружных и внутренних половых органах женщины. Большие и малые половые губы переполняются кровью и увеличиваются. Клитор выбухает. Спустя 10 – 30 сек после возбуждения начинается выделение слизи через эпителий влагалища, которое расширяется и удлиняется. По мере возбуждения в нижней трети влагалища в результате местного застоя крови возникает сужение – мышечная оргастическая манжетка. Благодаря этому сужению и набуханию губ во влагалище образуется длинный канал, анатомическое строение которого создает оптимальные условия для возникновения оргазма у обоих партнеров. Во время оргазма наблюдаются рефлекторные сокращения мышечной манжетки – аналог эмиссии и эякуляции. Параллельно сокращается матка, и из цервикального канала выдавливается небольшое количество слизи. После полового акта влагалищная часть матки в течение 20 – 30 минут остается открытой и выдвинутой в полость влагалища для приема семени.

### **ОТЛИЧИЯ МУЖСКОЙ И ЖЕНСКОЙ ПРОМЕЖНОСТИ.**

Отверстие тазового выхода закрыто группой поперечно – полосатых мышц, которые образуют дно таза – промежность (perineum). Части:

- передняя – мочеполовая (половые органы, мочеиспускательный канал, влагалище, мышцы мочеполовой диафрагмы)
- задняя – заднепроходная (задний проход, наружный сфинктер заднего прохода, мышцы тазовой диафрагмы)

Основные мышцы тазового дна:

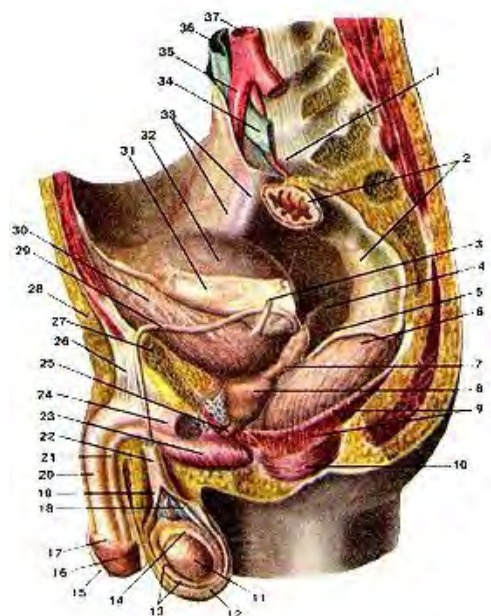
- мышца, поднимающая задний проход – основа тазовой диафрагмы – у женщин часть пучков ее образует сжиматель влагалища
- глубокая поперечная мышца промежности – основа мочеполовой диафрагмы
- поверхностная поперечная мышца промежности

Мужчинам свойственны:

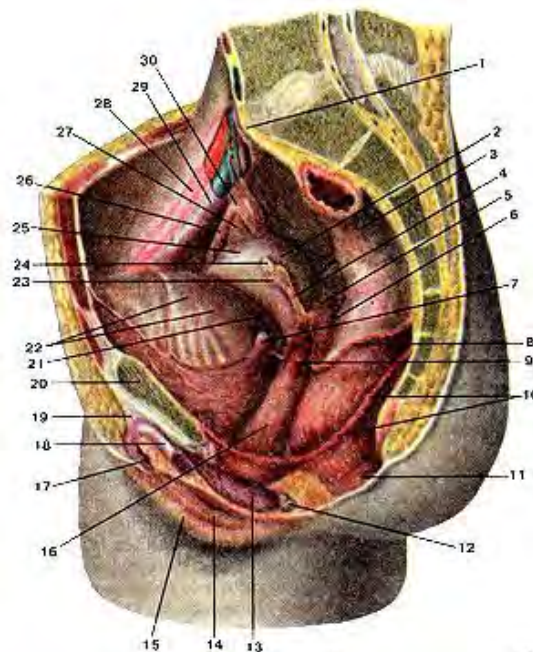


- седалищно – пещеристая мышца
- луковично - губчатая

Эти мышцы способствуют эрекции и продвижению спермы и мочи. Сверху мышцы тазового дна покрыты фасцией таза.



**Рис. 124.** Мужские половые органы. 1-мыс крестца; 2-прямая кишка (покрыта брюшиной); 3-моче-точник (левый); 4-прямокишечно-мочепузырная складка (правая); 5-прямокишечно-мочепузырное углубление; 6-прямая кишка (обнажена мышечная оболочка); 7-семенной пузырек (левый); 8-предстательная железа; 9-мышца, поднимающая задний проход; 10-наружный сфинктер заднего прохода; 11-яичко; 12-мошонка; 13-серозная (влагалищная) оболочка яичка; 14-придаток яичка; 15-крайняя плоть (полового члена); 16-головка полового члена; 17-венец головки; 18-семявыносящий проток; 19-внутренняя семенная фасция. 20-пещеристое тело полового члена; 21-губчатое тело полового члена; 22-семенной канатик; 23-луковича полового члена; 24-седалищно-пещеристая мышца; 25-нерепончатая часть мужского мочеиспускательного канала (мужской уретры); 26-связка, поддерживающая половой член; 27-лобковая кость; 28-подкожная клетчатка; 29-семявыносящий проток; 30-мочевой пузырь (мышечная оболочка); 31-брюшина; 32-мочевой пузырь; покрытый брюшиной; 33-наружные подвздошные артерия и вена; 34-левая общая подвздошная вена; 35-правая общая подвздошная артерия; 36-нижняя полая вена; 37-аорта.



**Рис. 125.** Женские половые органы. 1-мыс крестца; 2-матка; 3-прямая кишка; 4-широкая связка матки (отрезана); 5-прямокишечно-маточная складка; 6-прямокишечно-маточное углубление; 7-левый мочеточник; 8-брюшина (отрезана); 9-маточная артерия; 10-мышца, поднимающая задний проход; 11-наружный сфинктер заднего прохода; 12-большая железа преддверия (влагалища); 13-луковича преддверия; 14-малая половая губа; 15-большая половая губа; 16-влагалище; 17-клитор; 18-ножка клитора; 19-связка, поддерживающая клитор; 20-лоб-ковая кость; 21-мочепузырно-маточное углубление; 22-мочевой пузырь (покрыт брюшиной); 23-круглая связка матки (отрезана); 24-маточная труба; левая (отрезана); 25-дно матки; 26-маточная труба (правая); 27-яичник; 28-наружная подвздошная артерия; правая (покрыта брюшиной); 29-наружная подвздошная вена; левая (покрыта брюшиной); 30-воронка маточной трубы.

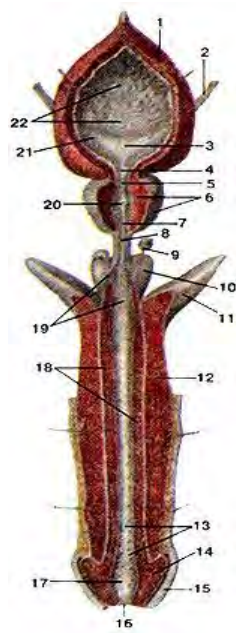


Рис. 126. Мужские половые органы. 1-мочевой пузырь; 2-мочеточник; 3-треугольник мочевого пузыря; 4-язычок пузыря; 5-внутреннее отверстие мочеиспускательного канала; 6-предстательная железа; 7-простатальная часть (мочеиспускательного канала); 8-перепончатая часть (мочеиспускательного канала); 9-бульбоуретральная железа; 10-луковица полового члена; 11-пещеристое тело полового члена; 12-лакуны мочеиспускательного канала; 14-головка полового члена; 15-крайняя плоть; 16-наружное отверстие мочеиспускательного канала; 17-ладьевидная ямка мочеиспускательного канала; 18-губчатое тело полового члена; 19-протоки бульбоуретральных желез; 20-семенной холмик; 21-отверстие правого мочеточника; 22-складки слизистой оболочки мочевого пузыря.

Рис. 127. Яичко и придаток яичка на продольном разрезе. 1-семенной канатик; 2-лозовидное сплетение 11 (венозное); 3-серозная полость; 4-средостение яичка; 5-внутренняя семенная фасция; 6-влагалищная оболочка яичка; 7-дольки яичка; 8-белочная оболочка яичка; 9-перегородочки яичка; 10-пазуха придатка яичка; 11-головка придатка яичка.

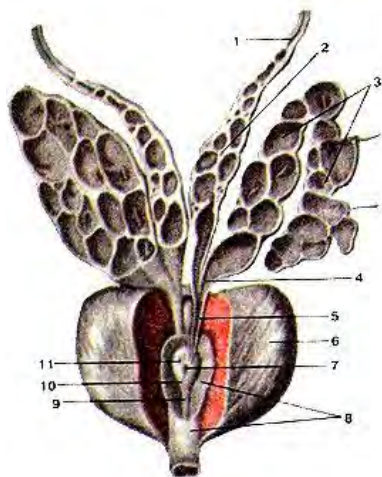
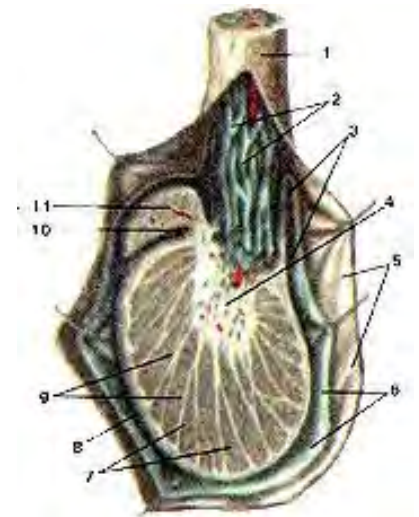


Рис. 128. Предстательная железа, семенные пузырьки и семявыносящие протоки.

1-семявыносящий проток; 2-ампула семявыносящего протока; 3-семенной пузырек; 4-выделительный проток семенной пузырька; 5-семявыбрасывающий проток; 6-предстательная железа; 7-мужская маточка; 8-мочеиспускательный канал; 9-ребень мочеиспускательного канала; 10-семенной холмик; 11-устье семявыбрасывающего протока.

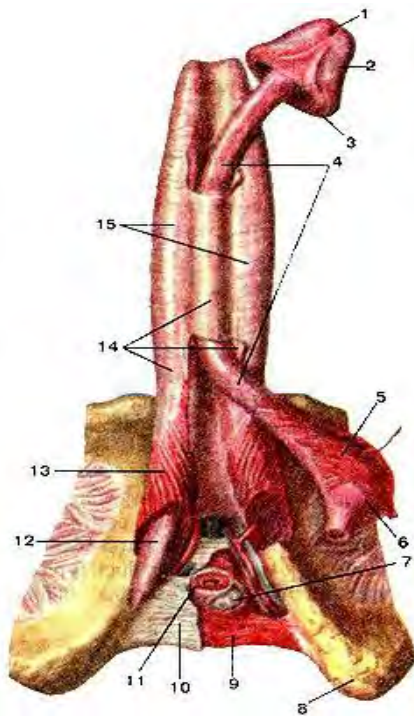


Рис. 129. Пещеристые и губчатое тела полового члена. 1- наружное отверстие мочеиспускательного канала; 2-головк: полового члена; 3-венеч головки; 4-губчатое тело полового члена; 5- луковично-пещеристая мышца; 6-луковица полового члена; 7- бульбоуретральная железа; 8-седалишный бугор; 9-глубокая поперечная мышца промежности; 10-нижняя фасция мочеполовой диафрагмы; 11-наружная мышца, сжимающая мочеиспускательный канал (наружный сфинктер мочеиспускательного канала); 12-ножка полового члена; 13-седалишно-пещеристая мышца; 14-глубокая фасция полового члена; 15-пещеристьк тела полового члена.

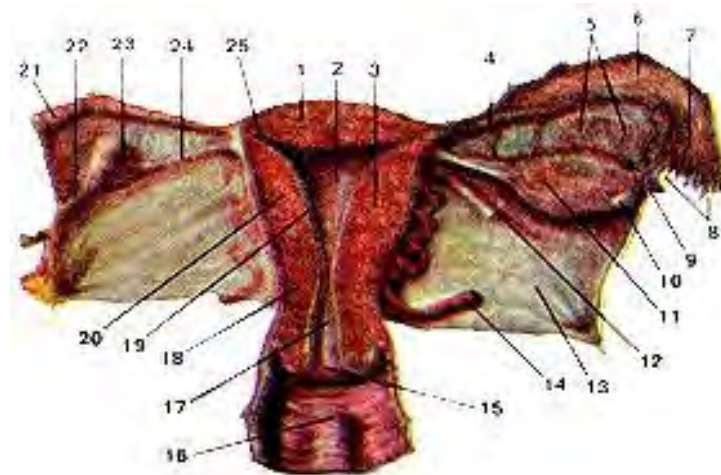


Рис. 130. Матка, маточная труба, влагалище. 1-дно матки; 2-полость матки; 3-тело матки; 4-перешеек маточной трубы; 5-придатки яичника (надъяичник); 6-ампула маточной трубы; 7-воронка маточной трубы; 8-бахромки маточной трубы; 9-пузырчатый привесок (околояичник); 10-пузырчатый яичниковый фолликул (правого яичника); 11-желтое тело; 12-круглая связка матки; 13-широкая связка матки; 14-маточная артерия; 15-отверстие матки; 16-влагалище (влагалищные морщины-складки); 17-канал шейки матки; 18-шейка матки; 19-слизистая оболочка (эндометрий); 20-мышечная оболочка (миометрий); 21-маточная труба (отрезана); 22-брыжейка яичника; 23-яичник (левый); 24-собственная связка яичника; 25-маточное отверстие трубы.



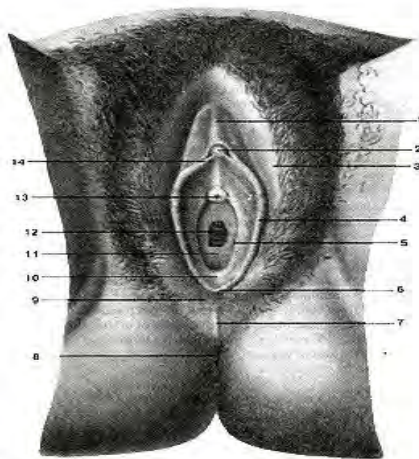


Рис. 131. Женские наружные половые органы. 1-крайняя плоть клитора; 2-головка клитора; 3-большая половая губа; 4-малая половая губа; 5-отверстие протока большой железы преддверия; 6-уздечка половых губ; 7-задняя спайка губ; 8-задний проход (анус); 9-промежность; 10-ямка преддверия влагалища; 11-девственная плева; 12-отверстие влагалища; 13-наружное отверстие мочеиспускательного канала; 14-уздечка клитора.

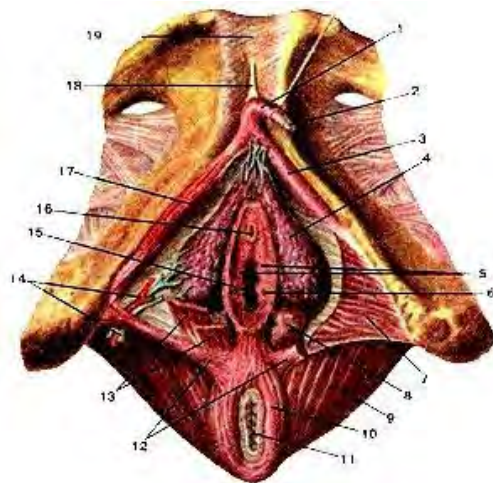


Рис. 132. Клитор, пещеристые тела клитора и луковицы преддверия. 1-тело клитора; 2-головка клитора; 3-ножка клитора; 4-луковица преддверия; 5-лоскутки девственной плевы; 6-отверстие протока большой железы преддверия; 7-глубокая поперечная мышца промежности; 8-большая железа преддверия; 9-мышца, поднимающая задний проход; 10-наружный сфинктер заднего прохода; 11-задний проход; 12-поверхностная поперечная мышца промежности; 13-луковично-губчатая мышца; 14-артерия и вена луковицы преддверия влагалища; 15-отверстие влагалища; 16-наружное отверстие мочеиспускательного канала; 17-седалищно-пещеристая мышца; 18-связка, поддерживающая клитор; 19-лобковый симфиз.

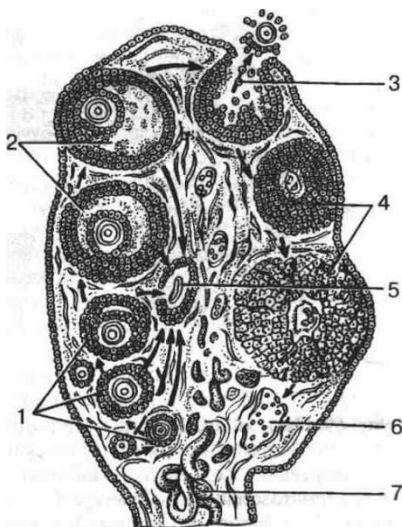


Рис. 133. Развитие фолликулов яичника. Овуляция, образование желтого тела: 1 — первичные (растущие) фолликулы; 2 — зрелые (пузырчатые) фолликулы (графовы пузырьки); 3 — овуляция; 4 — желтое тело; 5 — ятретическое тело; 6 — рубец на месте желтого тела; 7 — кровеносные сосуды

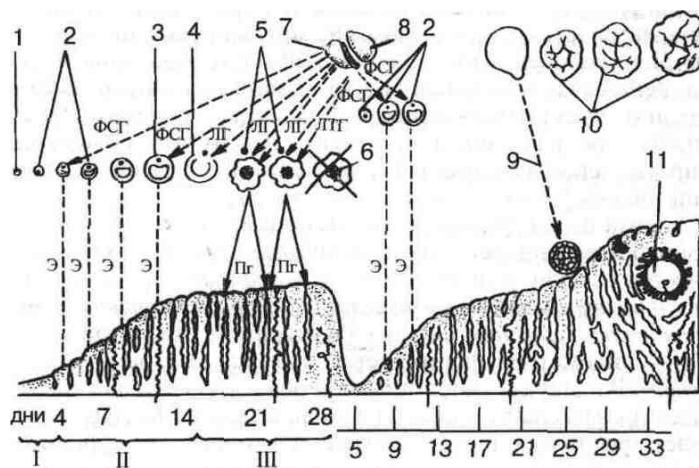


Рис. 134. Овариально-менструальный цикл: I – менструальная, II – постменструальная, III – предменструальная фазы; 1 – примордиальный фолликул в яичнике; 2 – первичные (растущие) фолликулы; 3 – зрелый (граафов) фолликул; 4 – овуляция; 5 – желтое тело в стадии расцвета; 6 – обратное развитие желтого тела; 7 – передняя доля гипофиза; 8 – задняя доля гипофиза; 9 – оплодотворение; 10 – желтое тело беременности; 11 – имплантированный зародыш. Стрелками показано действие фоллиотропина (ФСГ) на растущие фолликулы, лютропина (ЛГ) – на овуляцию и образование желтых тел, пролактина (ЛПГ) – на сформированное желтое тело, действие эстрогена (Э), стимулирующее рост эндометрия, на матку (постменструальная или пролиферативная фазы), прогестерона (Пг) – на эндометрий (предменструальная фаза)

### Последовательность появления половых признаков у мальчиков

Возраст, годы	Половые признаки
9-10	
10-11	Начало роста яичек и полового члена
11-12	Активность простаты, рост гортани
12-13	Значительный рост яичек и полового члена. Рост волос на лобке женского типа
13-14	Быстрый рост яичек и полового члена, узлообразное уплотнение околососковой области. Начало изменения голоса
14-15	Рост волос в подмышечных впадинах, дальнейшее изменение голоса, появление волос на лице, дальнейший рост яичек, пигментация мошонки, первая эякуляция
15-16	Созревание спермиев
16-17	Оволосение лобка (мужского типа). Рост волос по всему телу, появление сперматозоидов
17-21	Остановка роста скелета

### Таблица 5.2. Последовательность появления половых признаков у девочек

Возраст, годы	Половые признаки
9-10	Рост костей таза, округление ягодиц, незначительное приподнятое сосков
10-11	Куполообразное приподнятие молочной железы (так называемая стадия бутона). Появление волос на лобке
11-12	Изменения эпителия влагалища, увеличение внутренних и наружных половых органов
12-13	Развитие железистой ткани молочных желез и прилегающих к околососковому кружку участков: околососковая область, однако, продолжает преобладать, образуя на вершине молочной железы заостренный конус. Пигментация сосков. Щелочная реакция влагалищного секрета переходит в сильнокислую. Первые менструации
13-14	Рост волос в подмышечных впадинах. Менструации в большинстве случаев нерегулярные
14-15	Резкие изменения формы ягодиц и таза. Возможна беременность
15-16	Угри, более низкий голос, регулярные менструации
16-17	Обычно остановка роста скелета

## ЧАСТЬ 2. ПРАКТИЧЕСКАЯ ЧАСТЬ.

### ЗАДАНИЯ ДЛЯ ВЫПОЛНЕНИЯ КОНТРОЛЬНОЙ РАБОТЫ ПО ВАРИАНТАМ.

#### ВАРИАНТ 1.

**Задание 1. Письменно ответить на вопросы:**

1. Скелет человека – в целом. Строение и функции костей.
2. Анатомические строения полости рта (губы, щёки, язык)
3. Анатомическое строение, расположение, функции печени.
4. Анатомическое строение, расположение, функции зрительной сенсорной системы.
5. Строение и значение малого круга кровообращения.

**Задание 2. Заполните таблицу.** Миология. Общие вопросы анатомии и физиологии мышечной системы человека.

№	Название мышцы	Начальная точка	Точка прикрепления	Функции

**Задание 3. Составить презентацию на тему:**

Клетка. Определение. Строение (основные элементы клетки) их функции и значение. *(Правила оформления презентации см в приложении)*

**Задание 4. Выберите цифры правильного ответа из теста**

**1. Функцией, выполняемой рибосомой в клетке, является:**

- 1) выделительная 3) синтез белка 2) генерация энергии 4) передача генетической информации

**2. Сократительным аппаратом мышечной ткани является:**

- 1) миоцит 2) мышечное волокно 3) миофибрилла 4) нейрофибрилла

**3. Секреторный эпителий по-другому называется:**

- 1) голокринный 2) бокаловидный 3) апокринный 4) железистый

**4. Наличие большого количества минеральных солей в межклеточном веществе характерно для ткани:**

- 1) хрящевой 2) жировой 3) мышечной 4) костной

**5. Клетки пигментной ткани называются:**

- 1) ретикулоциты 2) меланоциты 3) липоциты 4) миоциты

**6. Синостоз осуществляется посредством:**

- 1) костной ткани 2) хрящевой ткани 3) связок 4) мышц

**7. Лордоз имеется в отделах позвоночника:**

- 1) шейном и поясничном 2) грудном и крестцовом 3) крестцовом и шейном 4) поясничном и грудном

**8. Какие анатомические образования расположены на проксимальном конце плечевой кости:**

- 1) мышцелок 2) борозда локтевого нерва 3) головка 4) латеральный надмыщелок

**9. На дистальном конце большеберцовой кости располагается:**

- 1) бугристость большеберцовой кости 3) латеральная лодыжка 2) медиальная лодыжка 4) линия камбаловидной мышцы

**10. Укажите мышцу, относящуюся к глубоким мышцам спины:**

- 1) верхняя задняя зубчатая 3) мышца, выпрямляющая позвоночник  
2) нижняя задняя зубчатая 4) ромбовидная

**11. К мимическим мышцам относятся:**

- 1) височные 2) щечные 3) латеральные крыловидные 4) медиальные крыловидные

**12. Большой круг кровообращения начинается:**

- 1) легочным стволом 2) аортой 3) полыми венами 4) легочными венами

**13. Митральный клапан сердца расположен:**

- 1) в правом предсердно-желудочковом отверстии 3) в левом предсердно-желудочковом отверстии 2) в устье легочного ствола 4) в устье легочной вены

**14. Большой круг кровообращения заканчивается:**

- 1) в левом предсердии 3) в левом желудочке 2) в правом желудочке 4) в правом предсердии

**15. От дуги аорты не отходит:**

- 1) левая общая сонная артерия 3) правая общая сонная артерия  
2) левая подключичная артерия 4) плечеголовный ствол

**16. От верхних конечностей лимфа оттекает в лимфатический ствол:**

- 1) яремный 2) подключичный 3) бронхосредостенный 4) межреберный

**17. Трахея не граничит с:**

- 1) дугой аорты 2) позвоночником 3) щитовидной железой 4) пищеводом 5) вилочковой железой

**18. Обмен газов между кровью и клетками называется:**

- 1) внутренним дыханием 3) легочной вентиляцией 2) внешним дыханием 4) ничего из перечисленного

**19. Боковые стенки полости рта образуют:**

- 1) губы 2) щеки 3) надподъязычные мышцы 4) твердое и мягкое небо

**20. Для слюны характерно:**

- 1) за сутки вырабатывается 800-1200 мл, бесцветная, реакция слабощелочная, состоит из воды, амилалитических ферментов, лизоцима, муцина  
2) за сутки вырабатывается 1,5 – 2,0 л, бесцветная, реакция слабощелочная, состоит из воды, хлоридов, соляной кислоты, лизоцима, муцина  
3) за сутки вырабатывается 800-1200 мл, цвет золотисто-желтый, реакция щелочная, состоит из воды, минеральных солей, пигментов, муцина  
4) за сутки вырабатывается 1,5 – 2,0 л, бесцветная, реакция кислая, состоит из воды, минеральных солей, лизоцима, муцина

**21. Желудочный сок имеет реакцию среды:**

- 1) нейтральную 2) кислую 3) щелочную 4) слабощелочную

**22. Основная функция толстого кишечника:**

- 1) всасывание продуктов расщепления углеводов 3) окончательное расщепление жиров  
2) окончательное расщепление белков 4) всасывание воды, формирование каловых масс

**23. Печень расположена:**

- 1) преимущественно в правом подреберье 3) позади желудка  
2) кпереди от желудка 4) преимущественно в левом подреберье

**24. Суточная потребность человека зрелого возраста в углеводах составляет:**

- 1) 50 – 70 г 2) 15 мг/кг веса 3) 85 – 90 г 4) 500 г

**25. Процесс усвоения организмом веществ и синтез более сложных веществ, который сопровождается потреблением энергии - это:**

- 1) анаболизм 2) катаболизм 3) метаболизм 4) диссимиляция

**26. Фактор, не влияющий на суточный диурез:**

- 1) питьевой режим 2) потребление соли 3) температура окружающей среды 4) режим питания

**27. Мочевой пузырь у женщин расположен:**

- 1) позади брюшины 3) между влагалищем и прямой кишкой 2) позади лобкового симфиза 4) на задней стенке брюшной полости

**Задание 5. Установите соответствие, выбрав из перечня отделов сердца и кровеносных сосудов (1-10) правильные и полные ответы на вопросы (а-п):**

1. левый желудочек	а) Отдел сердца – начало малого круга кровообращения.
2. левое предсердие	б) Отдел сердца – конец малого круга кровообращения.
3. правый желудочек	в) Артерия, по которой течет венозная кровь.
4. правое предсердие	г) Вены, по которым течет артериальная кровь.
5. аорта	д) Вены с венозной кровью.
6. легочный ствол	е) Отдел сердца – начало большого круга кровообращения.
7. полые вены	ж) Отдел сердца – конец большого круга кровообращения.
8. легочные вены	з) Сосуды, в которых артериальная кровь становится венозной.

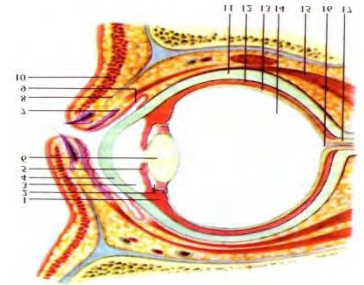


9. капилляры в легких	и) Сосуды, в которых венозная кровь становится артериальной.
10. капилляры в тканях	к) Отделы сердца, в которых происходит расслабление при выталкивании крови из сердца.
	л) Отделы сердца, в которых происходит сокращение при выталкивании крови из сердца.
	м) Сосуды с минимальным давлением крови.
	н) Сосуды с максимальным давлением крови.
	о) Сосуды с минимальной скоростью тока крови.
	п) Отделы сердца с самой толстой стенкой.

**Задание 6. Решите ситуационную задачу и запишите правильный ответ:**

Почему внутримышечные инъекции в ягодичную область следует делать в верхний наружный квадрат?

**Задание 7. Рассмотрите предложенный рисунок, сделайте необходимые обозначения.**



**ВАРИАНТ 2**

**Задание 1. Письменно ответить на вопросы:**

1. Скелет туловища: позвоночник, отделы, их характеристики, особенности строения позвонков, изгибы позвоночника, его функции.
2. Анатомическое строение зубов, их классификация, локализация, функции.
3. Анатомическое строение выделительной системы человека: почки, макроскопическое и микроскопическое строение почки, составные части нефрона, их значение для мочеобразования.
4. Анатомическое строение выделительной системы человека: мочеточники, мочевого пузыря, уретра (мужская, женская) - строение, расположение, функции.
5. Железы внутренней секреции: надпочечники - их строение, топография, вырабатываемые гормоны. Значение гормонов надпочечников для организма человека.

**Задание 2. Заполните таблицу. Мышцы груди. Классификация, локализация, места прикрепления, функции.**

№	Название мышцы	Начальная точка	Точка прикрепления	Функции

**Задание 3. Составить презентацию на тему:** Строение, виды, функция эпителиальной и мышечной ткани. *(Правила оформления презентации см в приложении)*

**Задание 4. Выберите цифры правильного ответа из теста**

**1. Функцией, выполняемой митохондриями в клетке, является:**

- 1) выделительная 3) синтез белка 2) генерация энергии 4) передача генетической информации

**2. Мезотелий выстилает:**

- 1) брюшину 2) кожу 3) склеру 4) интиму сосудов

**3. Для какого вида мышечной ткани характерен тонический тип сокращения:**

- 1) поперечнополосатой скелетной 3) гладкой  
2) поперечнополосатой сердечной и гладкой 4) поперечнополосатой сердечной

**4. Отростки нейронов, осуществляющие проведение нервных импульсов к телу клетки:**

- 1) аксон 2) эффектор 3) дендрит 4) нейрит





**3. Вид мышечной ткани, для которого характерно произвольное сокращение, контролируемое сознанием:**

- 1) поперечнополосатой скелетной                      3) поперечнополосатой сердечной  
2) гладкой    4) для всех видов мышечной ткани

**4. Вид ткани, клетки которой способны воспринимать раздражение и трансформировать его в возбуждение:**

- 1) нервная                      2) эпителиальная                      3) хрящевая                      4) мышечная

**5. Ткань, характеризующаяся обызвествлением межклеточного вещества:**

- 1) жировая                      2) ретикулярная                      3) пигментная                      4) костная

**6. Какие составные части имеются у позвонков:**

- 1) дуга                      2) тело                      3) суставные отростки                      4) все верно

**7. Какие части выделяют у каждого ребра:**

- 1) тело                      2) головку                      3) шейку                      4) все верно

**8. Какие анатомические образования располагаются на дистальном конце плечевой кости:**

- 1) головка мыщелка                      2) локтевой отросток                      3) венечный отросток                      4) блоковидная вырезка

**9. Турецкое седло расположено:**

- 1) на локтевой кости                      2) на большеберцовой                      3) на малоберцовой                      4) на клиновидной

**10. Укажите мышцу, относящуюся к глубоким мышцам спины:**

- 1) мышца, поднимающая лопатку                      3) поперечно-остистые мышцы  
2) ременная мышца головы и шеи                      4) широчайшая мышца спины

**11. К передней группе мышц плеча относится одна из мышц:**

- 1) двуглавая                      2) четырехглавая                      3) трехглавая                      4) пронатор

**12. Обменные сосуды:**

- 1) сглаживают пульсацию кровотока                      3) обуславливают артериальное давление  
2) депонируют кровь                      4) осуществляют обмен между кровью и тканями

**13. Большой круг кровообращения начинается:**

- 1) в левом предсердии                      3) в левом желудочке  
2) в правом желудочке                      4) в правом предсердии

**14. Шунтирующие сосуды:**

- 1) регулируют капиллярный кровоток                      3) сглаживают пульсацию кровотока  
2) обуславливают артериальное давление                      4) депонируют кровь

**15. Артерия, служащая для определения пульса:**

- 1) подмышечная                      2) плечевая                      3) локтевая                      4) лучевая

**16. Обонятельные клетки расположены в слизистой оболочке носового хода:**

- 1) верхнего                      2) нижнего                      3) среднего                      4) общего

**17. В состав корня легкого не входят:**

- 1) легочные вены                      4) лимфатические сосуды                      2) главные бронхи  
5) легочные артерии                      3) долевые бронхи

**18. Что является структурно-функциональной единицей легких:**

- 1) альвеола                      2) бронхиола                      3) ацинус                      4) долька                      5) сегмент                      6) альвеолярный ход

**19. Зевверху ограничен:**

- 1) мягким небом                      2) корнем языка                      3) надгортанником                      4) небными миндалинами

**20. К крупным слюнным железам относятся:**

- 1) небные                      2) околоушные                      3) язычные                      4) щечные

**21. Тонкий кишечник не имеет следующего отдела:**

- 1) тощая кишка                      2) 12-типерстная кишка                      3) подвздошная кишка                      4) ободочная кишка

**22. Акт дефекации возникает при движениях толстого кишечника:**

- 1) масс- сокращениях                      2) маятникообразных                      3) перистальтических                      4) систолических

**23. Для желчи характерно:**

- 1) в сутки вырабатывается около 1,5-2,0 л, бесцветная, реакция слабощелочная, состоит из воды, минеральных солей;

- 2) в сутки вырабатывается около 0,8-1,2 л, золотисто-желтого цвета, реакция щелочная, состоит из воды, минеральных солей, желчных кислот, желчных пигментов;  
 3) в сутки вырабатывается около 1,5-2,0 л, бесцветная, реакция слабокислая, состоит из воды, минеральных солей, хлоридов, муцина, лизоцима;  
 4) в сутки вырабатывается около 1,5-2,0 л, золотисто-желтого цвета, реакция кислая, состоит из воды, минеральных солей хлоридов, желчных кислот и пигментов, лизоцима;

**24. Основной обмен:**

- 1) выше у мужчин    2) выше у женщин    3) не зависит от пола

**25. Микроэлемент, входящий в состав гемоглобина и участвующий в тканевом дыхании:**

- 1) фтор    2) йод    3) бром    4) железо

**26. Анатомо-функциональная единица почек:**

- 1) чашечка    2) лоханка    3) нефрон    4) клубочек

**27. Длина женской уретры составляет примерно:** 1) 2 см    2) 4 см    3) 6 см    4) 7 см

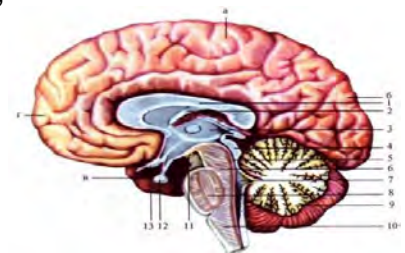
**Задание 5. Установите соответствие, подобрав к каждому термину (1-11) соответствующее определение (а-л):**

Термин:	Определение:
1) гомеостаз	а) недостаток тромбоцитов в крови
2) гематокрит	б) совокупность физиологических процессов, завершающихся остановкой кровотока при повреждении сосудов
3) эритропоэз	в) уменьшение числа лейкоцитов в периферической крови
4) СОЭ	г) процентное отношение объема форменных элементов к общему объему крови
5) лейкоцитоз	д) разрушение оболочки эритроцитов с выходом из них гемоглобина плазму
6) лейкопения	е) способность организма сохранять постоянство внутренней среды
7) лейкоцитарная формула	ж) образование форменных элементов крови
8) тромбопения	з) высота столба плазмы над эритроцитами (в мм) за единицу времени
9) гемопоэз	и) процентное соотношение различных форм лейкоцитов в крови
10) гемостаз	к) процесс синтеза эритроцитов
11) гемолиз	л) увеличение числа лейкоцитов в периферической крови

**Задание 6. Решите ситуационную задачу и запишите правильный ответ:**

При назначении антибиотиков широкого спектра действия, больным рекомендуется назначать поливитамины. Объясните это с физиологической точки зрения.

**Задание 7. Рассмотрите предложенный рисунок, сделайте необходимые обозначения:**



**ВАРИАНТ 4**

**Задание 1. Письменно ответить на вопросы:**

1. Грудная клетка, строение, функции.
2. Анатомическое строение, расположение, функции пищевода.
3. Анатомическое строение, расположение, функции вестибулярного аппарата.
4. Строение и значение большого круга кровообращения. Магистральные сосуды туловища, головы, верхних и нижних конечностей
5. Черепно мозговые нервы - I-XII пары, области иннервации.

**Задание 2. Заполните таблицу.** Мышцы головы. Жевательные и мимические мышцы. Классификация, локализация, места прикрепления, функции.

№	Название мышцы	Начальная точка	Точка прикрепления	Функции

**Задание 3. Составить презентацию на тему:** Анатомическое строение, функции кожи. Придатки кожи. Кожная чувствительность. *(Правила оформления презентации см в приложении)*

**Задание 4. Выберите цифры правильного ответа из теста**

**1. Углеводом, входящим в состав ДНК, является:**

- 1) дезоксирибоза    2) галактоза    3) глюкоза    4) рибоза

**2. Структурно-функциональной единицей скелетной мышечной ткани является:**

- 1) миоцит    2) кардиомиоцит    3) мышечное волокно    4) миофибрилла

**3. Вид мышечной ткани, для которого характерно произвольное сокращение, неконтролируемое сознанием:**

- 1) поперечнополосатой скелетной и гладкой    3) гладкой  
2) поперечнополосатой сердечной и гладкой    4) поперечнополосатой сердечной и скелетной

**4. Клетки, разрушающие костную ткань:**

- 1) остециты    2) остеокласты    3) остеофаги    4) остеобласты

**5. Ретикулоциты, лимфоциты, меланоциты являются клетками:**

- 1) эпителиальной ткани    2) соединительной    3) мышечной ткани    4) нервной

**6. Какие отростки имеются у позвонков:**

- 1) клювовидные    2) акромиальные    3) венечные    4) суставные

**7. Медиальный шиловидный отросток расположен на кости:**

- 1) локтевой    2) большеберцовой    3) малоберцовой    4) клиновидной

**8. Какие из перечисленных костей не имеют шиловидный отросток:**

- 1) плечевая    2) локтевая    3) лучевая    4) височная

**9. Какие отросток отсутствует у височной кости:**

- 1) шиловидный    2) сосцевидный    3) лобный    4) скуловой

**10. К глубокому слою мышц груди не относятся:**

- 1) подреберные мышцы    3) внутренние межреберные мышцы  
2) наружные межреберные мышцы    4) малые грудные мышцы

**11. К передней группе мышц предплечья относится одна из мышц:**

- 1) длинный лучевой разгибатель запястья    2) лучевой сгибатель запястья  
3) короткий лучевой разгибатель запястья    4) разгибатель пальцев

**12. Двухстворчатый клапан локализуется:**

- 1) в правом предсердно-желудочковом отверстии    3) в устье аорты  
2) в левом предсердно-желудочковом отверстии    4) в устье легочной вены

**13. Малый круг кровообращения начинается:**

- 1) в левом предсердии    3) в левом желудочке  
2) в правом желудочке    4) в правом предсердии

**14. Количество слоев стенки сердца:**

- 1) четыре    2) три    3) два    4) один

**15. К артериям верхней конечности не относится:**

- 1) подмышечная    2) подключичная    3) локтевая    4) лучевая

**16. Венозное сплетение расположено в слизистой оболочке нового хода:**

- 1) верхнего 2) нижнего 3) среднего 4) общего

**17. Чихание возникает при раздражении слизистой оболочки:**

- 1) полости носа 2) трахеи 3) гортани 4) бронхов

**18. Часть легкого, соответствующая одному сегментарному бронху и его разветвлениям – это:** 1) доля легкого 2) доля легкого 3) бронхолегочный сегмент 4) ацинус

**19. Как называется верхняя выпуклая поверхность языка:**

- 1) спинка 2) верхушка 3) тело 4) борозда

**20. Глоточные миндалины располагаются:**

- 1) вокруг трубных отверстий 3) в области свода носоглотки  
2) на корне языка 4) между передними и задними небными дужками

**21. Пилорический сфинктер отделяет:**

- 1) 12-типерстную кишку от тощей 3) желудок от 12-типерстной  
2) желудок от пищевода 4) тонкую кишку от толстой

**22. Продуктами расщепления жиров являются:**

- 1) моносахариды 2) аминокислоты 3) ферменты 4) глицерин и жирные кислоты

**23. К функциям желчи не относится:**

- 1) активация ферментов  
2) облегчение всасывания жиров и жирорастворимых витаминов  
3) эмульгирование жиров  
4) усиление сокоотделения в кишечнике  
5) активация перистальтики кишечника  
6) расщепление жиров

**24. Причиной гиповитаминоза не является:**

- 1) физическая нагрузка 3) нарушение всасываемости жиров  
2) недостаток витаминов в пище 4) нарушение деятельности микрофлоры

**25. Суточная потребность человека зрелого возраста в белках составляет:**

- 1) 15 мг/кг веса 2) 85 – 90 г 3) 500 г 4) 50 – 70 мг

**26. Процесс распада сложных органических соединений, протекающий с выделением энергии:**

- 1) анаболизм 2) катаболизм 3) метаболизм 4) ассимиляция

**27. Орган, не участвующий в выделении конечных продуктов обмена:**

- 1) мочевой пузырь 2) почки 3) кожа 4) легкие

**Задание 5. Установите соответствие, выбрав из перечня отделов сердца и кровеносных сосудов (1-10) правильные и полные ответы на вопросы (а-п):**

1. левый желудочек	а) Отдел сердца – начало малого круга кровообращения.
2. левое предсердие	б) Отдел сердца – конец малого круга кровообращения.
3. правый желудочек	в) Артерия, по которой течет венозная кровь.
4. правое предсердие	г) Вены, по которым течет артериальная кровь.
5. аорта	д) Вены с венозной кровью.
6. легочный ствол	е) Отдел сердца – начало большого круга кровообращения.
7. полые вены	ж) Отдел сердца – конец большого круга кровообращения.
8. легочные вены	з) Сосуды, в которых артериальная кровь становится венозной.
9. капилляры в легких	и) Сосуды, в которых венозная кровь становится артериальной.
10. капилляры в тканях	к) Отделы сердца, в которых происходит расслабление при выталкивании крови из сердца.
	л) Отделы сердца, в которых происходит сокращение при выталкивании крови из сердца.
	м) Сосуды с минимальным давлением крови.
	н) Сосуды с максимальным давлением крови.
	о) Сосуды с минимальной скоростью тока крови.

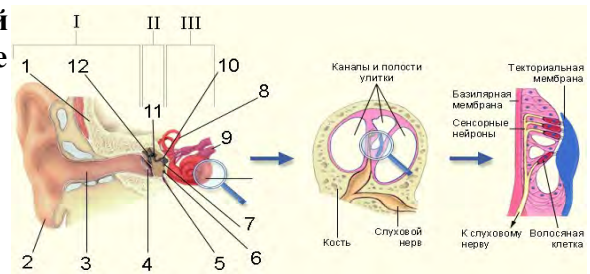


п) Отделы сердца с самой толстой стенкой.

**Задание 6. Решите ситуационную задачу и запишите правильный ответ:**

У студентов после ответа на экзамене определили содержание глюкозы в крови. По данным биохимического исследования обнаружено повышение содержания глюкозы в крови в пределах допустимых колебаний. Дайте физиологическое обоснование выявленной гипергликемии.

**Задание 7. Рассмотрите предложенный рисунок, сделайте необходимые обозначения.**



### ВАРИАНТ 5

**Задание 1. Письменно ответить на вопросы:**

1. Скелет головы; отделы; строение и функции костей черепа.
2. Анатомическое строение, расположение, функции желудка (отделы, отверстия, кривизны, строение стенки).
3. Железы внутренней секреции: поджелудочная железа. Инкреты и их физиологическое значение.
4. Анатомическое строение головного мозга. Полушария, доли мозга. Мозжечок - строение, функции.
5. Анатомическое строение, расположение, функции гортани и трахеи.

**Задание 2. Заполните таблицу. Мышцы шеи. Классификация, локализация, места прикрепления, функции.**

№	Название мышцы	Начальная точка	Точка прикрепления	Функции

**Задание 3. Составить презентацию на тему: анатомия и физиология мужской половой системы. Мужские гонады - положение, строение, вырабатываемые гормоны, функции. (Правила оформления презентации см в приложении)**

**Задание 4. Выберите цифры правильного ответа из теста**

1. Ген несет информацию: 1) о синтезе молекулы белка 2) об образовании органа 3) об образовании организма 4) об образовании тканей
2. Структурно-функциональной единицей гладкой мышечной ткани является: 1) миоцит 2) кардиомиоцит 3) мышечное волокно 4) миофибрилла
3. Возбуждение от тела нейрона проводится: 1) по дендриту 2) по рецептору 3) по аксону 4) по эффектору
4. Каким видом хряща образованы реберные хрящи: 1) гиалиновым 2) эластическим 3) волокнистым 4) фиброзным
5. Полуподвижное соединение костей называется: 1) гемартроз 2) синартроз 3) диартроз 4) полиартроз
6. Какие анатомические образования характерны для позвонков шейного отдела позвоночника: 1) отверстие в поперечных отростках, передний и задний бугорки на поперечных отростках, раздвоенные на конце остистые отростки 2) реберные ямки на телах позвонков, реберные полуямки на телах позвонков, круглое позвоночное отверстие, длинные остистые отростки, направленные кзади и книзу, черепицеобразно налегающие друг на друга

3) сосцевидный отросток, массивное тело бобовидной формы, массивные короткие остистые отростки, сагиттальное расположение верхних и нижних суставных отростков

**7. Латеральный шиловидный отросток расположен на кости:**

- 1) большеберцовой 2) височной 3) локтевой 4) лучевой

**8. Какие кости относятся к поясу нижней конечности:**

- 1) тазовая кость 2) тазовая и бедренная кость 3) крестец 4) крестец и тазовая кость

**9. Какое образование не характерно для решетчатой кости:**

- 1) перпендикулярная пластинка 3) решетчатый лабиринт  
2) глазничная пластинка 4) продырявленная пластинка

**10. Какие мышцы не входят в состав брюшного пресса:**

- 1) прямая мышца живота 3) внутренняя косая мышца живота  
2) большая поясничная мышца 4) поперечная мышца живота

**11. К задней группе мышц плеча относится одна из мышц:**

- 1) двуглавая 2) четырехглавая 3) трехглавая 4) плечевая

**12. Трехстворчатый клапан локализуется:**

- 1) в правом предсердно-желудочковом отверстии 3) в устье аорты  
2) в левом предсердно-желудочковом отверстии 4) в устье легочной вены

**13. Резистивные сосуды:**

- 1) регулируют капиллярный кровоток 3) сглаживают пульсацию кровотока  
2) обуславливают артериальное давление 4) депонируют кровь

**14. Капилляры выполняют функцию:**

- 1) обуславливают артериальное давление 3) сглаживают пульсацию кровотока  
2) осуществляют обмен между кровью и тканями 4) депонируют кровь

**15. Артерия, питающая нисходящую и сигмовидную части ободочной кишки и верхнюю часть прямой кишки:**

- 1) верхняя брыжеечная 2) селезеночная 3) нижняя брыжеечная 4) кишечная

**16. Бифуркация трахеи проецируется на позвоночник на уровне:**

- 1) IV – VI шейных позвонков 3) IV – VII шейных позвонков  
2) IV – VII грудных позвонков 4) IV – V грудных позвонков

**17. Какое из перечисленных анатомических образований соединяет пищевод с гортанью:**

- 1) носоглотка 2) ротоглотка 3) гортаноглотка 4) никакое

**18. Укажите структуры, которые не входят в состав альвеолярного дерева:**

- 1) респираторные бронхиолы 2) конечные бронхиолы 3) альвеолярные ходы 4) альвеолярные мешочки

**19. Как называется совокупность лимфоидных фолликулов на корне языка:**

- 1) сосочки 2) язычная миндалина 3) небные миндалины 4) надгортанник

**20. Желудок в своем строении не имеет:**

- 1) пилорического отдела 2) верхушки 3) кардиального отдела 4) дна 5) свода

**21. Реакция кишечного сока:**

- 1) кислая 2) нейтральная 3) щелочная 4) слабокислая

**22. Продуктами расщепления белков являются:**

- 1) моносахариды 2) аминокислоты 3) ферменты 4) глицерин и жирные кислоты

**23. Причиной гиповитаминоза не является:**

- 1) физическая нагрузка 3) нарушение всасываемости жиров  
2) недостаток витаминов в пище 4) нарушение деятельности микрофлоры

**24. В пище животного происхождения преобладают:**

- 1) белки 2) жиры 3) углеводы 4) витамины

**25. Патологическое состояние, возникающее при недостаточном содержании в пище того или иного витамина, называется:** 1) авитаминоз 2) гиповитаминоз 3) гипervитаминоз 4) дисбактериоз

**26. Количество первичной мочи, вырабатываемое почками за сутки:**

- 1) 15 л 2) 150 л 3) 1500 л 4) 1,5 – 2 л

**27. В состав почечной ножки не входят:**

1) мочеточник 2) нервы 3) лимфатические сосуды 4) почечная вена

**Задание 5. Установите соответствие, подобрав к каждому термину (1-11) соответствующее определение (а-л):**

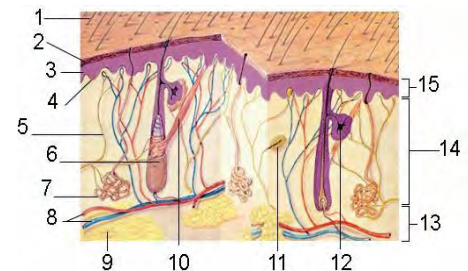
Термин:	Определение:
1) гомеостаз	а) недостаток тромбоцитов в крови
2) гематокрит	б) совокупность физиологических процессов, завершающихся остановкой кровотока при повреждении сосудов
3) эритропоэз	в) уменьшение числа лейкоцитов в периферической крови
4) СОЭ	г) процентное отношение объема форменных элементов к общему объему крови
5) лейкоцитоз	д) разрушение оболочки эритроцитов с выходом из них гемоглобина плазму
6) лейкопения	е) способность организма сохранять постоянство внутренней среды
7) лейкоцитарная формула	ж) образование форменных элементов крови
8) тромбопения	з) высота столба плазмы над эритроцитами (в мм) за единицу времени
9) гемопоэз	и) процентное соотношение различных форм лейкоцитов в крови
10) гемостаз	к) процесс синтеза эритроцитов
11) гемолиз	л) увеличение числа лейкоцитов в периферической крови

**Задание 6. Решите ситуационную задачу и запишите правильный ответ:**

Чем можно объяснить то, что правая почка расположена на 1-1,5 см ниже левой?

**Задание 7. Рассмотрите рисунок «Строение кожи».**

Сделайте обозначения.

**ВАРИАНТ 6****Задание 1. Письменно ответить на вопросы:**

1. Анатомическое строение, расположение, функции тонкого кишечника - (отделы, строение стенок). Расположение по отношению к брюшине.
2. Железы внутренней секреции: вилочковая железа - строение, расположение, вырабатываемые гормоны, значение для организма.
3. Спинномозговые нервы - строение, функции, области иннервации, сплетения.
4. Анатомическое строение, расположение, функции лёгких - форма, корень легкого, границы долей, сегменты. Строение бронхиального дерева. Сегментарное строение легких. Ацинус.
5. Лимфатическая система: состав и свойства лимфы; лимфоузлы, их локализация.

**Задание 2. Заполните таблицу. Мышцы спины. Классификация, локализация, места прикрепления, функции.**

№	Название мышцы	Начальная точка	Точка прикрепления	Функции

**Задание 3. Составить презентацию на тему:** Физиология сердца: основные физиологические свойства сердечной мышцы, внешние проявления деятельности сердца; ритм сердца и факторы, влияющие на него; показатели сердечной деятельности; регуляция деятельности сердца.



**20. В желудке циркулярный мышечный слой хорошо выражен в области:**

- 1) пилорического отдела 2) кардиального отдела 3) малой кривизны 4) дна

**21. Продвижению пищи по тонкому кишечнику способствуют движения:**

- 1) маятникообразные движения 3) ритмическая сегментация  
2) перистальтические сокращения 4) масс –сокращения

**22. Продуктами расщепления углеводов являются:**

- 1) моносахариды 2) аминокислоты 3) ферменты 4) глицерин и жирные кислоты

**23. К водорастворимым витаминам относят:**

- 1) витамины группы В 2) витамин А 3) витамин Е 4) витамин Д

**24. При дефиците данного витамина увеличивается время свертывания крови, отмечаются подкожные и внутримышечные кровоизлияния:**

- 1) витамин К 2) витамин А 3) витамин С 4) витамин Д

**25. К водорастворимым витаминам не относят:**

- 1) витамины группы В 2) витамин С 3) витамин Е 4) витамин РР

**26. Верхняя граница почек расположена на уровне:**

- 1) верхней границе таза 2) 11-12 ребра 3) 2-3 поясничного позвонка

**27. Мужская уретра имеет длину:** 1) 6 - 7 см 2) 10 -12 см 3) 3-4 см 4) 18-23 см

**Задание 5. Установите соответствие подбрав для каждого круга кровообращения (1-3) характерные признаки (а-к):**

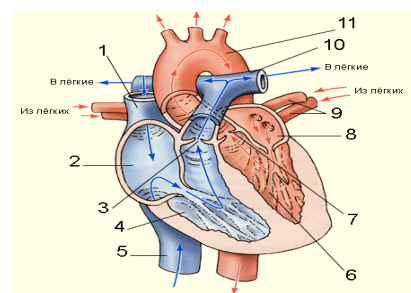
1. большой круг кровообращения	а) Начинается в правом желудочке
2. малый круг кровообращения	б) Начинается в левом желудочке
3. коронарный круг кровообращения	в) Предназначен для кровоснабжения сердечной мышцы
	г) Начинается аортой
	д) Обеспечивает восстановление газового состава крови
	е) Начинается легочным стволом
	ж) Обеспечивает обмен веществ между кровью и тканями
	з) Заканчивается в правом предсердии
	и) Заканчивается в левом предсердии
	к) Начинается правой и левой венечными артериями

**Задание 6. Решите ситуационную задачу и запишите правильный ответ:**

В какой из главных бронхов чаще попадают инородные тела? Почему?

**Задание 7.** Рассмотрите строение сердца.

К рисунку сделайте обозначения.



ВАРИАНТ 7.

**Задание 1.** Письменно ответить на вопросы:

1. Анатомическое строение, расположение, функции толстого кишечника (отделы, строение стенок), Основные функции. Расположение по отношению к брюшине.
2. Железы внутренней секреции: паращитовидные железы - строение, расположение, вырабатываемые гормоны, значение для организма.
3. Оболочки головного и спинного мозга - их функции. Межоболочечные пространства. Цереброспинальная жидкость, ее функции.
4. Анатомическое строение, расположение, функции полости носа.
5. Средостение - расположение, функции.

**Задание 2. Заполните таблицу.** Мышцы живота. Классификация, локализация, места прикрепления, функции.

№	Название мышцы	Начальная точка	Точка прикрепления	Функции

**Задание 3. Составить презентацию на тему:** Анатомия и физиология женской половой системы. Женские гонады - положение, строение, вырабатываемые гормоны, функции. Физиология процессов репродукции. Менструальный цикл. *(Правила оформления презентации см в приложении)*

**Задание 4. Выберите цифры правильного ответа из теста**

**1. Одной из основных функций эндоплазматической сети в клетке является:**

- 1) синтез липидов, белков, углеводов
- 2) пищеварительная
- 3) депо кальция
- 4) передача генетической информации

**2. Однослойный плоский эпителий выстилает:**

- 1) слизистую желудка
- 2) слизистую бронхов
- 3) серозные оболочки
- 4) каналы почек

**3. Чувствительное окончание нервного волокна называется:**

- 1) рецептором
- 2) аксоном
- 3) дендритом
- 4) нейритом

**4. Структурно – функциональной единицей компактной костной ткани является:**

- 1) остеоцит
- 2) остеокласт
- 3) трабекулы
- 4) остеон

**5. Неподвижное соединение костей называется:**

- 1) гемартроз
- 2) синартроз
- 3) диартроз
- 4) полиартроз

**6. Какие из перечисленных костей принимают участие в образовании скелета туловища:**

- 1) грудина
- 2) ключица
- 3) лопатка
- 4) тазовые кости

**7. Какие анатомические образования характерны для ключицы:**

- 1) тело
- 2) грудинный конец
- 3) акромиальный конец
- 4) все верно

**8. Латеральная лодыжка расположена на кости:**

- 1) локтевой
- 2) большеберцовой
- 3) малоберцовой
- 4) клиновидной

**9. Укажите функции, которые выполняют скелетные мышцы:**

- 1) удерживают тело в равновесии
- 2) формируют мимику
- 3) осуществляют дыхательные движения
- 4) все перечисленное верно

**10. Какая из мышц не относится к надподъязычным мышцам:**

- 1) челюстно-подъязычная
- 2) двубрюшная
- 3) шило-подъязычная
- 4) щито-подъязычная

**11. Какая из мышц не относится к поверхностному слою передней группы мышц предплечья:**

- 1) поверхностный сгибатель пальцев
- 2) локтевой сгибатель запястья
- 3) квадратный пронатор
- 4) лучевой сгибатель запястья

**12. Большой круг кровообращения заканчивается:**

- 1) легочным стволом
- 2) легочными венами
- 3) аортой
- 4) полыми венами

**13. Внутренний слой стенки сердца называется:**

- 1) эндокард
- 2) миокард
- 3) перикард
- 4) эпикард

**14. Коронарные артерии отходят от:**

- 1) устья аорты
- 2) левого предсердия
- 3) легочной артерии
- 4) левого желудочка

**15. В верхнюю полую вену не оттекает кровь от следующих структур:**

- 1) голова
- 2) шея
- 3) верхняя конечность
- 4) нижняя конечность

**16. Для дыхательных путей не характерна следующая функция:**

- 1) увлажняющая      2) обменная      3) очистительная      4) согревающая

**17. Звук образуется при:**

- 1) вибрации голосовых связок      3) движениях мышц лица и языка  
2) изменении формы голосовой щели      4) ни при каком из этих движений

**18. В преддверии носа расположены железы:**

- 1) серозные      2) слизистые      3) потовые      4) сальные

**19. Какие зубы прорезываются в первую очередь:**

- 1) малые коренные      2) внутренние нижние резцы      3) клыки      4) большие коренные

**20. Продольные складки слизистой желудка образуют «большую дорожку» в области:**

- 1) большой кривизны      2) малой кривизны      3) тела      4) дна

**21. Перемешиванию химуса в тонком кишечнике способствуют движения:**

- 1) маятникообразные движения      3) ритмическая сегментация  
2) перистальтические сокращения      4) масс – сокращения

**22. Поджелудочная железа расположена:**

- 1) преимущественно в правом подреберье      3) позади желудка  
2) впереди от желудка      4) преимущественно в левом подреберье

**23. Суточная потребность человека зрелого возраста в жирах составляет:**

- 1) 150 мг      2) 500 г      3) 15 мг/кг веса      4) 70 – 80 г

**24. Заболевания, вызванные избыточным употреблением витаминов, называются:**

- 1) авитаминоз      2) гиповитаминоз      3) гипervитаминоз      4) дисбактериоз

**25. Оболочкой почки не является:**

- 1) фиброзная капсула      2) почечная фасция      3) жировая капсула      4) корковая капсула

**26. В состав вторичной мочи входят:**

- 1) аминокислоты      2) соли      3) форменные элементы крови      4) белки      5) глюкоза

**27. Вместимость мочевого пузыря составляет:** 1) 200-300 мл      2) 1,5 л      3) 500-700 мл      4) 1 л

**Задание 5. Установите соответствие, подобрав к каждому термину (1-11) соответствующее определение (а-л):**

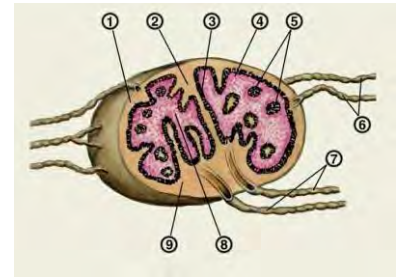
Термин:	Определение:
1) гомеостаз	а) недостаток тромбоцитов в крови
2) гематокрит	б) совокупность физиологических процессов, завершающихся остановкой кровотечения при повреждении сосудов
3) эритропоэз	в) уменьшение числа лейкоцитов в периферической крови
4) СОЭ	г) процентное отношение объема форменных элементов к общему объему крови
5) лейкоцитоз	д) разрушение оболочки эритроцитов с выходом из них гемоглобина плазму
6) лейкопения	е) способность организма сохранять постоянство внутренней среды
7) лейкоцитарная формула	ж) образование форменных элементов крови
8) тромбопения	з) высота столба плазмы над эритроцитами (в мм) за единицу времени
9) гемопоэз	и) процентное соотношение различных форм лейкоцитов в крови
10) гемостаз	к) процесс синтеза эритроцитов
11) гемолиз	л) увеличение числа лейкоцитов в периферической крови

**Задание 6. Решите ситуационную задачу и запишите правильный ответ:**



Известно, что при одной и той же температуре воздуха человек быстрее зябнет в сылотную погоду, чем в сухую. Обоснуйте этот факт с позиции терморегуляции. Запишите основные способы теплоотдачи.

**Задание 7. Изучите строение лимфатического узла. Сделайте обозначение к рисунку.**



## ВАРИАНТ 8

**Задание 1. Письменно ответить на вопросы:**

1. Скелет свободной нижней конечности.
2. Анатомическое строение, расположение, функции слюнных желез. Состав слюны. Механизмы выделения слюны. Участие слюны в процессе пищеварения (пищеварение в полости рта).
3. Брюшина (листки). Отношение органов брюшной полости к брюшине.
4. Анатомическое строение, расположение, функции вкусовой сенсорной системы.
5. Спинной мозг (форма, длина, масса, сегменты спинного мозга, взаимное расположение серого и белого вещества). Проводящие пути спинного мозга. Нейроны, расположенные в передних, задних, боковых рогах спинного мозга и спинномозговых узлах - их функции.

**Задание 2. Заполните таблицу.** Мышцы верхних конечностей. Классификация, локализация, места прикрепления, функции.

№	Название мышцы	Начальная точка	Точка прикрепления	Функции

**Задание 3. Составить презентацию на тему:** Физиология дыхания – легочные объёмы, ёмкости лёгких. Регуляция дыхания (рефлекторная, гуморальная). Легочное дыхание. Механизм вдоха и выдоха. Газообмен в легких. Роль крови в дыхании. *(Правила оформления презентации см в приложении)*

**Задание 4. Выберите цифры правильного ответа из теста**

**1. Одной из основных функций аппарата Гольджи в клетке является:**

- 1) секреция биологически активных веществ
- 2) пищеварительная
- 3) транспорт веществ
- 4) передача генетической информации

**2. Эпидермис представляет собой вид эпителия:**

- 1) однослойный плоский
- 2) многослойный плоский ороговевающий
- 3) многослойный плоский неороговевающий
- 4) переходный

**3. Хрящобразующую функцию выполняют:**

- 1) фибробласты
- 2) остеобласты
- 3) хондробласты
- 4) хондроциты

**4. Функцией соединительной ткани не является:**

- 1) двигательная
- 2) запасная
- 3) трофическая
- 4) опорная

**5. Тело трубчатой кости называется:**

- 1) диафиз
- 2) метафиз
- 3) апофиз
- 4) эпифиз

**6. Физиологический изгиб позвоночника выпуклостью кпереди называется:**

- 1) лордоз
- 2) кифоз
- 3) сколиоз
- 4) синостоз

**7. Какие анатомические образования характерны для лопатки:**

- 1) надсуставный бугорок
- 2) подсуставный бугорок
- 3) подостная ямка
- 4) все верно

**8. Медиальная лодыжка расположена на кости:**

- 1) большеберцовой
- 2) височной
- 3) локтевой
- 4) лучевой

**9. Какие анатомические образования не входят в состав вспомогательного аппарата мышц:**

- 1) синовиальные сумки                      3) сесамовидные кости  
2) костные и фиброзные блоки            4) удерживатель мышц
- 10. Какая из мышц не относится к подподъязычным мышцам:**  
1) грудино – подъязычная 3) шилоподъязычная 2) лопаточно – подъязычная 4) грудино – щитовидная
- 11. Какая из мышц не относится к глубокому слою передней группы мышц предплечья:**  
1) глубокий сгибатель пальцев                      3) длинный сгибатель большого пальца кисти  
2) круглый пронатор                                      4) квадратный пронатор
- 12. Малый круг кровообращения заканчивается:**  
1) легочным стволом    2) легочными венами    3) аортой    4) полыми венами
- 13. Наружный слой стенки сердца называется:**  
1) эндокард    2) миокард    3) перикард    4) эпикард
- 14. Головной мозг кровоснабжают ветви артерий:**  
1) лицевых 2) наружных сонных 3) внутренних сонных 4) подключичных
- 15. Подключичные вены являются продолжением вен:**  
1) плечевых    2) подмышечных    3) локтевых    4) лучевых
- 16. Самая узкая часть верхних дыхательных путей:**  
1) трахея    2) гортань    3) носоглотка    4) носовые ходы
- 17. Как расположена трахея относительно пищевода:**  
1) спереди    2) сзади    3) медиально    4) латерально
- 18. Какое анатомическое образование ограничивают вход в гортань:**  
1) надгортанник                                      2) черпало- надгортанные складки  
3) перстневидный хрящ                              4) черпаловидный хрящ
- 19. При глотании мягкое небо закрывает вход в:**  
1) носоглотку    2) пищевод    3) гортань    4) зев
- 20. Главные клетки желез желудка вырабатывают:**  
1) гастрин    2) мукоидный секрет    3) пепсиноген    4) соляную кислоту
- 21. Непроизвольный сфинктер прямой кишки образован:**  
1) подвздошно-поясничной мышцей                      3) продольным слоем мышц стенки прямой кишки  
2) круговым слоем мышц стенки прямой кишки    4) мышцами диафрагмы таза
- 22. Панкреатический сок поступает непосредственно в:**  
1) тонкую кишку 2) 12-типерстную кишку 3) пилорический отдел через собственный проток
- 23. Продуктами расщепления жиров являются:**  
1) глицерин и жирные кислоты 2) аминокислоты 3) моносахариды 4) ферменты
- 24. Микроэлемент, необходимый для секреции гормонов щитовидной железы:**  
1) кобальт    2) медь    3) фтор    4) йод
- 25. Количество вторичной мочи в сутки составляет:**  
1) 4,5 – 8,0 л    2) 15 л    3) 1,5 л    4) 2,5 – 4,0 л
- 26. Первый этап образования мочи:**  
1) канальцевая секреция    2) канальцевая реабсорбция    3) клубочковая фильтрация
- 27. Выведение мочи из почки в мочевой пузырь обеспечивает:**  
1) мочеиспускательный канал 2) мочеточник 3) почечная чашка 4) почечная лоханка
- Задание 5. Установите соответствие, выбрав из перечня отделов сердца и кровеносных сосудов (1-10) правильные и полные ответы на вопросы (а-п):**

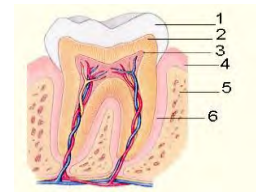
1. левый желудочек	а) Отдел сердца – начало малого круга кровообращения.
2. левое предсердие	б) Отдел сердца – конец малого круга кровообращения.
3. правый желудочек	в) Артерия, по которой течет венозная кровь.
4. правое предсердие	г) Вены, по которым течет артериальная кровь.
5. аорта	д) Вены с венозной кровью.
6. легочный ствол	е) Отдел сердца – начало большого круга кровообращения.
7. полые вены	ж) Отдел сердца – конец большого круга кровообращения.

8. легочные вены	з) Сосуды, в которых артериальная кровь становится венозной.
9. капилляры в легких	и) Сосуды, в которых венозная кровь становится артериальной.
10. капилляры в тканях	к) Отделы сердца, в которых происходит расслабление при выталкивании крови из сердца.
	л) Отделы сердца, в которых происходит сокращение при выталкивании крови из сердца.
	м) Сосуды с минимальным давлением крови.
	н) Сосуды с максимальным давлением крови.
	о) Сосуды с минимальной скоростью тока крови.
	п) Отделы сердца с самой толстой стенкой.

**Задание 6. Решите ситуационную задачу и запишите правильный ответ:**

В медицинской практике иногда проводится внутривенная пункция (прокол) стенки грудной клетки. Объясните с анатомической точки зрения, как ее правильно выполнить?

**Задание 7. Рассмотрите строение зуба. К рис. сделайте обозначения.**



**ВАРИАНТ 9**

**Задание 1. Письменно ответить на вопросы:**

1. Скелет свободной верхней конечности, кости плечевого пояса - их строение, функции.
2. Анатомическое строение, расположение, функции брыжейки.
3. Железы внутренней секреции: щитовидная железа - строение, расположение, вырабатываемые гормоны, значение для организма.
4. Анатомическое строение, расположение, функции обонятельной сенсорной системы (орган обоняния).
5. Процесс физиологической регуляции. Передача возбуждения с нерва на мышцу. Строение синапса. Нейрогуморальная регуляция функций организма. Нервный механизм физиологической регуляции. Рефлекс и рефлекторная дуга.

**Задание 2. Заполните таблицу.** Мышцы нижних конечностей. Классификация, локализация, места прикрепления, функции.

№	Название мышцы	Начальная точка	Точка прикрепления	Функции

**Задание 3. Составить презентацию на тему:** Кровь. Значение крови в организме. Состав крови: форменные элементы и плазма. Физиологические показатели крови. Гемопоз и его регуляция. Гемостаз и его механизмы. Противосвёртывающая система и её значение. Гемолиз и его виды. Группы крови и их характеристика. Методы определения групп крови. Гемоглобин: функции, количество в норме. Методы определения гемоглобина в крови. Резус-фактор и его значение. *(Правила оформления презентации см в приложении)*

**Задание 4. Выберите цифры правильного ответа из теста:**

**1. АТФ в клетке играет роль:**

- 1) информационную    2) структурную    3) пластическую    4) энергосодержащую

**2. Однослойный цилиндрический эпителий выстилает:**

- 1) слизистую бронхов    2) слизистую желудка    3) канальцы почек    4) серозные оболочки

**3. Вид хряща, образующий ушную раковину, наружный слуховой проход, хрящевую часть слуховой трубы:**

- 1) фиброзный    2) эластический    3) коллагеновый    4) гиалиновый

**4. Клетки нервной ткани называются:**

- 1) рецепторы    2) нейриты    3) нейроны    4) дендриты

**5. Конец трубчатой кости называется:**

- 1) диафиз      2) метафиз      3) апофиз      4) эпифиз

**6. Физиологический изгиб позвоночника выпуклостью кзади называется:**

- 1) лордоз      2) кифоз      3) сколиоз      4) синостоз

**7. Где находится на лопатке суставная поверхность для сочленения с головкой плечевой кости:**

- 1) на латеральном углу лопатки      3) в подостной ямке  
2) на клювовидном отростке      4) на верхнем углу лопатки

**8. На проксимальном конце бедренной кости расположена:**

- 1) латеральный надмыщелок      3) медиальный надмыщелок      2) головка      4) межмышцелковая ямка

**9. Какие мышцы не входят в состав мышцы, выпрямляющей позвоночник:**

- 1) подвздошно-реберная      3) поперечно-остистая      2) длиннейшая      4) остистая

**10. «Платизма» - это мышца:**

- 1) надчерепная      2) подкожная мышца шеи      3) грудино-ключично-сосцевидная      4) трапециевидная

**11. К мышцам задней группы мышц предплечья не относится:**

- 1) пронатор      2) супинатор      3) разгибатель пальцев      4) локтевой разгибатель запястья

**12. Емкостные сосуды:**

- 1) регулируют капиллярный кровоток      3) сглаживают пульсацию кровотока  
2) обуславливают артериальное давление      4) депонируют кровь

**13. Продолжительность сердечного цикла составляет:**

- 1) 0,3 с      2) 0,1 с      3) 0,8 с      4) 0,47 с

**14. Кожу и мышцы головы кровоснабжают артерии:**

- 1) наружные сонные      2) подключичные      3) мозговые      4) внутренние сонные

**15. От какого из нижеперечисленных органов оттекает кровь в воротную вену:**

- 1) желудок      2) матка      3) почка      4) яичник

**16. Почему дыхательные пути никогда не спадаются:**

- 1) имеют собственный скелет      2) давление воздуха      3) имеют мощную подслизистую оболочку

**17. Изменение в строении стенки бронхов по мере уменьшения их диаметра характеризуется:**

- 1) уменьшением содержания хряща и увеличением количества гладких миоцитов  
2) увеличением содержания хряща и увеличением количества гладких миоцитов  
3) увеличением содержания хряща и уменьшением количества гладких миоцитов  
4) уменьшением содержания хряща и уменьшением количества гладких миоцитов

**18. «Адамовым яблоком» называют хрящ гортани:**

- 1) надгортанник      2) перстневидный      3) щитовидный      4) ни один из перечисленных

**19. При глотании вход в гортань закрывается:**

- 1) корнем языка      2) мягким небом      3) небными дужками      4) надгортанником

**20. Перемешиванию пищи в желудке способствуют движения желудка:**

- 1) тонические      2) антиперистальтические      3) систолические      4) перистальтические

**21. Произвольный сфинктер прямой кишки образован:**

- 1) мышцами диафрагмы таза      3) продольным слоем мышц стенки прямой кишки  
2) круговым слоем мышц стенки прямой кишки      4) подвздошно-поясничной мышцей

**22. Выпуклая поверхность печени называется:**

- 1) реберная      2) диафрагмальная      3) висцеральная      4) нижняя

**23. К жирорастворимым витаминам не относят:**

- 1) витамин Е      2) витамины группы К      3) витамин С      4) витамин А

**24. К жирорастворимым витаминам не относят:**

- 1) витамин Е      2) витамин Д      3) витамин С      4) витамин А

**25. Наличие эритроцитов в моче носит название:**

- 1) гипостенурия      2) глюкозурия      3) гематурия      4) гиперстенурия

**26. Какие из перечисленных веществ в норме отсутствуют в моче:**

1) альбумин 2) натрий 3) креатинин 4) мочевиная кислота

**27. Орган мочевой системы, являющийся резервуаром для мочи:**

1) почки 2) мочеточники 3) мочевой пузырь 4) мочеиспускательный канал

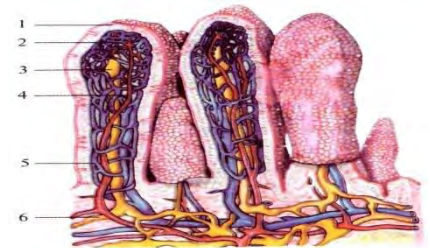**Задание 5. Установите соответствие подбрав для каждого круга кровообращения (1-3) характерные признаки (а-к):**

1. большой круг кровообращения	а) Начинается в правом желудочке
2. малый круг кровообращения	б) Начинается в левом желудочке
3. коронарный круг кровообращения	в) Предназначен для кровоснабжения сердечной мышцы
	г) Начинается аортой
	д) Обеспечивает восстановление газового состава крови
	е) Начинается легочным стволом
	ж) Обеспечивает обмен веществ между кровью и тканями
	з) Заканчивается в правом предсердии
	и) Заканчивается в левом предсердии
	к) Начинается правой и левой венечными артериями

**Задание 6. Решите ситуационную задачу и запишите правильный ответ:**

Два товарища Саша и Вася, 12 лет, катались зимой с крутой горки получили травмы: Саша – обширную поверхностную ссадину в области локтевого сустава и плеча, а Вася – глубокую ушибленно-рваную рану, размером 1,5х2,0 см. в области левой кисти. Как пройдет регенерация и заживление мягких тканей у обоих школьников?

**Задание 7. Изучите строение слизистой оболочки тонкого кишечника. Рассмотрите ворсинку. К рисунку сделайте обозначения.**



#### ВАРИАНТ 10

**Задание 1. Письменно ответить на вопросы:**

1. Виды соединения костей. Классификация суставов.
2. Анатомическое строение, расположение, функции (экскреторы) поджелудочной железы. Выводные протоки. Механизм отделения поджелудочного сока.
3. Анатомическое строение, расположение, функции сальников.
4. Железы внутренней секреции: Гипофиз - положение, строение, вырабатываемые гормоны, связь с гипоталамусом. Эпифиз - положение, строение, вырабатываемые гормоны.
5. Общие вопросы анатомии и физиологии ССС: Типы кровеносных сосудов, особенности их строения. Закономерности движения крови по сосудам. Отличие строения артерий от стенки вен. Сосудодвигательный центр, его локализация и значение. Депо крови.

**Задание 2. Заполните таблицу. Мимические мышцы головы.**

№	Название мышцы	Начальная точка	Точка прикрепления	Функции

**Задание 3. Составить презентацию на тему:** Общие вопросы анатомии и физиологии процесса питания: 1. Углеводы - питательные вещества. Их значение, свойства и составные компоненты. 2. Белки - питательные вещества. Их значение, свойства и составные компоненты. 3. Жиры - питательные вещества. Их значение, свойства и составные компоненты. *(Правила оформления презентации см в приложении)*

**Задание 4. Выберите цифры правильного ответа из теста:**

1. Ген расположен: 1) в цитоплазме 2) в ядерном соке 3) в хромосомах 4) в органоидах
2. Внутреннюю среду организма от внешней отделяет ткань: 1) соединительная 2) эпителиальная 3) мышечная 4) нервная
3. Отростки нейронов, покрытые оболочками, называются: 1) нервные окончания 2) нейрофибриллы 3) нервные волокна 4) нервы
4. К видам соединительной ткани не относится:

- 1) кровь            2) ретикулярная            3) жировая    4) мезотелий

**5. Синхондроз осуществляется посредством:**

- 1) костной ткани    2) хрящевой ткани    3) связок    4) мышц

**6. Кифоз имеется в отделах позвоночника:**

- 1) шейном и грудном    2) грудном и крестцовом    3) поясничном и грудном    4) крестцовом и шейном

**7. Какой отдел плечевой кости является наиболее частым местом переломов:**

- 1) анатомическая шейка            3) средняя треть тела плечевой кости  
2) хирургическая шейка            4) нижняя треть тела плечевой кости

**8. На дистальном конце бедренной кости располагается:**

- 1) межвертельный гребень            3) головка  
2) вертельная ямка            4) подколенная поверхность

**9. Мышца, выпрямляющая позвоночник, относится к мышцам:**

- 1) груди            2) живота            3) спины            4) таза

**10. Какие особенности строения и топографии не характерны для мимических мышц:**

- 1) располагаются поверхностно, под кожей            3) головка и хвост прикрепляются к костям  
2) не покрыты подкожно фасцией            4) прикрепляются к коже

**11. К мышцам возвышения мизинца не относится:**

- 1) длинная ладонная            3) мышца, отводящая мизинец  
2) короткая ладонная            4) мышца, противопоставляющая мизинец

**12. Сосуды – сфинктеры:**

- 1) регулируют капиллярный кровоток            3) сглаживают пульсацию кровотока  
2) обуславливают артериальное давление    4) депонируют кровь

**13. Продолжительность систолы предсердий составляет:**

- 1) 0,3 с    2) 0,1 с    3) 0,8 с    4) 0,47 с

**14. Кровь от головного мозга оттекает в вены:**

- 1) подключичные    2) внутренние яремные    3) внутренние сонные    4) наружные яремные

**15. На месте Боталлова протока у взрослого человека имеется:** 1) артериальная связка 3) круглая связка печени 2) венозная связка 4) грудино-перикардиальная связка

**16. Слизистую оболочку бронхов выстилает:**

- 1) мерцательный эпителий    3) кубический эпителий    2) эндотелий    4) мезотелий

**17. Инородные тела чаще попадают в правое легкое, потому что:**

- 1) в правом главном бронхе отсутствуют реснички  
2) правый главный бронх меньше ветвится  
3) в правом легком выделяют три доли и, следовательно, оно больше левого  
4) правый главный бронх короче и шире левого, и расположен более вертикально

**18. Верхнюю стенку полости рта образуют:**

- 1) губы    2) щеки    3) надподъязычные мышцы    4) твердое и мягкое небо

**19. Из ротовой полости пища поступает через зев в:**

- 1) гортань    2) глотку    3) пищевод    4) желудок

**20. Рвота возникает при движениях желудка:**

- 1) систолических    2) антиперистальтических    3) перистальтических    4) тонических

**21. Илеоцекальный клапан расположен на границе между:**

- 1) слепой и восходящей ободочной кишками            3) восходящей и поперечной ободочными кишками

- 2) подвздошной и слепой кишками            4) сигмовидной ободочной и прямой кишками

**22. Нижняя поверхность печени, обращенная к внутренним органам и имеющая вдавления, называется:** 1) реберная    2) диафрагмальная    3) висцеральная    4) верхняя

**23. Основной обмен не зависит от:**

- 1) веса    2) профессии    3) пола    4) возраста

**24. Патологическое состояние, вызванное повышением уровня глюкозы в крови:**

- 1) гипергликемия    2) гипогликемия    3) гликогенез    4) глюконеогенез

25. Большое количество лейкоцитов в моче носит название:

- 1) пиурия 2) гематурия 3) энурез 4) глюкозурия

26. Верхний конец мочеточника, расширяясь, переходит в:

- 1) почечные ворота 2) мозговое вещество почки  
3) почечную чашечку 4) почечную лоханку

27. К каким органам не прилежит задняя поверхность мочевого пузыря у женщин:

- 1) прямая кишка 2) крестец 3) матка 4) влагалище

**Задание 5. Установите соответствие, выбрав из перечня отделов сердца и кровеносных сосудов (1-10) правильные и полные ответы на вопросы (а-п):**

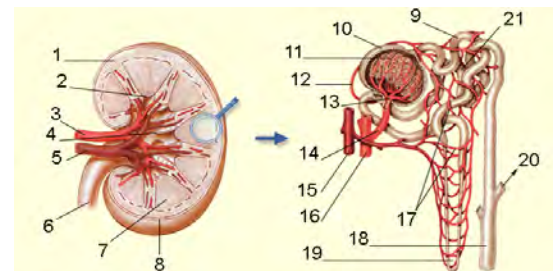
1. левый желудочек	а) Отдел сердца – начало малого круга кровообращения.
2. левое предсердие	б) Отдел сердца – конец малого круга кровообращения.
3. правый желудочек	в) Артерия, по которой течет венозная кровь.
4. правое предсердие	г) Вены, по которым течет артериальная кровь.
5. аорта	д) Вены с венозной кровью.
6. легочный ствол	е) Отдел сердца – начало большого круга кровообращения.
7. полые вены	ж) Отдел сердца – конец большого круга кровообращения.
8. легочные вены	з) Сосуды, в которых артериальная кровь становится венозной.
9. капилляры в легких	и) Сосуды, в которых венозная кровь становится артериальной.
10. капилляры в тканях	к) Отделы сердца, в которых происходит расслабление при выталкивании крови из сердца.
	л) Отделы сердца, в которых происходит сокращение при выталкивании крови из сердца.
	м) Сосуды с минимальным давлением крови.
	н) Сосуды с максимальным давлением крови.
	о) Сосуды с минимальной скоростью тока крови.
	п) Отделы сердца с самой толстой стенкой.

**Задание 6. Решите ситуационную задачу и запишите правильный ответ:**

Объясните с физиологической точки зрения вредно ли жевать жвачку на «голодный желудок»?

**Задание 7. Рассмотрите схему строения нефрона.**

К рис. сделайте обозначения





**Литература:**

1. Абрахамс П. Анатомия человека / П. Абрахамс. — М.: АСТ, 2019. — 256 с.
2. Анатомия человека. Тело. Как это работает / Под ред. Абрахамса П.. — М.: АСТ, 2018. — 320 с.
3. Афонькин С.Ю. Анатомия человека: Школьный путеводитель / С.Ю. Афонькин; Ил. Т.В. Канивец... — СПб.: БКК, 2016. — 96 с.
4. Билич Г.Л. Анатомия человека: Медицинский атлас / Г.Л. Билич, В.А. Крыжановский. — М.: Эксмо, 2016. — 224 с.
5. Билич Г.Л. Анатомия человека: Русско-латинский атлас / Г.Л. Билич, Е.Ю. Зигалова. — М.: Эксмо, 2018. — 448 с.
6. Билич Г.Л. Атлас: анатомия и физиология человека / Г.Л. Билич, Е.Ю. Зигалова. — М.: Эксмо, 2016. — 320 с.
7. Билич Г.Л. Атлас. Анатомия и физиология человека: полное практическое пособие / Г.Л. Билич, Е.Ю. Зигалова. — М.: Эксмо, 2017. — 80 с.
8. Боянович Ю.В. Анатомия человека: Атлас / Ю.В. Боянович, Н.П. Балакирев. — Рн/Д: Феникс, 2017. — 736 с.
9. Боянович Ю.В. Анатомия человека: компактный атлас-раскраска / Ю.В. Боянович. — М.: Эксмо, 2018. — 184 с.
10. Боянович Ю.В. Анатомия человека: полный компактный атлас (карман. формат) / Ю.В. Боянович. — М.: Эксмо, 2017. — 384 с.
11. Брин В. Б. Анатомия и физиология человека. Практические занятия. Учебное пособие для СПО, 1-е изд. — М: Лань, 2020. — 492 с.
12. Брусникина О.А. Анатомия и физиология человека. Рабочая тетрадь: Учебное пособие / О.А. Брусникина. — СПб.: Лань, 2018. — 144 с.

## Инструкция по выполнению оформления компьютерных презентаций. Общие правила дизайна.

Многие дизайнеры утверждают, что законов и правил в дизайне нет. Есть советы, рекомендации, приемы. Дизайн, как всякий вид творчества, искусства, как всякий способ одних людей общаться с другими, как язык, как мысль — обойдет любые правила и законы.

Однако, можно привести определенные рекомендации, которые следует соблюдать, во всяком случае, начинающим дизайнерам, до тех пор, пока они не почувствуют в себе силу и уверенность сочинять собственные правила и рекомендации.

### Правила шрифтового оформления:

Шрифты с засечками читаются легче, чем гротески (шрифты без засечек); Для основного текста не рекомендуется использовать прописные буквы.

Шрифтовой контраст можно создать посредством: размера шрифта, толщины шрифта, начертания, формы, направления и цвета.

### Правила выбора цветовой гаммы.

Цветовая гамма должна состоять не более чем из двух-трех цветов. Существуют не сочетаемые комбинации цветов.

Черный цвет имеет негативный (мрачный) подтекст.

Белый текст на черном фоне читается плохо (инверсия плохо читается).

### Правила общей композиции.

На полосе не должно быть больше семи значимых объектов, так как человек не в состоянии запомнить за один раз более семи пунктов чего-либо.

Логотип на полосе должен располагаться справа внизу (слева наверху и т. д.). Логотип должен быть простой и лаконичной формы.

Дизайн должен быть простым, а текст — коротким.

Крупные объекты в составе любой композиции смотрятся довольно неважно. Аршинные буквы в заголовках, кнопки навигации высотой в 40 пикселей, верстка в одну колонку шириной в 600 точек, разделитель одного цвета, растянутый на весь экран — все это придает дизайну непрофессиональный вид.

Не стоит забывать, что на каждое подобное утверждение есть сотни примеров, доказывающих обратное. Поэтому приведенные утверждения нельзя назвать общими и универсальными правилами дизайна, они верны лишь в определенных случаях.

### Рекомендации по дизайну презентации

Чтобы презентация хорошо воспринималась слушателями и не вызвала отрицательных эмоций (подсознательных или вполне осознанных), необходимо соблюдать правила ее оформления.

Презентация предполагает сочетание информации различных типов: текста, графических изображений, музыкальных и звуковых эффектов, анимации и видеофрагментов. Поэтому необходимо учитывать специфику комбинирования фрагментов информации различных типов. Кроме того, оформление и демонстрация каждого из перечисленных типов информации также подчиняется определенным правилам. Так, например, для текстовой информации важен выбор шрифта, для графической — яркость и насыщенность цвета, для наилучшего их совместного восприятия необходимо оптимальное взаиморасположение на слайде.

### Рекомендации по оформлению и представлению на экране материалов различного вида.

Текстовая информация размер шрифта: 24–54 пункта (заголовки), 18–36 пунктов (обычный текст);

цвет шрифта и цвет фона должны контрастировать (текст должен хорошо читаться), но не резать глаза;

тип шрифта: для основного текста гладкий шрифт без засечек (Arial, Tahoma, Verdana), для заголовка

можно использовать декоративный шрифт, если он хорошо читаем;

курсив, подчеркивание, жирный шрифт, прописные буквы рекомендуется использовать только для смыслового выделения фрагмента текста.

Графическая информация рисунки, фотографии, диаграммы призваны дополнить текстовую информацию или передать ее в более наглядном виде; желательно избегать в презентации рисунков, не несущих смысловой нагрузки, если они не являются частью стилевого оформления; цвет графических изображений не должен резко контрастировать с общим стилевым оформлением слайда; иллюстрации рекомендуется сопровождать пояснительным текстом; если графическое изображение используется в качестве фона, то текст на этом фоне должен быть хорошо читаем.

### Анимация

Анимационные эффекты используются для привлечения внимания слушателей или для демонстрации динамики развития какого-либо процесса. В этих случаях использование анимации оправдано, но не стоит чрезмерно насыщать презентацию такими эффектами, иначе это вызовет негативную реакцию аудитории.

### Звук

звуковое сопровождение должно отражать суть или подчеркивать особенность темы слайда, презентации;

необходимо выбрать оптимальную громкость, чтобы звук был слышен всем слушателям, но не был оглушительным;

если это фоновая музыка, то она должна не отвлекать внимание слушателей и не заглушать слова докладчика. Чтобы все материалы слайда воспринимались целостно, и не возникало диссонанса между отдельными его фрагментами, необходимо учитывать общие правила оформления презентации.

#### **Единое стилевое оформление**

стиль может включать: определенный шрифт (гарнитура и цвет), цвет фона или фоновый рисунок, декоративный элемент небольшого размера и др.;

не рекомендуется использовать в стилевом оформлении презентации более 3 цветов и более 3 типов шрифта;

оформление слайда не должно отвлекать внимание слушателей от его содержательной части; все слайды презентации должны быть выдержаны в одном стиле;

#### **Содержание и расположение информационных блоков на слайде**

информационных блоков не должно быть слишком много (3-6); рекомендуемый размер одного информационного блока — не более 1/2 размера слайда;

желательно присутствие на странице блоков с разнотипной информацией (текст, графики, диаграммы, таблицы, рисунки), дополняющей друг друга;

ключевые слова в информационном блоке необходимо выделить; информационные блоки лучше располагать горизонтально, связанные по смыслу блоки — слева направо; наиболее важную информацию следует поместить в центр слайда;

логика предъявления информации на слайдах и в презентации должна соответствовать логике ее изложения.

Помимо правильного расположения текстовых блоков, нужно не забывать и об их содержании — тексте. В нем ни в коем случае не должно содержаться орфографических ошибок. Также следует учитывать общие правила оформления текста.

После создания презентации и ее оформления, необходимо отрепетировать ее показ и свое выступление, проверить, как будет выглядеть презентация в целом (на экране компьютера или проекционном экране), насколько скоро и адекватно она воспринимается из разных мест аудитории, при разном освещении, шумовом сопровождении, в обстановке, максимально приближенной к реальным условиям выступления.

#### **Рекомендации к содержанию презентации.**

По содержанию на слайдах презентации не пишется весь тот текст, который произносит докладчик (во-первых, в этом случае сам факт произнесения доклада теряет смысл, так как аудитория обычно умеет читать, а во-вторых, длинный текст на слайде плохо воспринимается и только мешает слушанию и пониманию смысла).

Текст на слайде должен содержать только ключевые фразы (слова), которые докладчик развивает и комментирует устно.

Если презентация является основой устного доклада, то по европейским и американским правилам второй слайд должен содержать краткое перечисление всех основных вопросов, которые будут рассмотрены в докладе.

Это нечасто встречается у нас даже на «взрослых» конференциях, но практика показывает, что правило – чрезвычайно полезное: дисциплинирует докладчика, концентрирует внимание слушателей, а, кроме того, во время создания такого слайда от автора требуется очень четко выделить и сформулировать ключевые проблемы доклада.

Если презентация имеет характер игры, викторины, или какой-либо другой, который требует активного участия аудитории, то на каждом слайде должен быть текст только одного шага, или эти «шаги» должны появляться на экране постепенно.

По оформлению - на первом слайде пишется не только название презентации, но и имена авторов (в учебном случае – и руководителя проекта) и дата создания.

Каждая прямая цитата, которую комментирует или даже просто приводит докладчик (будь то эпиграф или цитаты по ходу доклада) размещается на отдельном слайде, обязательно с полной подписью автора (имя и фамилия, инициалы и фамилия, но ни в коем случае – одна фамилия, исключение – псевдонимы). Допустимый вариант – две небольшие цитаты на одну тему на одном слайде, но не больше.

Все схемы и графики должны иметь названия, отражающие их содержание.

Подбор шрифтов и художественное оформление слайдов должны не только соответствовать содержанию, но и учитывать восприятие аудитории. Например, сложные рисованные шрифты часто трудно читаются, тогда, как содержание слайда должно восприниматься все сразу – одним взглядом.

В конце презентации представляется список использованных источников, оформленный по правилам библиографического описания.

Правила хорошего тона требуют, чтобы последний слайд содержал выражение благодарности тем, кто прямо или косвенно помогал в работе над презентацией.

Кино и видеоматериалы оформляются титрами, в которых указываются: название фильма (репортажа), год и место выпуска, авторы идеи и сценария, руководитель проекта,

#### **Правила компьютерного набора текста при создании презентаций**

##### **Общие правила оформления текста**

Точка в конце заголовка и подзаголовках, выключенных отдельной строкой, не ставится. Если заголовок

состоит из нескольких предложений, то точка не ставится после последнего из них.

Порядковый номер всех видов заголовков, набираемый в одной строке с текстом, должен быть отделен пробелом независимо от того, есть ли после номера точка.

Точка не ставится в конце подрисуночной подписи, в заголовке таблицы и внутри нее. При отделении десятичных долей от целых чисел лучше ставить запятую (0,158), а не точку (0.158).

Перед знаком препинания пробел не ставится (исключение составляют открывающиеся парные знаки, например, скобки, кавычки). После знака препинания пробел обязателен (если этот знак не стоит в конце абзаца). Тире выделяется пробелами с двух сторон. Дефис пробелами не выделяется.

Числительные порядковые и количественные выражаются в простом тексте словами (обычно, однозначные при наличии сокращенных наименований), цифрами (многозначные и при наличии сокращенных обозначений) и смешанным способом (после десятков тысяч часто применяются выражения типа 25 тыс.), числительные в косвенных падежах набирают с так называемыми наращениями (6-го). В наборе встречаются арабские и римские цифры.

Индексы и показатели между собой и от предшествующих и последующих элементов набора не должны быть разделены пробелом (H<sub>2</sub>O, м<sup>3</sup>/с)

Нельзя набирать в разных строках фамилии и инициалы, к ним относящиеся, а также отделять один инициал от другого.

Не следует оставлять в конце строки предлоги и союзы (из одной-трех букв), начинающие предложение, а также однобуквенные союзы и предлоги в середине предложений.

Последняя строка в абзаце не должна быть слишком короткой. Надо стараться избегать оставления в строке или переноса двух букв. Текст концевой строки должен быть в 1,5-2 раза больше размера абзацного отступа, т.е. содержать не менее 5-7 букв. Если этого не получается, необходимо вогнать остаток текста в предыдущие строки или выгнать из них часть текста. Это правило не относится к концевым строкам в математических рассуждениях, когда текст может быть совсем коротким, например "и", "или" и т.п.

Знаки процента (%) применяют только с относящимися к ним числами, от которых они не отделяются.

Знаки градуса (°), минуты (′), секунды (″) от предыдущих чисел не должны быть отделены пробелом, а от последующих чисел должны быть отделены пробелом (10° 15′).

Формулы в текстовых строках набора научно-технических текстов должны быть отделены от текста на пробел или на двойной пробел. Формулы, следующие в текстовой строке одна за другой, должны быть отделены друг от друга удвоенными пробелами.

Знаки номера (№) и параграфа (§) применяют только с относящимися к ним числами и отделяются пробелом от них и от остального текста с двух сторон. Сдвоенные знаки набираются вплотную друг к другу. Если к знаку относится несколько чисел, то между собой они отделяются пробелами. Нельзя в разных строках набирать знаки и относящиеся к ним цифры.

В русском языке различают следующие виды сокращений: буквенная аббревиатура — сокращенное слово, составленное из первых букв слов, входящих в полное название (СССР, НДР, РФ, вуз); сложносокращенные слова, составленные из частей сокращенных слов (колхоз) или усеченных и полных слов (Моссовет), и графические сокращения по начальным буквам (г. — год), по частям слов (см. — смотри), по характерным буквам (млрд — миллиард), а также по начальным и конечным буквам (ф-ка — фабрика). Кроме того, в текстах применяют буквенные обозначения единиц физических величин. Все буквенные аббревиатуры набирают прямым шрифтом без точек и без разбивки между буквами, сложносокращенные слова и графические сокращения набирают как обычный текст. В выделенных шрифтами текстах все эти сокращения набирают тем же, выделительным шрифтом.

#### **Специфические требования при компьютерном наборе текста**

При наборе текста одного абзаца клавиша «Перевод строки» («Enter») нажимается только в конце этого абзаца.

Между словами нужно ставить ровно один пробел. Равномерное распределение слов в строке текстовым процессором выполняется автоматически. Абзацный отступ (красную строку) устанавливать с помощью пробелов запрещено; для этого используются возможности текстового процессора (например, можно использовать бегунки на горизонтальной полосе прокрутки или табулятор).

Знак неразрывный пробел (Вставка → Символ, вкладка Специальные знаки или комбинация клавиш CTRL+SHIFT+пробел) препятствует символам, между которыми он поставлен, располагаться на разных строчках, и сохраняется фиксированным при любом выравнивании абзаца (не может увеличиваться, в отличие от обычного пробела).

Выделением называют особое оформление отдельных слов или частей текста, которое подчеркивает их значение. Все виды выделений делят на три группы:

шрифтовые выделения, выполняемые путем замены характера или начертания шрифта, — набор курсивом, полужирным, жирным, полужирным курсивом, прописными или капительными буквами, шрифтами другого кегля или даже другой гарнитурой;

нешрифтовые выделения, выполняемые путем изменения расстояний между буквами (набор вразрядку) или между строками набора (дополнительные отбивки отдельных строк), изменения формата набора (набор «в красную строку», набор с одно- или двусторонними втяжками), подчеркивания текста тонкими или полужирными линейками или заключения отдельных частей текста в рамки и т. п.;

комбинированные выделения, выполняемые одновременно двумя способами, например, набор полужирным вразрядку, набор полужирным шрифтом увеличенного кегля с выключкой в «красную строку» и дополнительными отбивками, набор курсивом с заключением текста в рамку и т. п. Шрифтовые выделения (курсивом, полужирным, жирным) должны быть выполнены шрифтами той же гарнитуры и кегля, что и основной текст. Знаки препинания, следующие за выделенной частью текста, должны быть набраны шрифтом основного текста.

В текстовом наборе абзацные отступы должны быть строго одинаковыми во всем документе, независимо от кегля набора отдельных частей текста.

Знак тире, или длинное тире, может быть набрано с помощью одновременного нажатия комбинации клавиш CTRL+SHIFT+серый минус (серый минус располагается на цифровой клавиатуре, справа) или Вставка → Символ, вкладка Специальные знаки.

### Общие правила оформления презентации Дизайн

Выберите готовый дизайн или создайте свой так, чтобы он соответствовал Вашей теме, не отвлекал слушателей.

#### Титульный лист

1. Название презентации.
2. Автор: ФИО, студента, место учебы, год.
3. Логотип (по желанию).

**Второй слайд «Содержание»** – список основных вопросов, рассматриваемых в содержании. Лучше оформить в виде гиперссылок (для интерактивности презентации).

#### Заголовки

1. Все заголовки выполнены в едином стиле (цвет, шрифт, размер, начертание).
2. В конце точка НИКОГДА **не ставится** (наверное, можно сделать исключение только для учеников начальной школы).
3. Анимация, как правило, не применяется.

#### Текст

1. Форматируется **по ширине**.
2. Размер и цвет шрифта подбираются так, чтобы было хорошо видно.
3. Подчеркивание **НЕ используется**, т.к. оно в документе указывает на гиперссылку.
4. Элементы списка отделяются **точкой с запятой**. В конце обязательно ставится **точка**.

#### Пример 1.

Виды дезинфекции:

		химическая;
		физическая;
		биологическая.

Обратите внимание, что после двоеточия все элементы списка пишутся с маленькой буквы! Если список начинается сразу, то первый элемент записывается с большой буквы, далее – маленькими.

5. На схемах текст лучше форматировать **по центру**.
6. В таблицах – по усмотрению автора.
7. Обычный текст пишется **без использования** маркеров списка.
8. Выделяйте **главное** в тексте другим цветом (желательно все в едином стиле).

#### Графика

1. Используйте четкие изображения с хорошим качеством.
2. Лучше растровые изображения (в формате jpg) заранее обработать в любом графическом редакторе **для уменьшения размера** файла. Если такой возможности нет, используйте панель «Настройка изображения».

#### Анимация

Используйте только в том случае, когда это действительно необходимо. Лишняя анимация только отвлекает.

Для правильной работы презентации все вложенные файлы (документы, видео, звук и пр.) размещайте в ту же папку, что и презентацию.

### Правила оформления презентаций

#### 1. Общие требования к смыслу и оформлению:

Всегда необходимо отталкиваться от целей презентации и от условий прочтения. Презентации должны быть разными — своя на каждую ситуацию. Презентация для выступления, презентация для отправки по почте или презентация для личной встречи значительно отличаются;

Представьте себя на месте просматривающего.

#### 2. Общий порядок слайдов:

Титульный; План презентации (практика показывает, что 5-6 пунктов — это максимум, к которому не следует стремиться); Основная часть; Заключение (выводы);

Спасибо за внимание (подпись).

#### 3. Требования к оформлению диаграмм:

У диаграммы должно быть название или таким названием может служить заголовок слайда; Диаграмма должна занимать все место на слайде; Линии и подписи должны быть хорошо видны.

#### **4. Требования к оформлению таблиц:**

Название для таблицы; Читаемость при невчитываемости;

Отличие шапки от основных данных.

#### **5. Последний слайд (любое из перечисленного):**

Спасибо за внимание; Вопросы; Подпись; Контакты.

#### **Список литературы**

1. Сначала указывается фамилия (в алфавитном порядке) и инициалы.
2. Пишется название источника (без кавычек).
3. Ставится тире и указывается место издания.
4. Через двоеточие указывается издательство (без кавычек).
5. После запятой пишется год издания.

*Пример:*

1. Петров А.В. Экономика в школе. – М.: Просвещение, 2016.
2. Сидоров Т.В. Экономика транспорта. – Спб.: Аврора, 2018.
3. Щукина И.Г. Люди и машины. – Саратов: Лицей, 2017.

**Интернет-ресурсы:** указывается полный адрес в виде гиперссылки, например: [http://it-n.ru/board.aspx?cat\\_no=6361&tmpl=Thread&BoardId=6364&ThreadId=9887&page=0](http://it-n.ru/board.aspx?cat_no=6361&tmpl=Thread&BoardId=6364&ThreadId=9887&page=0)

#### **Форма контроля и критерии оценки**

Презентацию необходимо предоставить преподавателю для проверки в электронном виде на СД диске.

«Отлично» выставляется в случае, если презентация выполнена аккуратно, примеры проиллюстрированы, полностью освещены все обозначенные вопросы.

«Хорошо» выставляется в случае, если работа содержит небольшие неточности.

«Удовлетворительно» - в случае, если презентация выполнена неаккуратно, не полностью освещены заданные вопросы.

«Неудовлетворительно» - работа выполнена небрежно, не соблюдена структура, отсутствуют иллюстрации.